


МІНІСТЕРСТВО ОХОРОНИ ЗДОРОВ'Я УКРАЇНИ  
ВІННИЦЬКИЙ НАЦІОНАЛЬНИЙ МЕДИЧНИЙ УНІВЕРСИТЕТ  
ІМ. М.І. ПИРОГОВА

«ЗАТВЕРДЖЕНО» на засіданні профільної методичної ради з терапевтичних дисциплін протокол № <u>4</u> від <u>19.03</u> 2026 р. Голова   Микола СТАНІСЛАВЧУК	«ПОГОДЖЕНО» Голова екзаменаційної комісії №2 « <u>11</u> » <u>03</u> 2026 р.   Валентина АНТОНЕЦЬ
--	--

**ЕКЗАМЕНАЦІЙНІ МАТЕРІАЛИ**

**СТАНЦІЇ №2 «ПРАКТИЧНІ МАНІПУЛЯЦІЇ В КЛІНІЦІ  
ВНУТРІШНЬОЇ МЕДИЦИНИ» ОСП(К)І**

СПЕЦІАЛЬНІСТЬ	228 Педіатрія
ОСВІТНЯ ПРОГРАМА	«Педіатрія»
ФАКУЛЬТЕТ	Медичний факультет №2

## ДОДАТКИ ЕКЗАМЕНАЦІЙНИХ МАТЕРІАЛІВ

- Інструкція роботи студентів на станції (додаток 1)
- Перелік маніпуляцій на станції (додаток 2)
- Алгоритми виконання практичних навичок (додаток 3)
- Зразок завдання (додаток 4)
- Нормативні документи (додаток 5)

Додаток 1

### 1. ІНСТРУКЦІЯ РОБОТИ НА СТАНЦІЇ № 2 «ПРАКТИЧНІ МАНІПУЛЯЦІЇ В КЛІНІЦІ ВНУТРІШНЬОЇ МЕДИЦИНИ»

Здобувач вищої освіти (ВО) повинен привітатись та пред'явити екзаменатору ідентифікаційний номер, який був присвоєний під час реєстрації на ОСП(К)І. На станції проводиться відеозапис відповіді здобувача. Здобувач ВО отримує результати обстеження пацієнта з першої станції, адже станція 2 об'єднана зі станцією 1 одним пацієнтом. Вимагається принципова послідовність проходження спочатку першої станції, а потім другої. За умови перебування у першій групі екзаменаційного дня, здобувач ВО попадає у зону очікування на 8 хв. і переходить на наступну станцію лише за інструкцією секретаря. **ОЦІНЮЮТЬСЯ НАСТУПНІ КОМПЕТЕНТНОСТІ:** маніпуляція (інтерпретація результатів лабораторно-інструментальних методів досліджень); діагностика; тактика і лікування.

*При роботі з клінічною задачею* - виконати завдання:

- інтерпретувати дані лабораторно-інструментального обстеження пацієнта;
- виставити попередній діагноз;
- визначити тактику ведення пацієнта;
- призначити лікування для пацієнта, називаючи групу препаратів та представника, що вказано у завданні.

#### **НА СТАНЦІЇ №2 ПРОДОВЖУЄТЬСЯ ПРИЙОМ ПАЦІЄНТА У КАБІНЕТІ ЛІКАРЯ ПЕРВИННОЇ ЛАНКИ.**

Після виконання завдання або закінчення часу перебування на станції повернути завдання викладачу, дочекатись сигналу про закінчення часу перебування на станції, покинути станцію. Після закінчення часу перебування на станції екзаменатор відповідь не приймає. Екзаменатор є спостерігачем ваших дій і не надає інструкції, не коментує і не опитує.

Після проходження станції студент має перейти на іншу станцію згідно маршрутного листка.

*Тривалість проходження станції 8 хв.*

**ЗАБОРОНЕНО** спілкуватись з екзаменатором, використовувати навчальні та допоміжні матеріали, користуватися гаджетами, передавати, копіювати, та розповсюджувати будь-яку інформацію, яка стосується іспиту і не є загальнодоступною.. При порушенні вище зазначених норм здобувачем ВО складання ним іспиту припиняється, оцінка за складання іспиту виставляється «не склав» (порушення правил академічної доброчесності).

Додаток 2

### ПЕРЕЛІК МАНІПУЛЯЦІЙ НА СТАНЦІЇ

№з/п	Діагноз	Маніпуляція
1	Подагричний артрит	Рентгенографія суглобів
2	Ревматоїдний артрит	Рентгенографія суглобів
3	Грип, пневмонія	Рентгенограма ОГК
4	Пневмонія	Рентгенограма ОГК
5	ХОЗЛ	Спірографія
6	Цироз печінки	Ультразвукове дослідження органів черевної порожнини
7	Пептична виразка	Тест визначення <i>Helicobacter pylori</i> методом ПЛР тарезистентність до кларитроміцину
8	Пієлонефрит	Радіоізотопна ренографія
9	Фібриляція передсердь	ЕКГ
10	Аортальний стеноз	ЕхоКГ
11	Мітральний стеноз	ЕхоКГ
12	Гіпертонічна хвороба	ЕхоКГ
13	Хронічний лімфоїдний лейкоз	Мієлограма
14	Тиреотоксикоз	Ультразвукове дослідження щитоподібної залози
15	Туберкульоз легень	Рентгенограма ОГК
16	Анкілозуючий спондилоартрит	Рентгенограма хребта
17	Хронічний гломерулонефрит, нефротичний синдром, вторинна АГ	Загальний аналіз сечі
18	Анемія	Сироваткове залізо, феритин
19	Лайм-бореліоз	висипка
20	Тромбоцитопенічна пурпура	Загальний аналіз крові, мієлограма
21	БА	спірограма
22	Алергічний риніт	Лабораторні обстеження
23	Вітряна віспа	висипка
24	Ожиріння, цукровий діабет	Лабораторні обстеження та антропометричні
25	Аутоімунний тиреоїдит, гіпотиреоз	УЗД щитоподібної залози
26	Туберкульоз легень, інфільтративний	Рентгенограма ОГК

Додаток 3

## АЛГОРИТМИ ПРОВЕДЕННЯ МАНІПУЛЯЦІЇ НА СТАНЦІЇ 2 «ПРАКТИЧНІ МАНІПУЛЯЦІЇ В КЛІНІЦІ ВНУТРІШНЬОЇ МЕДИЦИНИ»

### 1. ІНТЕРПРЕТАЦІЯ ЕКГ

- Вказати чи ритм є синусовий
- Вказати чи ритм правильний
- Порахувати ЧСС
- Прокоментувати наявність порушення ритму (синусова тахікардія/брадикардія; фібриляція передсердь з визначенням варіанту, надшлуночкова/шлуночкова екстрасистолія згідно класифікацій, пароксизмальна тахікардія

надшлуночкова/шлуночкова, стійка/нестійка, мономорфна/поліморфна для шлуночкових пароксизмальних тахікардій).

- Прокоментувати наявність порушень провідності (блокади ніжок пучка Гіса, АВ-блокади з вказівкою ступеня, синоатріальна блокада)
- Прокоментувати наявність порушення реполяризації (елевація/депресія сегмента ST, що свідчить про, наприклад, ішемічні зміни і вказати локалізацію, додатково вказати наявність реципрокних змін за наявності)

## **2. ІНТЕРПРЕТАЦІЯ ЕХОКГ**

- Оцінити розміри та об'єми лівого шлуночка (КСР, КДР, КСО, КДО) – при нормальних показниках зробити висновок, що лівий шлуночок не розширений, при показниках, які перевищують референтні значення - розширення порожнини лівого шлуночка, що свідчить про його дилатацію.
- Оцінити розміри та об'єми передсердь (якщо вказані)
- Оцінити наявність гіпертрофії стінок лівого шлуночка (збільшення у розмірах товщини міжшлуночкової перетинки, задньої стінки лівого шлуночка, індекс маси міокарда лівого шлуночка), що свідчить про гіпертрофію лівого шлуночка (при нормальних розмірах лівого шлуночка – про концентричну гіпертрофію, а якщо розміри незначно збільшені – про ексцентричну гіпертрофію). Якщо є в клінічній ситуації дані за артеріальну гіпертензію, то наявність гіпертрофії лівого шлуночка свідчить про II стадію і розвиток гіпертензивного серця. Або вказувати, що відсутня гіпертрофія, за умови нормальних розмірів стінок лівого шлуночка та індексу маси міокарда. Всі ці дані потрібно вказувати під час відповіді.
- Оцінити фракцію викиду (збережена, знижена, значно знижена відповідно до класифікації) і зробити висновок про порушення систолічної функції лівого шлуночка в залежності від показників фракції викиду (без порушення чи значно порушена).
- Оцінити клапанний апарат (площа отвору, градієнт тиску – при показниках менше референтних значень визначити ступінь стенозу та наявність регургітації)

## **3. ІНТЕРПРЕТАЦІЯ РЕНГЕНОГРАМИ ОРГАНІВ ГРУДНОЇ КЛІТКИ**

- Вказати чи збережена симетричність легневих полів
- Вказати вид патологічних тіней (дифузні ретикулярні інтерстиціальні помутніння, вогнищеві зливні альвеолярні інфільтрати, інфільтративна тінь, вогнищеві тіні з наявністю зон просвітлення у вигляді штампованих каверн)
- Оцінити інтенсивність тіней (порівнюючи з тінею ребер)
- Оцінити характер контурів тіні (чіткі, нечіткі)
- Вказати локалізацію паталогічного вогнища
- Прокоментувати стан коренів легень
- Прокоментувати наявність змін тіні серця
- Прокоментувати наявність рідини в плевральних синусах
- Висновок (для якого захворювання характерна рентген-картина)

## **4. ІНТЕРПРЕТАЦІЯ СПРОМЕТРІЇ**

- Оцініть зміни показників ОФВ1 (FEV1), ФЖЕЛ (FVC), ОФВ1/ ФЖЕЛ
- Вказати ступінь тяжкості за GOLD
- Вказати тип вентиляційної недостатності
- Оцінити пробу з бронхолітиком (негативна/позитивна).

- Визначити яка обструкція (зворотня/незворотня)

## **5.ІНТЕРПРЕТАЦІЯ РЕНТГЕНОГРАМИ СУГЛОБІВ**

- Визначити, рентгенівське дослідження яких суглобів отримали.
- Визначити співвідношення суглобових поверхонь (наявність підвивихів);
- Визначити стан суглобової щілини;
- Визначити наявність чи відсутність навколо суглобового остеопорозу.
- Визначити наявність чи відсутність деформацій кісткової тканини, узури, остеофіти.
- Зробити висновок про характер патологічних змін; виставити рентгенологічну стадію.

## **6. ІНТЕРПРЕТАЦІЯ ТЕСТУ НА ВИЗНАЧЕННЯ HELICOBACTER PYLORI МЕТОДОМ ПЛР ТА РЕЗИСТЕНТНІСТЬ ДО КЛАРИТРОМІЦИНУ**

- Визначити чи виявлений хелікобактеріоз
- Визначити наявність стійкості H. Pylori до кларитроміцину кожної мутації

## **7. ІНТЕРПРЕТАЦІЯ РАДІОІЗОТОПНОЇ РЕНОГРАФІЇ**

- Оцінити сегмент кривої кровопостачання кожної нирки
- Оцінити сегмент кривої секреції кожної нирки
- Оцінити сегмент кривої екскреції кожної нирки
- Зробити висновок про тип кривої (паренхіматозний, обструктивний, афункціональний) кожної нирки

## **8. ІНТЕРПРЕТАЦІЯ УЛЬТРАЗВУКОВОГО ДОСЛІДЖЕННЯ ОРГАНІВ ЧЕРЕВНОЇ ПОРОЖНИНИ**

- Оцінити розмір печінки та її структуру (наявність зернистості)
- Оцінити розмір V. portae та селезінкової вени
- Оцінити розмір селезінки
- Оцінити наявність потовщення стінки жовчного міхура та наявність включень
- Оцінити розміри та структуру підшлункової залози.
- Зробити висновок – для якого захворювання характерні виявлені зміни

## **9. ІНТЕРПРЕТАЦІЯ МІСЛОГРАМИ**

- Вказати, які клітини переважають
- Зробити висновок – для якого захворювання характерні зміни

## **10. ІНТЕРПРЕТАЦІЯ УЛЬТРАЗВУКОВОГО ДОСЛІДЖЕННЯ ЩИТОПОДІБНОЇ ЗАЛОЗИ**

- Прокоментувати розміри щитоподібної залози
- Прокоментувати структуру паренхіми
- Прокоментувати стан кровотоку в паренхімі

## **11. ІНТЕРПРЕТАЦІЯ РЕНТГЕНОГРАМИ ХРЕБТА**

1. Оцінити наявність звуження суглобової щілини
2. Оцінити наявність ерозій

3. Оцінити наявність сакроілеїту
4. Оцінити наявність остеосклерозу
5. Вказати стадію процесу

Додаток 4

## ЗРАЗОК ЗАВДАНЬ

### Станція № 2 «ПРАКТИЧНІ МАНПУЛЯЦІЇ В КЛІНІЦІ ВНУТРІШНЬОЇ МЕДИЦИНИ»

#### Клінічна ситуація № 1

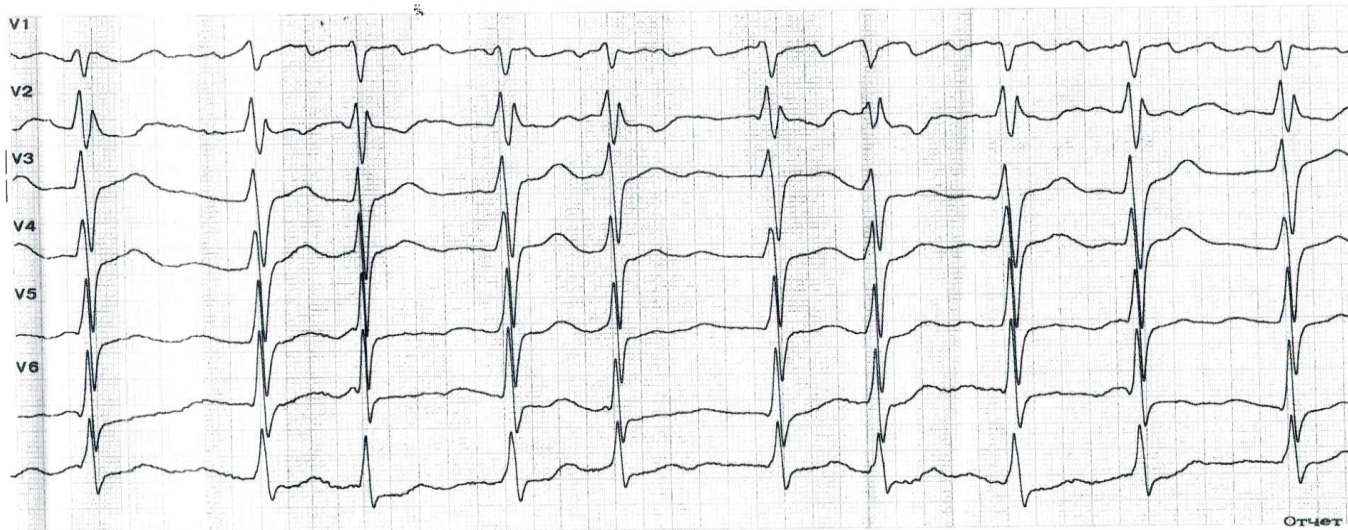
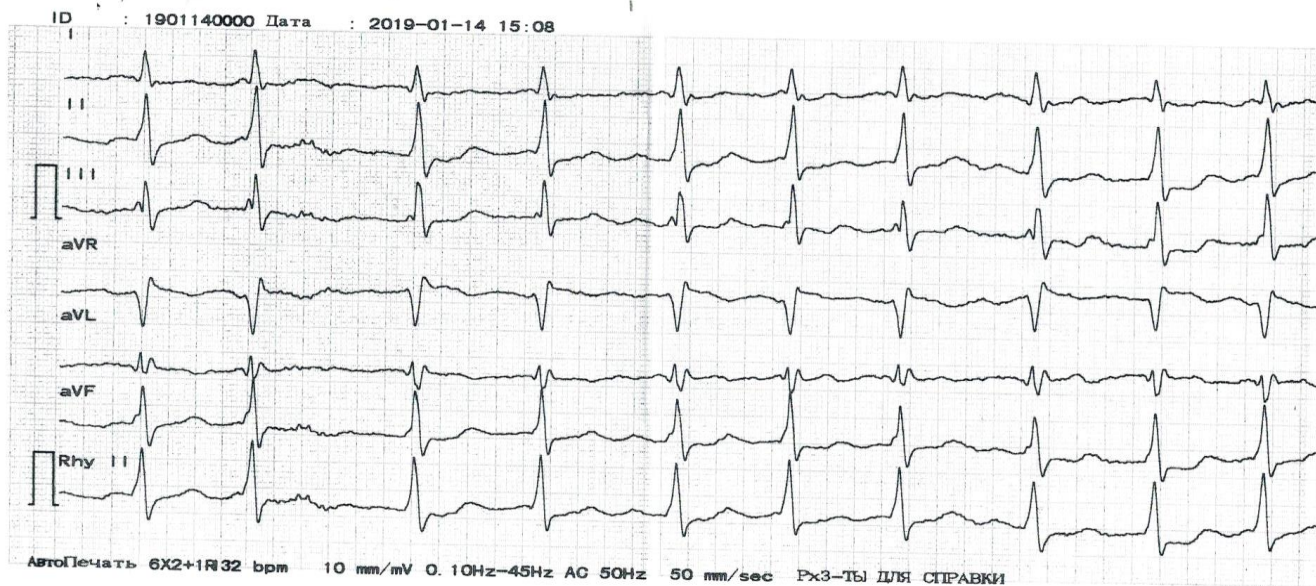
Ви – лікар терапевт центру первинної медико-санітарної допомоги. На прийомі пацієнт Віктор Тимофійович, 64 роки.

**Скаржиться** на відчуття "перебоїв" у роботі серця, серцебиття, виражену задишку при незначному фізичному навантаженні (підйом на один поверх, повільна ходьба до 100-200 м), загальну слабкість та набряки гомілок, що з'являються під вечір.

**Анамнез захворювання:** хворіє на ішемічну хворобу серця понад 10 років. 3 роки тому переніс не-Q-інфаркт міокарда передньої стінки лівого шлуночка. Епізоди перебоїв у роботі серця та серцебиття почали турбувати протягом останнього року; поточний напад триває близько 2 тижнів (раніше проходили самостійно або медикаментозно). Погіршення стану спостерігається протягом останніх 5 днів, коли посилилась задишка та з'явилися набряки.

**Об'єктивно:** стан середнього ступеня важкості. Хворий блідий, акроціаноз. Відмічається пітливість. Пульс - 120 уд/хв, аритмічний, альтернуючий. ЧСС - 152 уд/хв, АТ - 110/80 мм рт. ст. Аускультативно - тони серця аритмічні. Акцент II тону над легеневою артерією. При аускультатії легенів - дихання везикулярне. Печінка не пальпується. Відмічається пастозність гомілок.

**Виконано ЕКГ** (швидкість запису 50 мм/сек).



**Завдання:**

- Надайте інтерпретацію ЕКГ.
- Сформулюйте діагноз.
- Визначить тактику ведення пацієнта.
- Перерахуйте групи препаратів та представника для базового лікування даного пацієнта

**КОНТРОЛЬНИЙ ЛИСТ ОЦІНЮВАННЯ СТАНЦІЇ ОСП(К)І**

Практичні навички	Кількість балів за	Кількість балів здобувача
-------------------	--------------------	---------------------------

	навичку	
<b>Інтерпретація ЕКГ</b>		<b>3,0</b>
Ритм несинусовий,	0,3	
Ритм , неправильний	0,3	
ЧСС складає 120 – 150 за 1хв.	0,6	
Фібриляція передсердь,	0,6	
тахісistolічний – варіант	0,6	
Неповна блокада правої ніжки пучка Гіса	0,6	
<b>Формулювання діагнозу</b>		<b>1,5</b>
ІХС, постінфарктний кардіосклероз	0,6	
фібриляції передсердь,	0,3	
персистуюча форма, тахісistolічний варіант	0,3	
СН стадія С (ХСН II-А)	0,15	
ФК III	0,15	
<b>Тактика ведення пацієнта</b>		<b>0,6</b>
Хворого потрібно госпіталізувати	0,15	
За тривалістю аритмії хворому протипоказане негайне відновлення синусового ритму.	0,3	
Потрібно провести підготовку до відновлення синусового ритму впродовж 3-4 тижнів.	0,15	
<b>Лікування</b>		<b>0,9</b>
Бета-адреноблокатори	0,15	
бісопролол	0,15	
антикоагулянти	0,15	
Апіксабан або ривароксабан	0,15	
Статини	0,15	
Аторвастатин або розувастатин	0,15	
<b>Максимальна кількість балів за станцію</b>	<b>6,0</b>	<b>###</b>
<b>Сума балів, яку набрав здобувач</b>	<b>###</b>	

Додаток 5

### НОРМАТИВНІ ДОКУМЕНТИ (лише за останні 5 років)

на підставі яких створені клінічні кейси.

- Серцево-судинні захворювання. Класифікація, стандарти діагностики та лікування / [за ред.: В. М. Коваленка (голов. ред.) та ін.]. – 2024.
- Збірник клінічних рекомендацій. кардіологія та ревматологія Київ (2024) [https://health-ua.com/multimedia/userfiles/files/2024/ZKR\\_%D0%A1ardio\\_2024/ZKR\\_2024.pdf](https://health-ua.com/multimedia/userfiles/files/2024/ZKR_%D0%A1ardio_2024/ZKR_2024.pdf)
- Skybchuk, V., & Solomenchuk, T. (2024). Рекомендації Європейського товариства кардіологів із фібриляції передсердь 2024 року: основні положення щодо лікування — принцип AF-CARE. Частина 1. Практикуючий лікар, (3), 5-10. вилучено із <https://plr.com.ua/index.php/journal/article/view/822>
- Настанова Європейського товариства кардіологів щодо ведення фібриляції передсердь (2024): нові аспекти й основні положення документа <https://medreview.com.ua/issues/91/article2/>
- 2024 ESC Guidelines for the management of atrial fibrillation ESC Clinical Practice Guidelines. <https://www.escardio.org/Guidelines/Clinical-Practice-Guidelines/Atrial-Fibrillation>.
- Наказ МОЗ України № 102 від 19 січня 2023 року. Стандарти медичної допомоги «Туберкульоз»

- Коваленко В.М., Шуба Н.М., Борткевич О.П.. Ревматичні хвороби. Класифікація, стандарти діагностики та лікування. -Київ, Моріон. 2021.-400 с.
- Журавльова Л.В., Олійник М.О., Сікало Ю.К.. Основи діагностики та лікування ревматичних захворювань. – Київ, Медкнига. 2023. – 360 с.
- Інфекційні хвороби: Підручник для мед. ун-тів, інст., акад. – 4-те вид., перероб. та допов. Затверджено МОН і МОЗ / За ред. О.А.Голубовської. – К., 2022. – 464 с. стор. 153-164.
- EmPendum. Інфекційні хвороби. Забір мазка з носоглотки [Електронний ресурс] // EmPendum: медичний портал. – Режим доступу: <https://empendum.com/ua/chapter/B27.1374.44>
- Clinical practice guidelines for influenza [Internet]. Geneva: World Health Organization; 2024. PMID: 39374347.
- Оприлюднено наказ МОЗ України від 25.08.2023 № 1514 "Про затвердження Уніфікованого клінічного протоколу первинної та спеціалізованої медичної допомоги «Пептична виразка шлунка та дванадцятипалої кишки у дорослих і дітей»"
- Уніфікований клінічний протокол первинної, спеціалізованої та екстреної медичної допомоги «Хронічне обструктивне захворювання легень», згідно з наказом МОЗ №1610 від 20.09.2024
- Уніфікований клінічний протокол первинної та спеціалізованої медичної допомоги «Гіпертонічна хвороба (артеріальна гіпертензія)» МОЗ України 12.09.2024.
- Артеріальна гіпертензія. Клінічна настанова, заснована на доказах. 2024
- Клінічні практичні рекомендації ESH з лікування артеріальної гіпертензії 2024 року. Частина 1 <https://cardioprostir.com.ua/news/klinichni-praktichni-rekomendaciyi-esh-z-likuvannya-arterialnoyi-gipertenziyi-2024-roku-chastina-1>
- Уніфікований клінічний протокол первинної та спеціалізованої медичної допомоги «Цироз печінки компенсований», 2024, 25 с.
- Уніфікований клінічний протокол первинної та спеціалізованої медичної допомоги «Ускладнення цирозу печінки: Гепаторенальний синдром», 2024. – 21 с.
- Гематологічні захворювання в клінічній практиці : посібник. В. І. Бульда, І. О. Родіонова, Н. А. Дземан. Київ : Медкнига, 2023. 195 с.
- Клінічна кардіологія. Сучасний погляд на захворювання серцево-судинної системи, ускладнення і конкурентні діагнози : навч. посіб. [для студентів вищих мед. закл. III–IV акредитації, слухачів курсів системи безперерв. післядиплом. освіти, практик. лікарів] / Буковин. держ. мед. ун-т ; Ташук В. [та ін.]; під ред. В. Ташука. – Чернівці : Технодрук, 2024. – 398 с. : іл, табл.
- Ведення хворих на пієлонефрит: огляд вітчизняних та європейських настанов (2021) <https://health-ua.com/urologiya-i-andrologiya/infekciyi-secovividnix-slixiv/68814-vedennya-hvorih-naplonefrit-oglyad-vtchiznyanih-tavropejskih-nastanov>
- Сучасний підхід до лікування негоспітальної пневмонії (2023) <https://health-ua.com/terapiya-i-semeynaya-medsina/respiratorni-xvorobi/71805-suchasnij-pdhd-do-likuvannya-negosptalno-pnevmon>
- Наказ МОЗ України від 09.09.2022 № 1635. Уніфікований клінічний протокол первинної та спеціалізованої медичної допомоги «Хронічний лімфоїдний лейкоз»