

ISSN 1818-1295

**ВІННИЦЬКИЙ НАЦІОНАЛЬНИЙ МЕДИЧНИЙ  
УНІВЕРСИТЕТ ІМ. М.І.ПИРОГОВА**

---

# **ВІСНИК МОРФОЛОГІЇ**

---

**НАУКОВИЙ ЖУРНАЛ  
№1 (Т.18) 2012**

# ВІСНИК МОРФОЛОГІЇ

## REPORTS OF MORPHOLOGY

**Заснований:** 9 грудня 1993 року

**Засновники:** Товариство анатомів, гістологів та ембріологів України, Вінницький національний медичний університет ім.М.І.Пирогова, Міжнародна академія інтегративної антропології

**Перереєстрований:** 2 листопада 2004 року

**Видавець:** Вінницький національний медичний університет ім.М.І.Пирогова

Періодичність виходу журналу 4 рази на рік

№1 (Т.18) 2012

*Фахове наукове видання України*

### МЕДИКО-БІОЛОГІЧНІ НАУКИ

згідно переліку наукових фахових видань України, затвердженого Постановою Президії ВАК України від 14.10.2009 №1-05/4

(Бюлетень Вищої Атестаційної Комісії України №11, 2009 р.)

#### Головний редактор

Мороз В.М. (Вінниця)

#### Заступник головного редактора

Чайковський Ю.Б. (Київ)

#### Відповідальний секретар

Гунас І.В. (Вінниця)

#### Секретар

Камінська Н.А. (Вінниця)

#### Редакційна колегія

Гумінський Ю.Й. (Вінниця), Волков К.С. (Тернопіль), Ковальський М.П. (Київ), Ковешніков В.Г. (Луганськ), Костюк Г.Я. (Вінниця), Кюнелъ Вольфганг (Любек), Стеченко Л.О. (Київ), Черкасов В.Г. (Київ)

#### Редакційна рада

Александрович Р. (Варшава), Ахтемійчук Ю.Т. (Чернівці), Банін В.В. (Москва), Барінов Е.Ф. (Донецьк), Бобін В.В. (Харків), Вовк Ю.М. (Луганськ), Волошин М.А. (Запоріжжя), Головацький А.С. (Ужгород), Казаков В.М. (Донецьк), Кір'якулов Г.С. (Донецьк), Костиленко Ю.П. (Полтава), Колесніков Л.Л. (Москва), Лобко П.Й. (Мінськ), Лупир В.М. (Харків), Луцик О.Д. (Львів), Макар Б.Г. (Чернівці), Масловський С.Ю. (Харків), Пікалюк В.С. (Сімферополь), Піскун Р.П. (Вінниця), Пушкар М.С. (Вінниця), Рудик С.К. (Київ), Сапін М.Р. (Москва), Сікора В.З. (Суми), Твердохліб І.В. (Дніпропетровськ), Топка Е.Г. (Дніпропетровськ), Федонюк Я.І. (Тернопіль), Яценко В.П. (Київ)

---

#### Адреса редакції та видавця:

вул. Пирогова, 56,  
м.Вінниця-18, Україна, 21018  
Тел.: +38 (0432) 439411  
Факс.: +38 (0432) 465530  
E-mail: nila@vsmu.vinnica.ua

#### Address editors and publisher:

Pyrogov Str. 56,  
Vinnitsia, Ukraine - 21018  
Tel.: +38 (0432) 439411  
Fax: +38 (0432) 465530  
E-mail: nila@vsmu.vinnica.ua

Технічний редактор Л.О. Клопотовська

Художній редактор Л.М. Слободянюк

Технічний редактор О.П. Віштак

---

Здано до набору 12.01.2012 р. Підписано до друку 30.01.2012 р.  
Затверджено Вченою Радою ВНМУ ім. М.І. Пирогова, протокол №5 від 26.01.12 р.  
Формат 84x120 1/16. Друк офсетний. Замовлення № 8. Тираж 600

---

Вінниця. Друкарня ВНМУ, Пирогова, 56

© Вінницький національний медичний університет ім. М.І.Пирогова, (м.Вінниця), 2011

**Вісник морфології**

Рецензуемий журнал

Свідоцтво про державну реєстрацію КВ №9310 від 02.11.2004



## ЗМІСТ

### ОРИГІНАЛЬНІ ДОСЛІДЖЕННЯ

<b>Черкасов Е.В.</b> Ультраструктура дендритних клітин тимуса при експериментальній опіковій хворобі у щурів та за умов її лікування комбінованими гіперосмолярними розчинами .....	6
<b>Семенова Г.Б.</b> Можливості діагностики неklasичної форми дефіциту 21-гідроксилази кори надниркових залоз під час вагітності .....	10
<b>Ковалёва И.М.</b> Морфогенез кожи летательных перепонок рукокрылых (Chiroptera; Vespertilionidae, Rhinolophidae) .....	13
<b>Черкасов В.Г., Костюк О.Г.</b> Ультраструктурний аналіз стінки сечового міхура при лікуванні експериментального поверхневого раку сечового міхура .....	16
<b>Князевуych-Chorna T., Savchyn Y., Hryschuk M.</b> The morphological changes of hemomicrocirculatory channel of adrenal glands after the action of the cold factor .....	19
<b>Шерстюк С.А.</b> Взаимосвязь морфологических особенностей аденогипофиза и щитовидной железы мертворожденных от ВИЧ-инфицированных матерей .....	21
<b>Костюк Г.Я., Дусик А.В., Дусик В.І., Бурков М.В, Жорняк П.В., Хмельовий Д.А., Булько М.П.</b> Морфологічні зміни в товстій кишці при портальній гіпертензії та її корекції формуванням спленоренального анастомозу .....	25
<b>Фоміна Л.В., Фомін О.О. (мол.), Фомін О.О.</b> До анатомії міхурово-сечоводного сегменту .....	27
<b>Нікогосян Л.Р.</b> Морфологічна характеристика фетоплацентарного комплексу при антенатальній втраті плоду .....	31
<b>Габор Г.Г., Боднар Я.Я.</b> Стромально-паренхіматозні відносини печінки при пневмопатіях новонароджених .....	34
<b>Попадинець О.Г.</b> Особливості структурних перетворень у стінці сечового міхура при гострій повній затримці відтоку сечі .....	36
<b>Креховська-Лепявко О.М., Гудима А.А., Фурдела М.Я.</b> Структурні зміни печінки щурів при гострому тетрахлорметановому гепатиті та його корекції І-аргініном та І-орнітином .....	40
<b>Пархоменко О.В.</b> Особливості структурних змін нейронів у складі спинномозкових вузлів за умов моделювання корінцево-судинного синдрому та його корекції .....	43
<b>Креницька І.Я., Дацко Т.В.</b> Морфологічні зміни печінки та легень за умови експериментального гепатопульмонального синдрому .....	46
<b>Булько І.В., Гумінський Ю.Й.</b> Аналіз популяції лімфоцитів білої пульпи селезінки в пізніх стадіях опікової хвороби після фармакологічної корекції .....	49
<b>Марущак М.І., Фурдела М.Я.</b> Морфометричні аспекти структурно-функціональних змін легень за умов дії апоптоз-опосередкованих факторів їх гострого ураження .....	53
<b>Шепітько І.В.</b> Морфометрична характеристика піднижньощелепної слинної залози щурів при корекції гострого експериментального асептичного сіаладеніту трансплантацією кріоконсервованої плаценти .....	56
<b>Степанчук А.П., Костиленко Ю. П., Проскурня С.А.</b> Морфологические изменения левого предсердия при комбинированном пороке митрального клапана .....	60
<b>Власенко І.Г., Власенко В.В., Палій Г.К., Лисенко О.П., Кордон Ю.В., Шевчук Н.М.</b> Біобезпека продуктів харчування та туберкулодіагностика у тварин .....	63
<b>Пилипко І.В., Герасимюк І.Є.</b> Стан судинного русла та паренхіми нирок при моделюванні портальної гіпертензії у щурів .....	66
<b>Шухтин В.В., Насибуллин Б.А., Гоженко А.И., Бурлаченко В.П.</b> Особенности структурно-функциональной организации кожи и слизистой больших ВИЧ/СПИД .....	71
<b>Сміюха О.А.</b> Особливості артеріол та венул яєчка після моделювання варикоцеле .....	74
<b>Нурметова І.К., Кухар І.Д., Волощук Н.І.</b> Вплив лактопротеїну із сорбітолом та haes-Ix-5% на динаміку показників маси щитоподібної залози білих щурів при опіковій хворобі .....	78
<b>Красный М.Р., Насибуллин Б.А.</b> Структурно-метаболические корреляты повреждения почек и перекисного окисления липидов у крыс с моделируемым стрептозотоциновым диабетом .....	81
<b>Герасимюк І.Є., Галицька-Хархаліс О.Я., Флекей П.П.</b> Порівняльна характеристика макроморфометричних показників нирок при односторонньому стенозі ниркової артерії у щурів .....	84
<b>Піскун І.І.</b> Морфофункціональні зміни щитоподібної залози при генній корекції експериментального атеросклерозу .....	88
<b>Токарчук Н.І., Гаврилюк А.О., Зализюк А.А., Сорокоумов В.П.</b> Патоморфологічні зміни тимусу у померлих дітей раннього віку від пневмонії на тлі герпетичної інфекції .....	91
<b>Чурпій І.К.</b> Морфологічні зміни серця при локальному та розлитому перитоніті .....	94
<b>Йолтухівський М.М., Король А.П.</b> Вплив введення модуляторів транссульфування сірковмісних амінокислот пропаргілгліцину та натрій гідросульфіді на морфофункціональні зміни нирок щурів за цисплатинової нефропатії .....	97

<b>Жураківська О.Я.</b> Особливості структурної перебудови соматотропів гіпофізу на ранніх стадіях розвитку експериментального цукрового діабету у нестатевозрілих тварин .....	<b>104</b>
<b>Хорош В.Я., Мисак А.І.</b> Лікувальна ефективність апарату "Простам" при хронічному простатиті з доброякісною гіперплазією передміхурової залози в експерименті .....	<b>107</b>
<b>Дмитренко Р.Р.</b> Інтенсивність пероксидного окиснення ліпідів і білків та активність антиоксидантної системи тканин ясен статевонезрілих щурів за умов гіпобаричної гіпоксії .....	<b>111</b>
<b>Гаврилюк А.О., Туманський В.О., Мороз Л.В.</b> Клініко-морфологічна характеристика цирозу печінки у хворих на хронічний вірусний гепатит С, В та В+С .....	<b>114</b>

## АНТРОПОЛОГІЧНІ ДОСЛІДЖЕННЯ

<b>Голубенко М.Ю.</b> Мікро-макроелементний обмін в тканинах плацент плодів матерів з пієлонефритом та плацентарною дисфункцією .....	<b>121</b>
<b>Андросова О.С., Давидюк І.О., Гаврилюк А.О., Семанів М.В.</b> Хронічний гепатит С у хворих на ВІЛ-інфекцію .....	<b>123</b>
<b>Григоренко А.М.</b> Морфофункціональний стан варикозно розширених вен малого таза у жінок з тазовим венозним повнокрів'ям .....	<b>128</b>
<b>Маєвський О.Є.</b> Взаємозв'язки сонографічних параметрів серця з антропо-соматотипологічними показниками і компонентним складом маси тіла здорових міських дівчат екоморфного соматотипу .....	<b>132</b>
<b>Марковський В.Д., Харченко О.В.</b> Виявлення дисемінованих пухлинних клітин у периферичній крові у хворих на виразково-інфільтративний рак шлунка .....	<b>135</b>
<b>Малачкова Н.В.</b> Функціональний стан зорового аналізатору при офтальмологічних та електрофізіологічних дослідженнях органу зору у дітей, які працюють з електронними підручниками .....	<b>139</b>
<b>Лежньова О.В.</b> Взаємозв'язки показників центральної гемодинаміки з конституційними особливостями у спортсменів юнацького віку .....	<b>143</b>
<b>Лисенко Д.А., Гурова О.О., Сергєєв С.В.</b> Ураження слизової оболонки порожнини рота при пухлинних захворюваннях крові на фоні проведення хіміотерапії .....	<b>146</b>
<b>Московко С.П., Костюченко А.В., Сергійчук О.В.</b> Роль множинного склерозу та інших демієлінізуючих захворювань у структурі госпіталізацій багатопрофільного неврологічного стаціонару .....	<b>148</b>
<b>Гайструк Н.А., Надеждін М.В., Черних М.О.</b> Перспективи застосування визначення рівня гомоцистеїну у вагітних з гестаційним пієлонефритом для ранньої діагностики дистресу плода .....	<b>152</b>
<b>Мазур Ю.В.</b> Серцево-судинне ремоделювання у хворих на гіпертонічну хворобу з різними ступенями когнітивних порушень .....	<b>154</b>
<b>Сінгх О.О.</b> Особливості структурно-функціонального стану міокарда у жінок післяменопаузального віку, хворих на гіпертонічну хворобу, з урахуванням поліморфізму генів пероксисом проліфератор-активуючих рецепторів $\gamma$ .....	<b>159</b>
<b>Польова С.П.</b> Клініко-морфологічні особливості перебігу вагітності у жінок, хворих на туберкульоз легень .....	<b>163</b>
<b>Мазченко В.Ф., Шевченко В.М., Шпакова Н.А.</b> Особливості росту сегментів кінцівок у підлітковому періоді розвитку .....	<b>167</b>
<b>Вернигородський В.С., Войцеховська Т.М., Вернигородський С.В., Шаповал О.М.</b> Клініко-морфологічна характеристика склероза менкеберга у хворих на цукровий діабет 2 типу .....	<b>171</b>
<b>Кузьміна Н.В., Серкова В.К., Біловол О.М.</b> Оцінка впливу тривалої чотирьохкомпонентної антигіпертензивної терапії на клініко-біохімічні параметри у хворих з резистентною артеріальною гіпертензією .....	<b>174</b>

## МЕТОДИКИ

<b>Иванько А.В.</b> Применение лазерных технологий в неотложной абдоминальной хирургии .....	<b>181</b>
<b>Сторожук М.С.</b> Клінічне значення оцінки показників внутрішньопухлинного кровотоку для покращення результатів консервативної міомектомії .....	<b>183</b>
<b>Вернигородський С.В., Дегтярьова Л.В.</b> Роль хромоендоскопії в діагностиці кишкової метаплазії при передракових станах слизової оболонки шлунка .....	<b>186</b>

## ОГЛЯДОВІ

<b>Коньков Д.Г., Чернов А.В., Кукуруза І.Л., Буртяк Н.Г.</b> Сучасні аспекти дослідження предикторів передчасних пологів з точки зору доказової медицини .....	<b>193</b>
<b>Дмитренко С.В., Лисенко Д.А.</b> Сучасні аспекти патогенетичної терапії іхтіозу .....	<b>197</b>
<b>Шевчук Т.В., Квасницька О.Б., Кампі Ю.Ю., Кулик Я.М.</b> Кафедральний сайт як інформативно-комунікативна педагогічна технологія організації самостійної роботи студентів .....	<b>200</b>

---

## ХРОНІКА

<b>Кланца О.П.</b> "Мы живём на земле не для себя только" (Медицина крымской войны в документальных свидетельствах Н.И.Пирогова) .....	<b>203</b>
<b>Козовенко М.Н.</b> Портреты Н.И.Пирогова в изобразительном искусстве И.Е.Репина (к 130-летию создания "Портрета хирурга Н.И.Пирогова") .....	<b>211</b>
<b>Кактурский Л.В.</b> Рецензия на библиографический указатель "Николай Иванович Пирогов" (к 130-летию со дня памяти) .....	<b>218</b>

© Черкасов Е.В.

УДК: 616.438-091.8-003.9:616-001.17:616-092.4

**Черкасов Е.В.**

Кафедра патоморфології Національного медичного університету імені О.О.Богомольця (б-р Т.Шевченка, 13/7, м.Київ, 01601, Україна)

## УЛЬТРАСТРУКТУРА ДЕНДРИТНИХ КЛІТИН ТИМУСА ПРИ ЕКСПЕРИМЕНТАЛЬНІЙ ОПІКОВІЙ ХВОРОБІ У ЩУРІВ ТА ЗА УМОВ ЇЇ ЛІКУВАННЯ КОМБІНОВАНИМИ ГІПЕРОСМОЛЯРНИМИ РОЗЧИНАМИ

**Резюме.** Дендритні клітини відіграють вирішальну роль в індукції адаптивного імунітету. В статті наведені дані щодо ультраструктури дендритних клітин тимуса при експериментальній опіковій хворобі у щурів та за умов її лікування комбінованими гіперосмолярними розчинами. Встановлено, що гіперосмолярні розчини при внутрішньовенному введенні діють як протектори дендритних клітин.

**Ключові слова:** опікова хвороба, дендритні клітини тимуса, електронна мікроскопія.

### Вступ

На сьогодні доведено, що імунітет буває двох різновидів: вроджений (innate) і адаптивний (adaptive). Саме за дослідження цих різновидів імунітету та відкриття в лімфоїдних органах дендритних клітин Нобелівську премію в галузі медицини та фізіології за 2011 рік одержав Ральф Стейман (разом з Брюсом Бетлером та Жюлем Хоффманном). Численними дослідженнями встановлено, що дендритні клітини - найбільш потужні антигенпредставляючі клітини в організмі [Пашенков, Пинегин, 2002, 2006; Ardavin et al., 2001; Lanzavecchia, Sallusto, 2001; Wu, Shortman, 2005]. З'ясовано також, що дендритні клітини слугують сполучною ланкою, яка зв'язує вроджений і адаптивний імунітет: розрізняючи обмежену кількість антигенів за допомогою невеликого набору рецепторів вродженого імунітету, вони індують адаптивну відповідь, що здатна елімінувати практично будь-який антиген [Iwasaki, Medzhitov, 2010]. Актуальність даного дослідження обумовлена тим, що до цього часу ультраструктура дендритних клітин тимуса при опіковій хворобі та за умов її лікування комбінованими гіперосмолярними розчинами не була предметом спеціальних досліджень.

Метою даного дослідження стало вивчення ультраструктурних змін дендритних клітин тимуса при експериментальній опіковій хворобі у щурів та за умов її лікування комбінованими гіперосмолярними розчинами (HAES-LX-5% та лактопротеїном-С).

### Матеріали та методи

Експериментальне дослідження морфологічних змін у тимусі при опіковій хворобі (через 1, через 3, через 7, через 14, через 21, через 30 днів) та за умов дії інфузійних колоїдно-гіперосмолярних препаратів дезінтоксикаційної, реологічної, енергетичної, протишокової дії HAES-LX-5% та лактопротеїну з сорбітолом (фірмова назва препарату "Лактопротеїн-С") було виконано на 90 щурах-самцях лінії Вістар масою 155-160 грам.

Утримання та маніпуляції з тваринами проводили у відповідності до "Загальних етичних принципів експериментів на тваринах", ухвалених Першим національ-

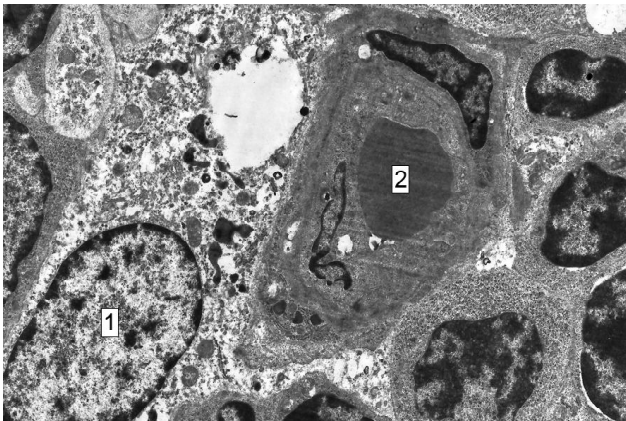
ним конгресом з біоетики (Київ, 2001), також керувалися рекомендаціями "Європейської конвенції про захист хребетних тварин, які використовуються для експериментальних та інших наукових цілей" (Страсбург, 1985) і положеннями "Правил до клінічної оцінки безпеки фармакологічних засобів (GPL)".

Тварини були розділені на 7 груп: I - інтактні тварини, II, III, IV - щури без термічної травми, котрим проводили окрему інфузію 0,9% розчину NaCl, HAES-LX-5% та лактопротеїну-С відповідно у дозі 10 мл/кг; V; VI; VII - тварини з опіком, котрим за аналогічною схемою та у такому ж дозовому режимі проводили окреме введення досліджуваних речовин.

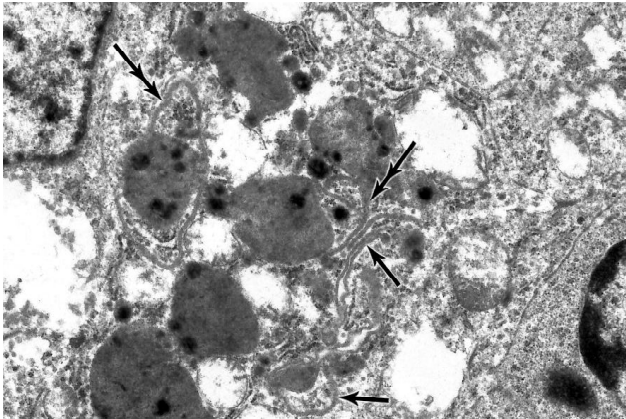
Опік шкіри (після відповідної премедикації) викликали шляхом прикладання до бічних поверхонь тулуба тварин чотирьох мідних пластинок (по дві пластинки з кожною боку), які попередньо тримали протягом шести хвилин у воді з постійною температурою 100°C. Загальна площа опіку у щурів зазначеної маси складала 21-23% при експозиції 10 сек., що є достатнім для формування опіку II ступеня - дермального поверхневого опіку (колишній III А ступінь) та розвитку шокового стану середнього ступеня важкості.

Досліджувані розчини вводили внутрішньовенно протягом 5-6 хвилин у дозі 10 мл/кг маси тіла. Інфузію проводили у нижню порожнисту вену, для чого виконували її катетеризацію в асептичних умовах через стегнову вену. Катетер, встановлений у стегновій вені, підшивали під шкіру. Його просвіт по всій довжині заповнювали титрованим розчином гепарину (0,1 мл гепарину на 10 мл 0,9% розчину NaCl) після кожного введення речовин. Перше введення розчинів здійснювали через 1 годину після моделювання патологічного стану, наступні інфузії виконували щоденно загалом впродовж 7 днів.

Проведені нами попередні дослідження показали (табл. 1), що щури-самці без будь-якої фармакокорекції на фоні опікової травми шкіри гинули всі на 9 добу експерименту, а на 7 добу летальність складала 80%, у зв'язку з чим (враховуючи питання біоетики), практич-



**Рис. 1.** Некротичні зміни макрофага тимуса щура через три доби розвитку опікової хвороби за умов введення 0,9% розчину NaCl. 1 - ядро макрофага з некротичними змінами; 2 - еритроцит у просвіті кровоносного капіляра. x8000.



**Рис. 2.** Ретикулофагія в цитоплазмі макрофага тимуса щура через 3 доби розвитку опікової хвороби за умов введення 0,9% розчину NaCl. Одинарними стрілочками відмічені канальці гранулярної ендоплазматичної сітки з електронно щільним вмістом. Подвійними стрілочками відмічені місця злиття фаголізосом з канальцями гранулярної ендоплазматичної сітки. x20000.

но не можливим було набрати коректну, у кількісному відношенні, групу контролю з чистим опіком шкіри без лікування. Тому задля контролю лікувальної дії гіперосмолярних розчинів ми спиралися на групу тварин, які на фоні опіку шкіри отримували 0,9% розчин NaCl.

У групі тварин з опіковою травмою шкіри, яким вводили 0,9% розчин NaCl виявлене (табл. 2) прогресуюче збільшення показника легальності від 5% через 1 добу до 11% у проміжку від 4 до 7 доби з наступним поступовим зменшенням величини даного показника до 3% у проміжку від 22 до 30 доби після опіку шкіри.

**Таблиця 1.** Летальність щурів після опікової травми шкіри без введення будь-яких фармакологічних розчинів.

Кількість щурів	Термін спостереження (доба)								
	1	2	3	4	5	6	7	8	9
n=10	n=3	n=1	n=2	n=0	n=1	n=0	n=1	n=0	n=2

Загальний показник летальності в групі щурів - самців, яким після опіку шкіри вводили 0,9% розчин NaCl склав 43,5%. Окрема лікувальна курсова терапія щурів з опіковою травмою шкіри розчином HAES-LX-5% подібно до такої лактопротеїном-С суттєво перешкоджала загибелі тварин упродовж усього спостереження.

Забір матеріалу проводили під наркозом. У тварин після декапітації робили розтин грудної порожнини і вирізали за допомогою леза невеликі шматочки тимуса. Матеріал для морфологічних досліджень обробляли за загальноприйнятою методикою.

Ультратонкі зрізи готували на ультрамікромомі "LKB", вивчали та фотографували на електронному мікроскопі ПЕМ-125К. Напівтонкі зрізи забарвлювали толюїдиновим синім, вивчали та фотографували за допомогою світлового мікроскопа Olympus Vx15.

Експеримент був здійснений на базі Науково-дослідного центру (директор - професор І.В.Гунас) Вінницького національного медичного університету імені М.І. Пирогова. Електронно-мікроскопічне дослідження виконано на базі відділу електронної мікроскопії (науковий керівник - професор Л.О.Стеченко) Інституту проблем патології Національного медичного університету імені О.О.Богомольця.

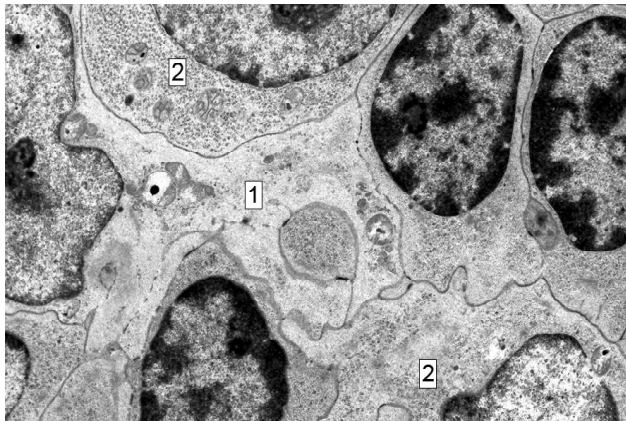**Результати. Обговорення**

Нами встановлено, що на етапах розвитку опікової хвороби частина клітин тимуса гине шляхом апоптоза, некрозу, мітотичної катастрофи макроавтофагії, зрговіння й апонекрозу. З'ясовано також, що введення HAES-LX-5% і лактопротеїну-С гальмує структурні прояви клітинної загибелі та сприяє ефективній репродукції тимоцитів [Благодаров та ін., 2011; Черкасов, 2011].

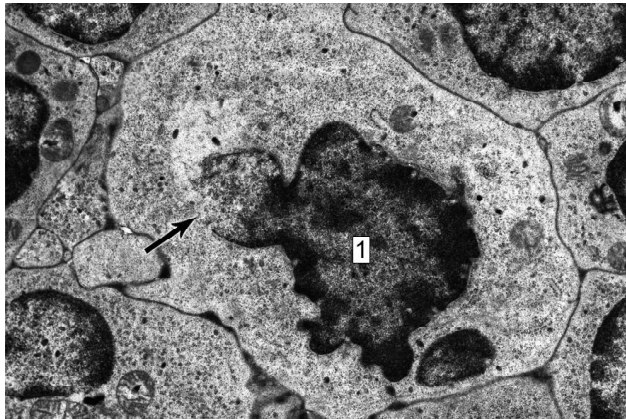
У II експериментальній групі тварин з опіковою хворобою (яким проводили інфузію 0,9% розчину NaCl) для багатьох макрофагів тимуса характерною є різна ступінь некротичного ушкодження клітинної мембрани та органел (рис. 1). Відмічено також злиття фаголізосом з канальцями гранулярної ендоплазматичної стінки (рис. 2), що можна розцінити як специфічний варіант селективної форми автофагії - ретикулофагії або автофагії ендоплазматичної сітки.

На відміну від макрофагів, дендритні клітини, що розташовані у мозковій речовині часточок тимуса, мають практично неушкоджену цитоплазму і ядро. Відсутність демосом і тонофіламентів дозволяє доволі легко відрізнити їх від епітеліоретикулоцитів. Дендритні клітини характеризуються рясною електронно прозорою цитоплазмою з довгими численними відростками, що проникають між сусідніми клітинами і глибоко вп'ячуються у цитоплазму (рис. 3). За ступенем електронної щільності цитоплазматичного матриксу вони умовно можуть бути поділені на "світлі" та "сірі".

Одержані дані свідчать, що з двох антигенпредставляючих клітин (макрофагів і дендрит-



**Рис. 3.** Дендритні клітини тимуса щура через 3 доби розвитку опікової хвороби за умов введення 0,9% розчину NaCl. 1 - інтердигітальні відростки дендритних клітин; 2 - цитоплазма дендритної клітини. x12000.



**Рис. 4.** Апоптотичні зміни дендритної клітини в тимусі щура через 21 добу розвитку опікової хвороби за умов введення 0,9% розчину NaCl. Стрілочкою відмічений локус деструкції каріолеми та виходу ядерного матеріалу в цитоплазму. 1 - ядро апоптотичної дендритної клітини. x15000.

них клітин), що забезпечують негативну селекцію тимоцитів (індукуючи апоптоз автоспецифічних клонів), більш стійким до дії негативних впливів катаболічної реакції на ранніх етапах розвитку опікової хвороби (гострий період через 1, через 3 та через 7 днів) є дендритні клітини. Логічним буде припустити, що за умов

гіпертрофії дендритних клітин негативна селекція прискорюється і охоплює значну кількість потенційно автоактивних тимоцитів, які зазнають апоптотичних змін. Автофагійна смерть макрофагів призводить до порушення фагоцитозу апоптотичних тимоцитів, який в нормі має "випереджаючий" характер. Процес апоптозу тимоцитів, за таких умов, ніби "розтягується у часі". Апоптотичні тимоцити та їх апоптотичні тіла не підлягають фагоцитозу, а, натомість, підлягають некрозу. Саме таким чином, на нашу думку, за рахунок балансу / дисбалансу процесу "клітинна смерть макрофагів / виживання дендритних клітин" змінюється динаміка типів клітинної смерті тимоцитів: апоптоз → апонекроз; апонекроз → некроз; некроз.

В тимусі тварин II групи у пізні терміни експерименту (через 14, через 21, через 30 днів) на тлі клітинної загибелі макрофагів відмічена деструкція дендритних клітин. Типовою є наявність апоптотичних дендритних клітин, що характеризуються ущільненням ядра, конденсацією та зморшкватістю цитоплазми. Значне ущільнення ядра супроводжується звивистістю його контурів, появою булавоподібних випинань, рідше перетинків (які відокремлюють фрагменти ядра). Відзначається агрегація хроматину у вигляді брилок різноманітної форми та розмірів. Морфологічні зміни у частині описаних дендритних клітин відбуваються (за умов збереження цілісної цитолеми і каріолеми) за сценарієм розвитку класичного апоптозу і закінчуються утворенням апоптотичних тіл, що підлягають фагоцитозу.

У частині апоптотичних дендритних клітин відбувається локальна ділянкова (і, в решті-решт, субтотальна чи тотальна) деструкція каріолеми та вихід ядерного матеріалу в цитоплазму (рис. 4, 5). Така клітинна загибель (що починається як апоптоз, а продовжується за сценарієм некроза) одержала назву "апонекроз" [Kroemeretal, 2009].

На сьогодні є підстави вважати, що апонекроз є альтернативним інваріантом клітинної загибелі, що поєднує в собі властивості некроза та апоптозу. Дуалізм процесу апонекрозу, зокрема, полягає у тому, що він починається як запрограмована клітинна смерть шляхом апоптозу (не викликає запального процесу), а продовжується як некроз (викликає запальний процес і випадковим незапрограмованим чином залучає до нього інші клітини, які також вторинно піддаються некротичним змінам).

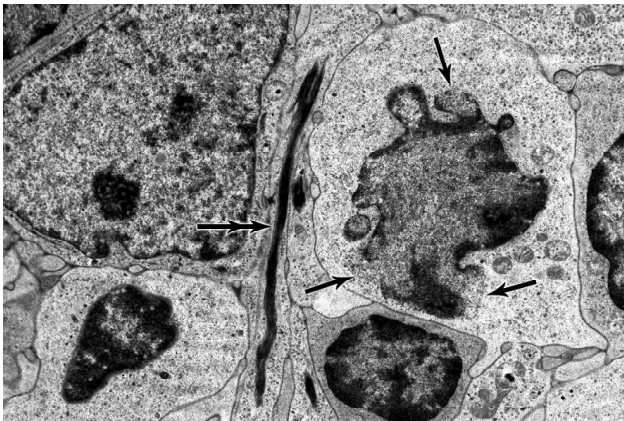
**Таблиця 2.** Вплив фармакотерапії 0,9% розчином NaCl, лактопротейном-С та HAES-LX-5% на показники летальності щурів з опіковою травмою шкіри.

Умови досліджу	Летальність тварин (n -%)					
	Термін спостереження (доба)					
	1	2-3	4-7	8-14	15-21	22-30
Опік +0,9% розчин NaCl (n=200)	n=10 (5%)	n=21 (10,5%)	n=22 (11%)	n=17 (8,5%)*	n=11 (5,5%)	n=6 (3%)
Опік + HAES-LX-5% (n=120)	n=2 (1,7%)	n=4 (3,3%)*	n=5 (4,2%)*	n=4 (3,3%)*#	n=2 (1,7%)	n=1 (1,8%)
Опік + лактопротейн-С (n=120)	n=1 (0,8%)*	n=4 (3,3%)*	n=3 (2,5%)*	n=3 (2,5%)*	n=1 (0,8%)*	n=3 (1,7%)*

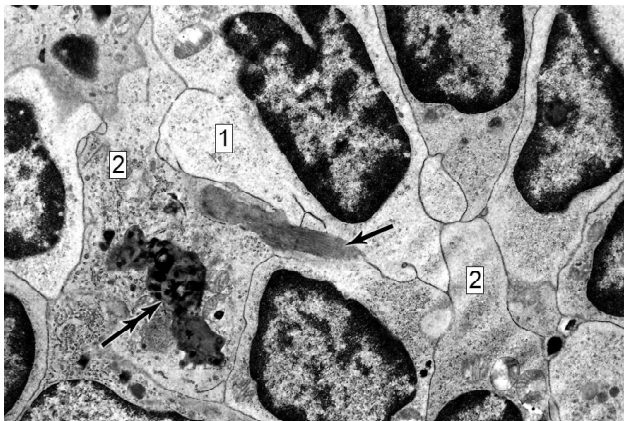
**Примітки:** \* - достовірна різниця відносно контролю (опік + 0,9%NaCl); # - тенденція різниці відносно контролю (опік + 0,9% NaCl).

жучеться як некроз (викликає запальний процес і випадковим незапрограмованим чином залучає до нього інші клітини, які також вторинно піддаються некротичним змінам).

Враховуючи значення дендритних клітин для функціонування тимуса як центрального органа імунної системи [Wu, Shortman, 2005], апонекротична загибель цієї вирішальної ланки адаптивної імунної відповіді [Iwasaki, Medzhitov, 2010] має виключно негативні прогностичні наслідки (викривлення динаміки клітинної загибелі в тимусі у бік незап-



**Рис. 5.** Апонекротичні зміни дендритної клітини в тимусі щура через 30 днів розвитку опікової хвороби за умов введення 0,9% розчину NaCl. Одинарними стрілочками відмічені локуси деструкції каріолеми та виходу ядерного матеріалу в цитоплазму; подвійною стрілочкою відмічений пучок тонофіламентів в цитоплазмі епітеліоретикулоцита. x14000.



**Рис. 6.** Дендритні клітини з ознаками структурної норми в тимусі щура через 30 днів розвитку опікової хвороби за умов введення лактопротеїну-С. Одинарною стрілочкою відмічений фрагмент специфічного мембраноподібного комплексу, що розташований між клітинами; подвійною - фрагмент цього комплексу, що розташований в цитоплазмі клітини. 1 - цитоплазма "світлої" дендритної клітини; 2 - цитоплазма "сірої" дендритної клітини. x12000.

рограмованої клітинної загибелі та некерованої проліферації; зміна клітинного "репертуару" в тимусі).

В тимусі тварин з опіковою хворобою, яким прово-

дили інфузію HAES-LX-5% та лактопротеїну-С (VI та VII експериментальні групи), дендритні клітини мали усі ознаки структурної норми. Особливо яскраво це проявляється за умов застосування інфузії лактопротеїну-С, наслідком проникнення якого у тканину тимуса (рис. 6) є формування специфічних мембраноподібних структур, що деколи розташовані між дендритними клітинами та, навіть, безпосередньо у їх цитоплазмі.

### Висновки та перспективи подальших розробок

1. На етапах розвитку опікової хвороби частина клітин тимуса гине шляхом апоптоза, некроза, автофагії, мітохондріальної катастрофи, зроговіння і апонекрозу.

2. В тимусі тварин з опіковою хворобою, яким проводили інфузію 0,9% розчину NaCl (II експериментальна група) упродовж усього перебігу хвороби відбувається автофагійна та, безпосередньо, некротична смерть макрофагів.

3. Клітинна смерть макрофагів призводить до порушення своєчасного фагоцитозу апоптозних тимоцитів та їх апоптозних тіл, які, натомість, підлягають наступним некротичним змінам.

4. Вживання дендритних клітин в тимусі тварин II експериментальної групи у ранні терміни експерименту (1-7 днів) забезпечує збереження пускових механізмів апоптозного каскаду негативної селекції тимоцитів при опіковій травмі.

5. Апонекроз дендритних клітин в тимусі тварин II експериментальної групи у пізні терміни експерименту (14-30 днів) має виключно негативні прогностичні наслідки.

6. Інфузія HAES-LX-5% та лактопротеїну-С (тварини VI та VII експериментальних груп) гальмує структурні прояви клітинної загибелі та сприяє ефективній репродукції тимоцитів. У цьому випадку застосовані гіперосмолярні розчини діють як протектори дендритних клітин тимуса.

Перспектива подальших досліджень у даному напрямку полягає у детальному якісному та кількісному вивченні за допомогою проточної цитометрії клітинного циклу, плоідності та фрагментації ДНК в клітинах тимуса на етапах розвитку опікової хвороби та її терапевтичного лікування.

### Список літератури

- Благодаров В.М. Типи клітинної смерті в тимусі щурів при опіковій хворобі та її терапевтичному лікуванні / В.М.Благодаров, Е.В.Черкасов, О.В.Благодарова //Biomedical and Biosocial Antropology.- 2011.- №16.- С.64-68.
- Пашенков М.В. Роль дендритных клеток в регуляции иммунного ответа /М.В.Пашенков, Б.В.Пинегин // Иммунология.- 2002.- №5.- С.313-320.
- Пашенков М.В. Физиология клеток врожденной иммунной системы: дендритные клетки /М.В.Пашенков, Б.В.Пинегин //Иммунология.- 2006.- №6.- С.368-378.
- Черкасов Е.В. Апонекроз в тимусі щурів при опіковій хворобі та її терапевтичному лікуванні /Е.В.Черкасов / Науков. вісник Ужгородського університету.- серія "Медицина", 2011.- Вип. 40.- С.170-174.
- Ardavin C. Origin and differentiation of dendritic cells /C.Ardavin, G.M.del Hoyo, P.Martin [et al.] //Trends in Immunology.- 2001.- Vol. 22(12).- P.691-700.
- Iwasaki A. Regulation of adaptive immunity by the innate immune system / A.Iwasaki, R.Medzhitov //Science.- 2010.- Vol.327.- P.291-295.
- Kroemer G. Classification of cell death: recommendations of the Nomenclature Committee on Cell Death /G.Kroemer, L.Galluzzi, P.Vandenabeele [et al.] // Cell Death. Differ.- 2009.- Vol.16.- P.1-3.
- Lanzavecchia A. The instructive role of

dendritic cells on T cell response: Immunol.- 2001.- Vol.13 (13).- /L.Wu, K.Shortman //Seminars in  
lineages, plasticity and kinetics / P.291-298. Immunology.- 2005.- Vol.17 (4).-  
A.Lanzavechia, F.Sallusto //Curr. Op. Wu L. Heterogeneity of thymic dendritic cells P.304-312.

**Черкасов Э.В.**

**УЛЬТРАСТРУКТУРА ДЕНДРИТНЫХ КЛЕТОК ТИМУСА ПРИ ЭКСПЕРИМЕНТАЛЬНОЙ ОЖОГОВОЙ БОЛЕЗНИ У КРЫС В УСЛОВИЯХ ЕЁ ЛЕЧЕНИЯ КОМБИНИРОВАННЫМИ ГИПЕРОСМОЛЯРНЫМИ РАСТВОРАМИ**

**Резюме.** Дендритные клетки играют решающую роль в индукции адаптивного иммунитета. В статье приведены данные о ультраструктуре дендритных клеток тимуса при экспериментальной ожоговой болезни у крыс и при её лечении комбинированными гиперосмолярными растворами. Выяснено, что гиперосмолярные растворы при внутривенном введении действуют как протекторы дендритных клеток.

**Ключевые слова:** ожоговая болезнь, дендритные клетки тимуса, электронная микроскопия.

**Cherkasov E.V.**

**ULTRASTRUCTURE OF THYMIC DENDRITIC CELLS DURING EXPERIMENTAL BURN DISEASE IN RAT AND UNDER THE CONDITION OF ITS TREATMENT BY THE COMBINED HYPEROSMOLAR SOLUTIONS**

**Summary.** Dendritic cells play a crucial role in the induction of adaptive immunity. The article presents data in relation to ultrastructure of thymic dendritic cells during experimental burn disease in rat and under the condition of its treatment by the combined hyperosmolar solutions. Hyperosmolar solutions administered intravenously protects the damage of dendritic cells.

**Key words:** burn disease, thymic dendritic cells, electronic microscopy.

Стаття надійшла до редакції 05.12.2011 р.

© Семенина Г.Б.

**УДК:** 618.3-06:616.45-008.1-053.1]-07

**Семенина Г.Б.**

Львівський національний медичний університет імені Данила Галицького (вул.Пекарська, 69, м.Львів, 79010, Україна)

**МОЖЛИВОСТІ ДІАГНОСТИКИ НЕКЛАСИЧНОЇ ФОРМИ ДЕФІЦИТУ 21-ГІДРОКСИЛАЗИ КОРИ НАДНИРКОВИХ ЗАЛОЗ ПІД ЧАС ВАГІТНОСТІ**

**Резюме.** Проведено вивчення динаміки вмісту дегідроепіандростерону сульфату (ДЕАС) і 17-гідроксипрогестерону (17-ОНР) у вагітних жінок залежно від терміну вагітності. У ході дослідження було проаналізовано 2817 індивідуальних карт ведення вагітних, з них у 1485 (52,0%) жінок був визначений рівень ДЕАС, у 230 (8,2%)-17-ОНР. Аналіз результатів гормонального обстеження вагітних на ДЕАС показав, що у 71,0% жінок рівень ДЕАС був підвищеним, в той час підвищення вмісту 17-ОНР спостерігалось тільки у 15,0% обстежуваних. Кореляційний аналіз між рівнями ДЕАС і 17-ОНР не встановив залежності між ними. При проведенні перцентильного аналізу рівня ДЕАС встановлено, що у всіх триместрах медіана і 95-й перцентиль перевищують нормативний показник, не зважаючи на достовірне зниження концентрації до кінця терміну вагітності. У роботі показано, що рівень ДЕАС не може бути єдиним діагностичним критерієм неklasичного варіанту дефіциту 21-гідроксилази у вагітних, а також заставляє засумніватися в абсолютній достовірності лабораторної норми цього показника впродовж всього періоду вагітності.

**Ключові слова:** вагітність, дегідроепіандростерону сульфат, неklasична форма дефіциту 21-гідроксилази.

**Вступ**

Одним з актуальних завдань сучасного акушерства є збереження кожної бажаної вагітності. У структурі ендокринних захворювань, які створюють перешкоди для зачаття і виношування вагітності, переважає синдром гіперандрогенії. За даними низки авторів, 46-77% порушень менструального циклу і 65-74% випадків непліддя ендокринного генезу зумовлені гіперандрогенними станами [Ляшко, 2000; JOINT LLPES/ESPE CAN WORKING GROUP, 2002; Dewailly, 2007; Speiser, White, 2008; Merke, Bornstein, 2009].

Найчастішою причиною розвитку гіперандрогенії у жінок є вроджена гіперплазія кори надниркових залоз (ВГКН). Це група захворювань з аутосомно-рецесивним типом успадкування, в основі яких лежить дефект одного з ферментів, який приймає участь в біосинтезі стероїдів у корі надниркових залоз. На сьогоднішній день виділяють 5 варіантів ВГКН, при тому в 95% зах-

ворювання зумовлено дефіцитом 21-гідроксилази, яке клінічно протікає у вигляді 3 форм: сільвтрачаючої, простої вірільної та неklasичної [Дзенис, 1995; Балаболкин и др., 2002; Гончаров, Колесникова, 2002; Петеркова и др., 2003].

Поширеність класичної форми ВГКН складає 1 випадок на 14500 новонароджених. Частота неklasичного варіанту недостатності 21-гідроксилази в загальній популяції дуже висока - від 0,3 до 4%, що дозволяє вважати даний дефект стероїдогенезу одним з найбільш частих спадкових захворювань [Балаболкин и др., 2002; Гончаров, Колесникова, 2002; Петеркова и др., 2003; Dewailly, 2007]. У той же час популяційні дослідження про поширеність неklasичної форми ВГКН (НФ ВГКН) відсутні.

В основі патогенезу захворювання лежить дефіцит кортизолу, який за принципом зворотнього зв'язку приводить до гіперпродукції АКТГ і, як наслідок, до розвитку



dendritic cells on T cell response: Immunol.- 2001.- Vol.13 (13).- /L.Wu, K.Shortman //Seminars in  
lineages, plasticity and kinetics / P.291-298. Immunology.- 2005.- Vol.17 (4).-  
A.Lanzavechia, F.Sallusto //Curr. Op. Wu L. Heterogeneity of thymic dendritic cells P.304-312.

**Черкасов Э.В.**

**УЛЬТРАСТРУКТУРА ДЕНДРИТНЫХ КЛЕТОК ТИМУСА ПРИ ЭКСПЕРИМЕНТАЛЬНОЙ ОЖОГОВОЙ БОЛЕЗНИ У КРЫС В УСЛОВИЯХ ЕЁ ЛЕЧЕНИЯ КОМБИНИРОВАННЫМИ ГИПЕРОСМОЛЯРНЫМИ РАСТВОРАМИ**

**Резюме.** Дендритные клетки играют решающую роль в индукции адаптивного иммунитета. В статье приведены данные о ультраструктуре дендритных клеток тимуса при экспериментальной ожоговой болезни у крыс и при её лечении комбинированными гиперосмолярными растворами. Выяснено, что гиперосмолярные растворы при внутривенном введении действуют как протекторы дендритных клеток.

**Ключевые слова:** ожоговая болезнь, дендритные клетки тимуса, электронная микроскопия.

**Cherkasov E.V.**

**ULTRASTRUCTURE OF THYMIC DENDRITIC CELLS DURING EXPERIMENTAL BURN DISEASE IN RAT AND UNDER THE CONDITION OF ITS TREATMENT BY THE COMBINED HYPEROSMOLAR SOLUTIONS**

**Summary.** Dendritic cells play a crucial role in the induction of adaptive immunity. The article presents data in relation to ultrastructure of thymic dendritic cells during experimental burn disease in rat and under the condition of its treatment by the combined hyperosmolar solutions. Hyperosmolar solutions administered intravenously protects the damage of dendritic cells.

**Key words:** burn disease, thymic dendritic cells, electronic microscopy.

Стаття надійшла до редакції 05.12.2011 р.

© Семенина Г.Б.

**УДК:** 618.3-06:616.45-008.1-053.1]-07

**Семенина Г.Б.**

Львівський національний медичний університет імені Данила Галицького (вул.Пекарська, 69, м.Львів, 79010, Україна)

**МОЖЛИВОСТІ ДІАГНОСТИКИ НЕКЛАСИЧНОЇ ФОРМИ ДЕФІЦИТУ 21-ГІДРОКСИЛАЗИ КОРИ НАДНИРКОВИХ ЗАЛОЗ ПІД ЧАС ВАГІТНОСТІ**

**Резюме.** Проведено вивчення динаміки вмісту дегідроепіандростерону сульфату (ДЕАС) і 17-гідроксипрогестерону (17-ОНР) у вагітних жінок залежно від терміну вагітності. У ході дослідження було проаналізовано 2817 індивідуальних карт ведення вагітних, з них у 1485 (52,0%) жінок був визначений рівень ДЕАС, у 230 (8,2%)-17-ОНР. Аналіз результатів гормонального обстеження вагітних на ДЕАС показав, що у 71,0% жінок рівень ДЕАС був підвищеним, в той час підвищення вмісту 17-ОНР спостерігалось тільки у 15,0% обстежуваних. Кореляційний аналіз між рівнями ДЕАС і 17-ОНР не встановив залежності між ними. При проведенні перцентильного аналізу рівня ДЕАС встановлено, що у всіх триместрах медіана і 95-й перцентиль перевищують нормативний показник, не зважаючи на достовірне зниження концентрації до кінця терміну вагітності. У роботі показано, що рівень ДЕАС не може бути єдиним діагностичним критерієм неklasичного варіанту дефіциту 21-гідроксилази у вагітних, а також заставляє засумніватися в абсолютній достовірності лабораторної норми цього показника впродовж всього періоду вагітності.

**Ключові слова:** вагітність, дегідроепіандростерону сульфат, неklasична форма дефіциту 21-гідроксилази.

**Вступ**

Одним з актуальних завдань сучасного акушерства є збереження кожної бажаної вагітності. У структурі ендокринних захворювань, які створюють перешкоди для зачаття і виношування вагітності, переважає синдром гіперандрогенії. За даними низки авторів, 46-77% порушень менструального циклу і 65-74% випадків непліддя ендокринного генезу зумовлені гіперандрогенними станами [Ляшко, 2000; JOINT LLPES/ESPE CAN WORKING GROUP, 2002; Dewailly, 2007; Speiser, White, 2008; Merke, Bornstein, 2009].

Найчастішою причиною розвитку гіперандрогенії у жінок є вроджена гіперплазія кори надниркових залоз (ВГКН). Це група захворювань з аутомно-рецесивним типом успадкування, в основі яких лежить дефект одного з ферментів, який приймає участь в біосинтезі стероїдів у корі надниркових залоз. На сьогоднішній день виділяють 5 варіантів ВГКН, при тому в 95% зах-

ворювання зумовлено дефіцитом 21-гідроксилази, яке клінічно протікає у вигляді 3 форм: сільвтрачаючої, простої вірільної та неklasичної [Дзенис, 1995; Балаболкин и др., 2002; Гончаров, Колесникова, 2002; Петеркова и др., 2003].

Поширеність класичної форми ВГКН складає 1 випадок на 14500 новонароджених. Частота неklasичного варіанту недостатності 21-гідроксилази в загальній популяції дуже висока - від 0,3 до 4%, що дозволяє вважати даний дефект стероїдогенезу одним з найбільш частих спадкових захворювань [Балаболкин и др., 2002; Гончаров, Колесникова, 2002; Петеркова и др., 2003; Dewailly, 2007]. У той же час популяційні дослідження про поширеність неklasичної форми ВГКН (НФ ВГКН) відсутні.

В основі патогенезу захворювання лежить дефіцит кортизолу, який за принципом зворотнього зв'язку приводить до гіперпродукції АКТГ і, як наслідок, до розвитку

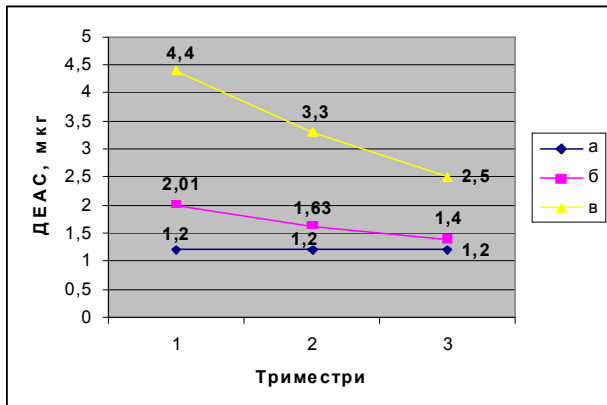


Рис. 1. Перцентильний аналіз рівня ДЕАС у вагітних жінок за триместрами: а - нормативний показник; б - 95-й перцентиль; в - медіана; \*  $p < 0,05$ .

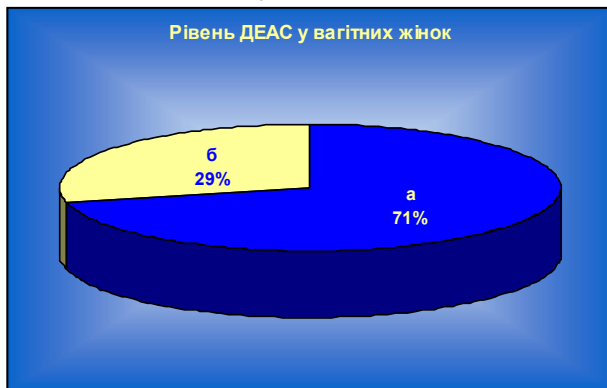


Рис. 2. Рівень ДЕАС у вагітних жінок: а - підвищений рівень (71%); б - нормальний рівень (29%).

гіперплазії кори надниркових залоз і накопичення метаболітів, попередників дефектного стероїдогенезу [Баболкин и др., 2002; Петеркова и др., 2003; Merke, Bornstein, 2009]. Фермент 21-гідроксилаза приймає участь у ланцюгу синтезу кортизолу на окислення 17-гідроксипрогестерону (17-ОНП) - попередника кортизолу - в 11-дезоксикортизол. Обернено пропорційна залежність між активністю 21-гідроксилази і рівнем 17-ОНП дає можливість розглядати цей гормон як біохімічний маркер дефіциту даного ферменту [Дзенис, 1995; Vode, Cowley, 2009]. При цьому визначаються високі концентрації малих андрогенів: андростендіону і дегідроепіандростерону сульфату (ДЕАС), біосинтез яких не залежить від активності 21-гідроксилази [Гончаров, Колесникова, 2002; Петеркова и др., 2003; Speiser, White, 2008].

Клінічні прояви гіперандрогенії при некласичній формі дефіциту 21-гідроксилази надзвичайно варіабельні та залежать від ступеню зниження активності ферменту. У дівчаток пубертатного віку і дорослих жінок найчастіше зустрічаються порушення менструальної функції, первинне, або вторинне безпліддя, а у випадку настання вагітності підвищується ризик невиношування [Дзенис, 1995; Ляшко, 2000; Dewailly, 2007].

Метою роботи стало вивчення динаміки показників ДЕАС і 17-ОНП у вагітних жінок в динаміці вагітності.

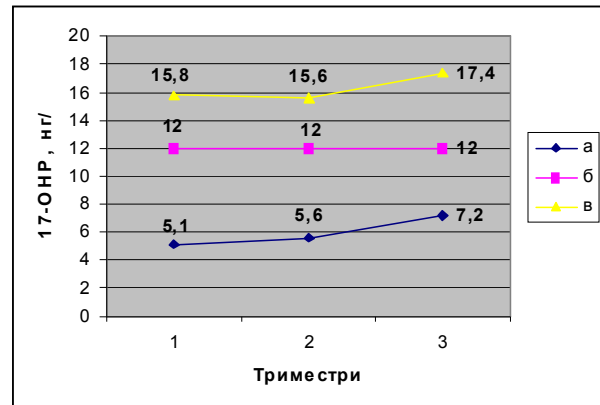


Рис. 3. Перцентильний аналіз рівня 17-ОНП за триместрами: а - нормативний показник; б - 95-й перцентиль; в - медіана.

### Матеріали та методи

Проаналізовані медичні карти спостереження за вагітними у жіночих консультаціях м. Львові та гінекологічному і пологових відділеннях Обласної клінічної лікарні м. Львова за період з 2000 по 2009 роки. Вміст ДЕАС досліджено у 1485 (52,7%), рівень 17-ОНП у 230 (8,2%) випадках, в т.ч. за даними лабораторій Synevo.

Визначення ДЕАС і 17-ОНП проводилось імуноферментним ("Immunotech", Чехія) та імунохемілюмінісцентним ("Roche", Німеччина) методами при допомозі стандартних наборів фірм. Референтні значення для ДЕАС у вагітних жінок 0,2-1,2 мкг/мл, для 17-ОНП - 2,0-12,0 нг/мл визначені фірмами-виробниками.

Матеріали дослідження опрацьовані методом статистичної обробки за допомогою пакету програм Statistica 8.0 (Statsoft Inc., США). Приймаючи до уваги непараметричний характер розподілу рівнів ДЕАС і 17-ОНП, проведений перцентильний аналіз. Для виявлення зв'язків між показниками використовували коефіцієнт рангової кореляції Спірмана. Критичний рівень значимості при перевірці статистичних гіпотез приймали рівним 0,05.

### Результати. Обговорення

Середній вік обстежуваних жінок становив  $26,5 \pm 5,1$  років.

У більшості вагітних рівень ДЕАС визначали у всіх триместрах вагітності: у I - 872 (58,7%), у II - 1097 (73,9%), у III - 434 (29,2%); в той час як 17-ОНП досліджували рідше: у I триместрі - 125 (8,4%), у II - 104 (7,0%), у III - 22 (1,5%) вагітних. Жодна з вагітних до даної вагітності не мала верифікованого діагнозу і не отримувала гормонотерапії.

У ході роботи встановлено, що рівень ДЕАС достовірно знижується до кінця терміну вагітності ( $p < 0,05$ ), в той же час медіана і 95-й перцентиль рівня ДЕАС перевищує показники лабораторної норми для вагіт-

них жінок у всіх триместрах (рис. 1).

Аналіз результатів визначення рівня ДЕАС у 1485 вагітних показав, що він перевищував лабораторну норму у 1051 (71%) жінки (рис. 2).

Враховуючи, що основним патогенетичним маркером НФ ВГКН є концентрація у сироватці крові 17-ОНР, був проведений перцентильний аналіз даного показника по триместрах вагітності (рис. 3).

Встановлено, що медіана рівня 17-ОНР лежить в межах нормативних показників для вагітних жінок, а 95-й перцентиль незначно перевищує її.

Аналіз результатів скринінгу вагітних жінок на 17-ОНР показав, що перевищення нормативного показника гормону мало місце у 15,0% обстежених. У дослідженні не встановлено кореляційних зв'язків між концентраціями ДЕАС і 17-ОНР.

### Висновки та перспективи подальших розробок

Таким чином, проаналізувавши результати досліджень, можна зробити наступні висновки:

1. Виявлена відсутність кореляційного зв'язку між підвищенням показників концентрацій у сироватці крові ДЕАС і 17-ОНР не дозволяє використовувати рівень ДЕАС як діагностичний критерій НФ ВГКН у вагітних.

2. При обстеженні 1051 (71,0%) жінок відмічено підвищення рівня ДЕАС відносно лабораторної норми, встановленої для вагітних.

Даний факт диктує необхідність перегляду існуючих нормативів вмісту ДЕАС у вагітних жінок, що потребує подальших досліджень. Більш перспективним показником в плані діагностики НФ ВГКН є концентрація в сироватці крові 17-ОНР, що потребує досліджень у майбутньому.

### Список літератури

- Балаболкин М.И. Дифференциальная диагностика и лечение эндокринных заболеваний /М.И.Балаболкин, Е.М.Клебалова, В.М.Кремни-кая.- М., 2002.- 752с.
- Врожденная дисфункция коры надпочечников у детей /Петеркова В.А., Семичева В.А., Кузнецова Э.С. [и др.].- М., 2003.- 325с.
- Гончаров Н.П. Кортикостероиды: метаболизм, механизм действия и клиническое применение /Н.П.Гончаров, Г.С.Колесникова.- М., 2002.- 238с.
- Дзенис И.Г. Современные пути диагностики и профилактики недостаточности 21-гидроксилазы: автореф. дис. на соискание научной степени доктора мед. наук.- М., 1995.- 36с.
- Ляшко Е.С. Клинико-патогенетические особенности гестационного периода у женщин с гиперандрогенией различного генеза: Автореф. дис. ... д-ра мед. наук.- М, 2000.- 38с.
- JOINT LLPES/ESPE CAN WORKING GROUP. Consensus Statement on 21-Hydroxylase Deficiency from the Lawson Wilkins Pediatric Endocrine Society and the European Society for Pediatric Endocrinology //J. Clin. Endocrinol. Metab.- 2002.- Vol.87, №9.- P.4048-4053.
- Bode H.H. Home monitoring of 17-OHP levels in congenital adrenal hyperplasia /H.H.Bode, D.M.Cowley //J. Pediatr.- 2009.- Vol.134.- P.185-189.
- Dewailly D. Nonclassic 21-hydroxylase deficiency /D.Dewailly //Semin. Reprod. Med.- 2007.- Vol.20, №3.- P.243-248.
- Merke D.P. Congenital adrenal hyperplasia /D.P.Merke, S.K.Bornstein //Lancet.- 2009.- Vol.365.- P.2125-2136.
- Speiser P.W. Congenital adrenal hyperplasia /P.W.Speiser, P.C.White //New Engl. J. Med.- 2008.- Vol.349.- P.320-334.

**Семенова Г.Б.**

### ВОЗМОЖНОСТИ ДИАГНОСТИКИ НЕКЛАССИЧЕСКОЙ ФОРМЫ ДЕФИЦИТА 21-ГИДРОКСИЛАЗЫ НАДПОЧЕЧНИКОВ ВО ВРЕМЯ БЕРЕМЕННОСТИ

**Резюме.** Проводили изучение динамики содержания дегидроэпиандростерона сульфата (ДЭАС) и 17-гидроксипрогестерона (17-ОНР) у беременных женщин в зависимости от срока беременности. В ходе исследования было проанализировано 2817 индивидуальных карт ведения беременных, из них у 1485 (52,0%) женщин был определен уровень ДЭАС, у 230 (8,2%) - 17-ОНР. Анализ результатов гормонального обследования беременных на ДЭАС показал, что у 71,0% женщин уровень ДЭАС был повышен, в то же время повышение содержания 17-ОНР наблюдалось только у 15,0% обследованных. Корреляционный анализ между уровнями ДЭАС и 17-ОНР не установил зависимости между ними. При проведении перцентильного анализа уровня ДЭАС установлено, что во всех триместрах медиана и 95-й перцентиль превышают нормативный показатель, несмотря на достоверное снижение концентрации к концу срока беременности. В работе показано, что уровень ДЭАС не может служить единственным диагностическим критерием неклассического варианта дефицита 21-гидроксилазы у беременных, а также заставляет усомниться в абсолютной достоверности лабораторной нормы этого показателя в течении всего периода беременности.

**Ключевые слова:** беременность, дегидроэпиандростерона сульфат, неклассическая форма дефицита 21-гидроксилазы.

**Semenina G.B.**

### OPPORTUNITIES OF DIAGNOSTICS NONCLASSIC FORMS OF DEFICIENCY 21-HYDROXYLASE ADRENAL GLANDS DURING PREGNANCY

**Summary.** Studying dynamics of the maintenance dehydroepiandrosterone sulfate (DEAS) and 17-hydroxyprogesterone (17-OHP) at pregnant women was carried out depending on term of pregnancy. During research 2817 individual cards of conducting pregnant women have been analysed, from them at 1485 (52,0%) women have been determined level DEAS, at 230 (8,2%) - 17-OHP. The analysis of results of hormonal inspection of pregnant women on DEAS has shown, that at 71,0% of women level DEAS has been raised, at the same time increase of a level 17-OHP was observed only at 15,0% surveyed. The correlation analysis between levels DEAS and 17-OHP has not established dependence between them. At carrying out percentil analysis of level DEAS it is established, that in all trimesters a median and 95-th percentil exceeds a normative parameter, despite of authentic decrease in a level by the end of term of pregnancy. In work it is shown, that level DEAS cannot serve as unique diagnostic criterion of a nonclassical variant of deficiency 21-hydroxylase at pregnant women, and also forces will doubt of absolute reliability of

laboratory norm of this parameter during all period of pregnancy.

**Key words:** pregnancy, dehydroepiandrosterone sulfate, the nonclassical form of deficiency 21-hydroxylase.

Стаття надійшла до редакції 04.10.2011 р.

© Ковалёва И.М.

**УДК:** 591.477:599.4

**Ковалёва И.М.**

Институт зоологии имени И.И.Шмальгаузена НАН Украины, отдел эволюционной морфологии позвоночных (ул. Б.Хмельницкого, 15, г.Киев, 01601, Украина)

## **МОРФОГЕНЕЗ КОЖИ ЛЕТАТЕЛЬНЫХ ПЕРЕПОНОК РУКОКРЫЛЫХ (CHIROPTERA; VESPERTILIONIDAE, RHINOLOPHIDAE)**

**Резюме.** Исследован морфогенез кожи летательной перепонки в пренатальном онтогенезе у рукокрылых (*Chiroptera; Vespertilionidae*). Формирование очагов гемопоза в толще мезенхимных клеток летательной перепонки летучих мышей наблюдается на 20-й стадии эмбрионального развития. Уже к 22-й стадии в коже летательных перепонки присутствуют крупные кровеносные сосуды и сформированная сеть капилляров.

**Ключевые слова:** рукокрылые, морфогенез, кожа, летательная перепонка, васкулогенез.

### **Введение**

Сегодня стало очевидным, что именно в ходе морфогенезов происходят решающие события, создающие адаптивные функциональные сценарии для ключевых эволюционных инноваций, таких, например, как крылья рукокрылых [Adams, 2006; 2008]. Изучение морфогенезов, по мнению исследователей, приведёт к лучшему пониманию шагов, приведших к эволюции активного полёта у рукокрылых [Sears, 2008]. Исследования, посвященные морфогенезу грудной конечности рукокрылых [Житников, 2008; Ковтун, Леденёв, 1999 и др.], позволяют приблизиться к решению данной проблемы. Всё же вопрос о причинах формирования летательной перепонки рукокрылых до сих пор остаётся без ответа. Вероятно, это можно объяснить как отсутствием комплексного подхода в изучении эволюции рукокрылых, так и недостаточным вниманием к частным вопросам. Одним из таких вопросов является морфогенез кожи летательной перепонки рукокрылых.

Целью настоящего исследования явилось изучение морфогенеза кожи летательных перепонок рукокрылых на всех стадиях эмбрионального развития этих животных.

### **Материалы и методы**

Исследовано формирование кожи тела и летательной перепонки на 30 эмбрионах, соответствующих 14-25 стадиям эмбрионального развития, относящихся к 4 видам двух семейств рукокрылых: *Vespertilionidae* (*Nyctalus noctula*, *Myotis blythii*); *Rhinolophidae* (*Rhinolophus hipposideros*, *Rhinolophus bocharicus*). Использован материал, хранящийся в отделе эволюционной морфологии Института зоологии.

Серийные срезы эмбрионов (толщиной 5-10 мкм) окрашивали гистологическими методами окраски: гематоксилином Эрлиха и эозином; азур-II-эозином; по Ван-Гизон; по Маллори. Микропрепараты изучали, ис-

пользуя световой микроскоп Axio Imager M1 Karl Zeiss (Германия).

### **Результаты. Обсуждение**

Зачатки грудных и тазовых конечностей формируются на 13-14-й эмбриональных стадиях развития (соответственно). У эмбриона *Nyctalus noctula* (№ 2, длиной 4,0 мм) 14-й эмбриональной стадии развития дифференцированы 28-30 пар сомитов. Грудные и тазовые конечности первоначально имеют вид зачатков - "почек", выступающих над телом, и состоят из мезенхимных клеток. В основном тело эмбриона покрыто однородным слоем эпителиальных клеток кубической формы с ядрами. Поверхность эмбриона гладкая.

На 15-й эмбриональной стадии (эмбрионы *Rhinolophus bocharicus* №№ 16, 19; *Myotis blythii* №№ 328, 331, длиной от 4,0 до 5,0 мм) зачатки обеих конечностей вытягиваются, причём дистальный отдел зачатка грудной конечности несколько расширен по сравнению с проксимальным. Формируется пальцевая пластинка грудной конечности. Клетки мезенхимы конденсируются, образуя предшественников различных сегментов скелета конечностей.

Строение эктодермы неодинаковое на различных участках тела зародыша. В зоне роста (на апикальном крае почки конечности) и на апикальном крае хвоста эпителиальные клетки имеют столбчатую форму. На теменной части головы мелкие кубические клетки покровного эпителия имеют темные ядра. На лицевой части головы клетки имеют двурядное расположение: внутренний слой состоит из призматических клеток с округлыми ядрами, а поверхностный слой - из мелких кубических клеток с ядрами. Тело эмбриона в основном покрыто однородным слоем эпителиальных клеток кубической формы, лежащих на базальной мембране, представляющей ровную линию. Базальная мембрана слабо развита. Поверхность эмбриона гладкая.

laboratory norm of this parameter during all period of pregnancy.

**Key words:** pregnancy, dehydroepiandrosterone sulfate, the nonclassical form of deficiency 21-hydroxylase.

Стаття надійшла до редакції 04.10.2011 р.

© Ковалёва И.М.

**УДК:** 591.477:599.4

**Ковалёва И.М.**

Институт зоологии имени И.И.Шмальгаузена НАН Украины, отдел эволюционной морфологии позвоночных (ул. Б.Хмельницкого, 15, г.Киев, 01601, Украина)

## **МОРФОГЕНЕЗ КОЖИ ЛЕТАТЕЛЬНЫХ ПЕРЕПОНОК РУКОКРЫЛЫХ (CHIROPTERA; VESPERTILIONIDAE, RHINOLOPHIDAE)**

**Резюме.** Исследован морфогенез кожи летательной перепонки в пренатальном онтогенезе у рукокрылых (*Chiroptera; Vespertilionidae*). Формирование очагов гемопоза в толще мезенхимных клеток летательной перепонки летучих мышей наблюдается на 20-й стадии эмбрионального развития. Уже к 22-й стадии в коже летательных перепонки присутствуют крупные кровеносные сосуды и сформированная сеть капилляров.

**Ключевые слова:** рукокрылые, морфогенез, кожа, летательная перепонка, васкулогенез.

### **Введение**

Сегодня стало очевидным, что именно в ходе морфогенезов происходят решающие события, создающие адаптивные функциональные сценарии для ключевых эволюционных инноваций, таких, например, как крылья рукокрылых [Adams, 2006; 2008]. Изучение морфогенезов, по мнению исследователей, приведёт к лучшему пониманию шагов, приведших к эволюции активного полёта у рукокрылых [Sears, 2008]. Исследования, посвященные морфогенезу грудной конечности рукокрылых [Житников, 2008; Ковтун, Леденёв, 1999 и др.], позволяют приблизиться к решению данной проблемы. Всё же вопрос о причинах формирования летательной перепонки рукокрылых до сих пор остаётся без ответа. Вероятно, это можно объяснить как отсутствием комплексного подхода в изучении эволюции рукокрылых, так и недостаточным вниманием к частным вопросам. Одним из таких вопросов является морфогенез кожи летательной перепонки рукокрылых.

Целью настоящего исследования явилось изучение морфогенеза кожи летательных перепонок рукокрылых на всех стадиях эмбрионального развития этих животных.

### **Материалы и методы**

Исследовано формирование кожи тела и летательной перепонки на 30 эмбрионах, соответствующих 14-25 стадиям эмбрионального развития, относящихся к 4 видам двух семейств рукокрылых: *Vespertilionidae* (*Nyctalus noctula*, *Myotis blythii*); *Rhinolophidae* (*Rhinolophus hipposideros*, *Rhinolophus bocharicus*). Использован материал, хранящийся в отделе эволюционной морфологии Института зоологии.

Серийные срезы эмбрионов (толщиной 5-10 мкм) окрашивали гистологическими методами окраски: гематоксилином Эрлиха и эозином; азур-II-эозином; по Ван-Гизон; по Маллори. Микропрепараты изучали, ис-

пользуя световой микроскоп Axio Imager M1 Karl Zeiss (Германия).

### **Результаты. Обсуждение**

Зачатки грудных и тазовых конечностей формируются на 13-14-й эмбриональных стадиях развития (соответственно). У эмбриона *Nyctalus noctula* (№ 2, длиной 4,0 мм) 14-й эмбриональной стадии развития дифференцированы 28-30 пар сомитов. Грудные и тазовые конечности первоначально имеют вид зачатков - "почек", выступающих над телом, и состоят из мезенхимных клеток. В основном тело эмбриона покрыто однородным слоем эпителиальных клеток кубической формы с ядрами. Поверхность эмбриона гладкая.

На 15-й эмбриональной стадии (эмбрионы *Rhinolophus bocharicus* №№ 16, 19; *Myotis blythii* №№ 328, 331, длиной от 4,0 до 5,0 мм) зачатки обеих конечностей вытягиваются, причём дистальный отдел зачатка грудной конечности несколько расширен по сравнению с проксимальным. Формируется пальцевая пластинка грудной конечности. Клетки мезенхимы конденсируются, образуя предшественников различных сегментов скелета конечностей.

Строение эктодермы неодинаковое на различных участках тела зародыша. В зоне роста (на апикальном крае почки конечности) и на апикальном крае хвоста эпителиальные клетки имеют столбчатую форму. На теменной части головы мелкие кубические клетки покровного эпителия имеют темные ядра. На лицевой части головы клетки имеют двурядное расположение: внутренний слой состоит из призматических клеток с округлыми ядрами, а поверхностный слой - из мелких кубических клеток с ядрами. Тело эмбриона в основном покрыто однородным слоем эпителиальных клеток кубической формы, лежащих на базальной мембране, представляющей ровную линию. Базальная мембрана слабо развита. Поверхность эмбриона гладкая.

На 17-й ембріональній стадії (ембріони *Rhinolophus bocharicus* №№ 5, 14; *Nyctalus noctula* № 9, довжиною від 6,2 до 6,9 мм) сформовані зачатки бокової летальної перепонки в формі валика на боковій поверхності тіла в підмишечній області. В пальцевої пластинки грудної та тазової кінцівок намечаються закладки пальців в формі агрегацій мезенхімних кліток. На наступних стадіях розвитку ці мезенхімні згущення прогресивно диференціюються в хрящеві зачатки і остаточно перетворюються в костні скелетні елементи. На 17-й стадії ембріонального розвитку помітно удлиннение другого-п'ятого пальців грудної кінцівки порівняно з першим.

Епідерміс на різних частинах тіла має неоднорідну будову. На більшій поверхності тіла та кінцівках він складається з двох рядів кліток і має слабо розвинуту базальну мембрану. Епідерміс обривається з дермою рівною контактною межею.

Поверхність шкіри ембріонів гладка на брюшній частині та кінцівках, однак, стає морщиною на поверхності голови та спини. Спостерігається утворення пари шкірних складок вздовж спини.

На 18-й ембріональній стадії (ембріони *Rhinolophus bocharicus* № 3; *Myotis blythii* № 343; *Nyctalus noctula* № 13, довжиною від 8,0 до 9,0 мм) акроподії грудних та тазових кінцівок мають широкі пальцеві пластинки. Грудна кінцівка зігнута в ліктьовому суглобі. Пальцеві пластинки грудних кінцівок в 1,5 рази довше таких тазових. Закладки пальців тазової кінцівки - агрегації мезенхімних кліток - вєерообразно розташовані відносно її продольної осі.

Спостерігається утворення еластичних волокон в шкірі крилової перепонки (так називаються long fasciae), а також диференціація м'язових волокон m. humeropatagialis. Остання, фіксуючись вздовж плечової кістки до ліктьового суглоба, проходить в товщі дерми перепонки, закінчуючись в підмишечній ямці [Giannini et al., 2006].

Закладається хвостова (межбедренна) перепонка в формі складочки шкіри з обох сторін кореневої зони хвоста. Тут спостерігається утолщение епідерміса; місцями він стає дворядним.

Контактна межа епідерміса та дерми в різних частинах туловища стає нерівною.

На 19-й ембріональній стадії (ембріони *Rhinolophus hipposideros* № 25; *Myotis blythii* № 349; *Nyctalus noctula* №№ 16, 17, довжиною від 8,8 до 10,0 мм) зачаток бокової перепонки, раніше виявлений на 17-й стадії розвитку, розростається та истончается, досягає верхівки п'ятого пальця. Об'єднання бокової перепонки з міжпальцевою в області п'ятого пальця грудної кінцівки призводить до утворення сплошної летальної перепонки. Появляється зачаток плечової перепонки в формі складочки на плечі та пред-

плеч'я. Стає помітним виділення окремих пальців на тазовій кінцівці. Хвіст наполовину охоплен міжбедренною (хвостовою) перепонкою. Її апікальна область має особливості: тут чітко виділяється зона проліферації ектодермальних кліток.

Клітки епідерміса мають два ряди. Базальна мембрана епідерміса шкіри перепонки чітко відокремлює епідерміс від лежачих під ним недиференційованих мезенхімних кліток.

На 20-й ембріональній стадії (ембріони *Rhinolophus hipposideros* №51; *Nyctalus noctula* №18, довжиною від 11,8 до 12,0 мм) в дермі шкіри перепонки середі однорідних зірчастих мезенхімних кліток з'являються "клубочки" - структурні утворення в формі згущення концентрично розташованих кліток, що формують своєобразні структури (т.н. гнізда гемопоєза, очаги гемопоєза або кров'яні островки). Ці структури в формі клубочків розкидані під епідермісом всієї поверхності тіла та міжпальцевою перепонкою, декілька приподнята епідерміс над загальною поверхністю шкіри. Клітки клубочків фарбуються яскравіше, ніж звичайні клітки епітелію та дерми. Їх розмір та концентрація в дермі різні в різних частинах шкіри. Крім позначених утворень - гнізд гемопоєза, в дермальному шарі шкіри голови та туловища ембріона з'являються зачатки волосних фолікулів. Вони добре помітні на голові, однак відсутні в шкірі летальної перепонки. На тілі ембріона к 20-й стадії ембріонального розвитку мають в великій кількості продольні шкірні складочки, розділені бороздками.

На 22-й стадії ембріонального розвитку (ембріони *Rhinolophus hipposideros* № 16; *Myotis blythii* № 359; *Nyctalus noctula* № 20, довжиною від 14,4 до 24,5 мм) епідерміс шкіри перепонки складається з двох рядів циліндричних кліток, що містять ядра. В дермі спостерігається диференціація кліток, що формують гнізда гемопоєза: в описаних клубочках виділяють клітки, що формують їх стінку, яка обмежує знаходячись в центрі цих клубочків клітки крові (еритроцити). В дермі мають також сформовані кровоносні судини (артерії, венули).

В дермальному шарі шкіри перепонки помітні великі кровоносні судини та молоді формуючі капіляри. В товщі дерми спостерігається формування волокон зв'язувальної тканини та пучків м'язових волокон перепонки.

На 23-24-й стадіях ембріонального розвитку (ембріони *Myotis blythii* №№ 358, 357, 167, довжиною від 24,5 до 28,0 мм) епідерміс представляють як безядерні великі слабо фарбовані майже прозорі плоскі кератиноцити, так і лежачі під ними, що містять пігментні гранули та ядра овальні клітки гермінативного шару. В товщі дерми мають великі кровоносні судини та численні ка-

пилляри с находящимися в них эритроцитами. Отчетливо прослеживаются отдельные мышечные структуры. У эмбрионов имеются многочисленные кожные складки на теле.

Отметим, что выше упомянутая складчатость кожи, впервые появляющаяся у эмбрионов 17-й стадии развития, прогрессирует, и на спине эмбрионов плодного периода имеются складки кожи, разделённые глубокими бороздками. Таким образом, у плодов кожная поверхность значительно больше, чем поверхность тела.

Вероятно, процесс васкулогенеза, наблюдаемый при формировании летательной перепонки рукокрылых, имеет связь с условиями эмбрионального развития этих представителей млекопитающих. Так, длительное нахождение в антиортостатическом положении рукокрылых, по всей видимости, могло отразиться на отношениях мать-плод, в частности, на процессах метаболизма эмбрионов. Возможно, что густая сеть капилляров и кровеносных сосудов покровных тканей может свидетельствовать о приобретении покровными тканями газообменной функции в эмбриогенезе рукокрылых.

### Выводы и перспективы дальнейших разработок

Сохранение и дифференцировка мезенхимных клеток межпальцевой зоны грудной конечности рукокрылых приводит к формированию кожных структур в межпальцевых промежутках. Формирование межпальцевой, туловищной и межбедренной областей кожи, а также образование складчатости кожи на теле приводят к значительному увеличению площади поверхности эмбриона рукокрылых. Формирование очагов гемопоза в толще мезенхимных клеток провизорной летательной перепонки летучих мышей наблюдается на 20-й стадии эмбрионального развития; к 22-й стадии в коже летательных перепонок присутствуют крупные кровеносные сосуды и сформирована густая сеть капилляров.

В дальнейших исследованиях будут рассматриваться вопросы, касающиеся особенностей эмбриогенеза рукокрылых в связи с особенностями экологии и этологии животных. Комплексное рассмотрение указанных вопросов поможет по-новому рассматривать проблему эволюции рукокрылых.

### Список литературы

- Житников А.Я. Кинетика пролиферации хондроцитов в зонах роста коротких и длинных костей конечностей белых крыс и летучих мышей (рыжая вечерница) /А.Я.Житников //Укр. морфол. альманах.- 2008.- Т.6, №2.- С.97-102.
- Ковтун М.Ф. Рост и развитие конечностей рукокрылых /М.Ф.Ковтун, С.Ю.-Леденёв //Вестник зоологии.- 1999.- №12, Отд. выпуск.- 82с.
- Adams R.A. Evolutionary implications of developmental and functional integration in bat wings /R.A.Adams / /J. of Zoology.- 2006.- 246.- Iss.2.- P.165-174.
- Adams R.A. Morphogenesis in Bat Wings: Linking Development, Evolution and Ecology /R.A.Adams //Cells Tissues, Organs.- S. Karger AG, Basel, 2008.- Vol.187, №1.- P.13-23.
- Giannini N. Development of integumentary structures in *Rousettus amplexicaudatus* (Mammalia: Chiroptera: Pteropodidae) during late-embryonic and fetal stages /N.Giannini, A.Goswami, M.R.Sanchez-Villagra //J. of Mammalogy.- 2006.- Vol.87, №5.- P.993-1001.
- Sears K.E. Molecular Determinants of Bat Wing Development /K.E.Sears //Cells Tissues Organs.- S. Karger AG, Basel, 2008.- 187.- P.6-12.

**Ковальова І.М.**

#### МОРФОГЕНЕЗ ШКІРИ ЛІТАЛЬНИХ ПЕРЕТИНОК РУКОКРИЛИХ (CHIROPTERA; VESPERTILIONIDAE, RHINOLOPHIDAE)

**Резюме.** Досліджено морфогенез шкіри літальних перетинок у пренатальному онтогенезі рукокрилих (*Chiroptera; Vespertilionidae*). Формування очагів гемопоезу в товщі мезенхімних клітин літальної перетинки летючих мишей спостерігається на 20-й стадії ембріонального розвитку. Вже до 22-ї стадії в шкірі літальних перетинок є крупні кровоносні судини й сформовано сітку капілярів.

**Ключові слова:** рукокрилі, морфогенез, шкіра, літальні перетинки, васкулогенез.

**Kovalyova I.M.**

#### THE MORPHOGENESIS OF THE SKIN OF THE BATS' WING MEMBRANE (CHIROPTERA; VESPERTILIONIDAE, RHINOLOPHIDAE)

**Summary.** The morphogenesis of the skin of the wing membrane during the prenatal ontogenesis in Bats (*Chiroptera; Vespertilionidae*) was investigated. Forming nidi of hemopoiesis in the thick of mesenchymatous cells of the bats' wing membrane was observed at the 20th stage of the embryonic development. By the 22 stage there were big blood-vessels and the net of capillaries formed in the skin of the wing membrane.

**Key words:** bat, morphogenesis, skin, wing membrane, vasculogenesis.

Стаття надійшла до редакції 30.11.2011 р.

© Черкасов В.Г., Костюк О.Г.

УДК: 611.621:616.62-006.6

Черкасов В.Г., \*Костюк О.Г.

Національний медичний університет імені О.О. Богомольця (бульв. Т. Шевченка, 13, м. Київ, 01023, Україна); \*Вінницький національний медичний університет імені М.І. Пирогова (вул. Пирогова, 56, м. Вінниця, 21018, Україна)

## УЛЬТРАСТРУКТУРНИЙ АНАЛІЗ СТІНКИ СЕЧОВОГО МІХУРА ПРИ ЛІКУВАННІ ЕКСПЕРИМЕНТАЛЬНОГО ПОВЕРХНЕВОГО РАКУ СЕЧОВОГО МІХУРА

**Резюме.** В статті приводяться результати дослідження ультраструктурних змін в тканинах сечового міхура при підслизовому введенні доксорубіцину або мітоміцину-С з метою лікування поверхневого раку сечового міхура та їх порівняння зі структурою тканин сечового міхура інтактних тварин.

**Ключові слова:** ультраструктурні зміни, сечовий міхур, поверхневий рак сечового міхура.

### Вступ

Особливе місце у структурі захворюваності на рак сечового міхура займають його поверхневі форми, які мають важливе значення як у плані ранньої діагностики та лікування, так і профілактики їх рецидивів [Старцев, Мовчан, Горенов, 2006].

Окремим питанням у всіх країнах світу стоїть проблема поверхневого раку сечового міхура (ПРСМ). На момент звернення приблизно у 75-80 % хворих на рак сечового міхура локалізується у слизовій оболонці (Ta, Cis) або у підслизовій основі (I стадія) [Матвеев, Фигурин, Карякин, 2001; Переверзев, Петров, 2002; Лоран, Медведев, Будник, 2005; Енгальчев и др., 2006; Oosterlinck et al., 2002; Sylvester, Oosterlinck, Witjes, 2008], проте в жодному з доступних літературних джерел не наводяться дані про особливості морфологічних змін в тканинах сечового міхура.

За даними вітчизняних та зарубіжних авторів, на долю ПРСМ припадає 70-80 % всіх новоутворень сечового міхура [Аль-Шукри, Корнеєв, Шукри, 2008].

У більшості клінічних та експериментальних робіт відсутні відомості про ультраструктурні зміни тканин сечового міхура, особливо при стандартному лікуванні і при застосуванні нових способів лікування ПРСМ.

Мета даного дослідження - провести аналіз ультраструктурних змін тканин сечового міхура при підслизовому введенні доксорубіцину або мітоміцину-С у порівнянні з його структурою у інтактних тварин.

### Матеріали та методи

Дослідження проведене на 13 безпородних собаках. Після двохтижневого спостереження у віварії тваринам створювали модель ПРСМ [Темкин, 1962]. Додатково до корму разом з м'ясним фаршем додавали 0,6 г  $\beta$ -нафтиламіну на добу протягом 6-8, а в деяких випадках до 10-11 місяців.

Комітетом з біоетики Вінницького національного медичного університету імені М.І. Пирогова встановлено, що проведенні дослідження не суперечать основним біоетичним нормам (протокол №6 від 30.03.2011р.).

З метою лікування у підслизову основу на відкритому сечовому міхурі голкою N-ДО Physion № 4 на глиби-

ну 2-3 мм вводили 0,0125 % розчин доксорубіцину або мітоміцину-С, який набував вигляду папул, які зливаються між собою.

Таких введень було 20-25. При кожному введенні вводили 0,5-1 мл доксорубіцину або мітоміцину-С (сумарний об'єм введеного розчину хіміопрепарату становив 15-25 мл). На даний метод введення хіміопрепарату отримано Патент України №24666.

Через 1-2 роки після лікування ми проводили забір матеріалу для електронно-мікроскопічного дослідження. Шматочки тканин фіксували в 2,5 % розчині глютаральдегіду на фосфатному буфері (рН 7,2 - 7,4) та дофіксували 1 %  $OsO_4$ . Матеріал зневоджували у спиртах зростаючої концентрації і заключали в аралдіт. Морфологічні структури контрастували в процесі зневодження матеріалу, насиченим розчином ураніацетата, а на зрізах - цитратом свинцю. Зрізи товщиною 40 - 60 нм, отримані на ультра томі LKB-III, продивлялися в електронному мікроскопі ПМ-125.

Тварини виводились із експерименту шляхом передозування наркозу.

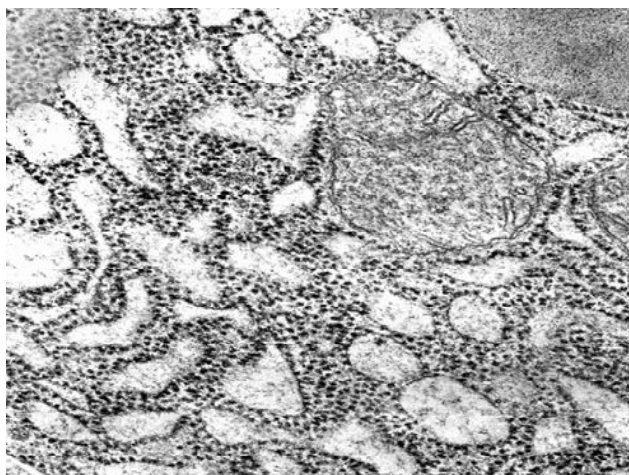
### Результати. Обговорення

При ультраструктурному аналізі стінки сечового міхура інтактних тварин, в підслизовій основі виявили клітини фібробластичного ряду починаючи від мезенхімальної стовбурової клітини і малодиференційованих юних фібробластів до зрілих активних форм. Більша частина фібробластів були двох видів. Одні клітини були малодиференційовані і представляли собою відносно невеликі клітини, ядро в яких займало більше половини об'єму, а другі - більш зрілі, овальної форми зі значним об'ємом цитоплазми і малим ядром.

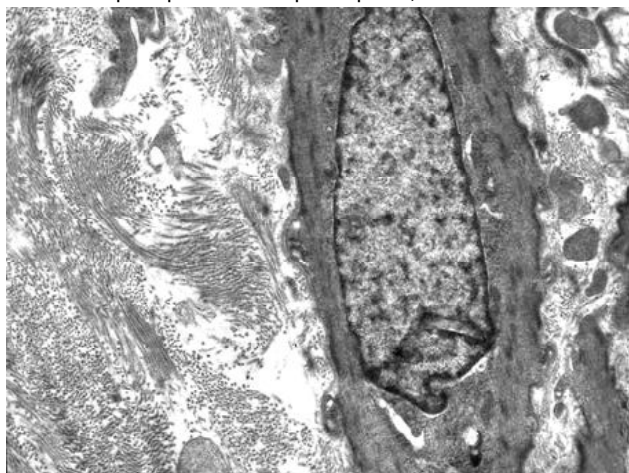
В цитоплазмі молодих фібробластів були виявлені вільні рибосоми і полісоми, слабо виражений пластинчатий комплекс, малочисельні вузькі або злегка розширенні короткі канали гладенької ендоплазматичної сітки, поодинокі включення ліпідів.

Більш зрілі клітини мали веретеноподібну форму, відрізнялись великим вмістом розширених каналців ендоплазматичної сітки заповнених мілко дисперсним





**Рис. 1.** Ділянка цитоплазми функціонально активного фібробласта (наявність розвинутої гранулярної ендоплазматичної сітки, пов'язаних і вільних рибосом) у тварин при моделюванні ПРСМ та його корекції підслизовим введенням хіміопрепаратів. Електроннограма,  $\times 25000$ .



**Рис. 2.** Зрілий фібробласт. Гіперплазія колагенових волокон у тварин при моделюванні ПРСМ та його корекції підслизовим введенням хіміопрепаратів. Електроннограма,  $\times 5000$ .

вмістом, дещо зменшеної електронної щільності. Визначались округлі або подовжені середньої величини мітохондрії з паралельно орієнтованими кристами і незначно ущільненим матриксом. На поверхні клітина утворювала довгі тонкі вирости, які часто контактували з перецитами, макрофагами та іншими клітинами екстраклітинного матриксу. Інколи вирости на клітинах закінчувались розширеннями, в яких виявлялись групи мілких везикул, оточених поодинокую мембраною.

В групі тварин, яким був змодельований ПРСМ, і які отримували підслизове введення доксорубіцину або мітоміцину-С, на відмінну від контрольної групи, в підслизовій оболонці дуже часто зустрічались значні вогнищеві скупчення функціонально активних фібробластоподібних клітин (рис. 1).

Останнім були притаманні ознаки метаболічних процесів активності, які мали високий рівень інтенсивності.

Так цитоплазматичний матрикс фібробластів вміщав значну кількість спеціалізованих структур: мікровезикул, каналців. В ньому, окрім органел, хаотично розташовувались фібрлярні компоненти.

Волокна внутрішньоклітинного цитоскелету мали різну направленість, розташовувались в цитоплазмі пухко.

В деяких ділянках профілі зернистої ендоплазматичної сітки були розширеними і вакуолізованими, крім того реєструвалися поодинокі піноцитозні везикули та великі вакуолі з прозорим вмістом. Ущільнені ділянки цитоплазми чередувались з ділянками низької щільності. В деяких клітинах спостерігались: дисконкомпаксація та розширення цистерн ендоплазматичного ретикулума.

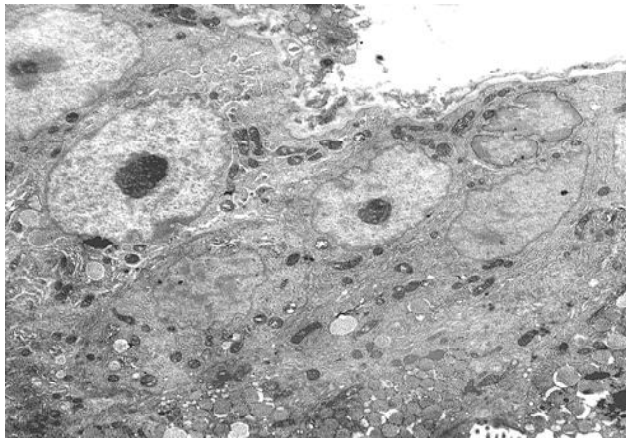
Більшість вакуольних структур цитоплазми фібробластів локалізувалася в безпосередній близькості від цитоплазматичної мембрани. Чітко виявлялися в матриксу цитоплазми скупчення полісом і комплекс Гольджі з розвитими каналами, від яких відшнуровувались багаточисельні вакуолі.

В деяких клітинах фібробластичного ряду підслизового шару явища інтрацелюлярного набряку були незначно виражені, що проявлялося в нагубанні мітохондрій, з просвітленням їх матрикса, редукції і дисконкомпаксації крист, розширенням просвіту каналців цитоплазматичної сітки, гранулярний відділ якого збіднений за рахунок скорочення кількості рибосом на стінці каналців, вогнищеві просвітленості цитоплазми із зниженням її електронно-оптичної щільності, а також зниженням кількості хроматину в ядрах, який переважно конденсувався по периферії каріолеми у вигляді глибок.

В межах одного зрізу можна було зустріти клітини як в нормальному стані, так і деструктивно змінені. Так початковий етап деструкції фібробластів характеризувався вакуолізацією мітохондрій з частковим руйнуванням внутрішніх мітохондріальних мембран. В тих клітинах, де мітохондрії практично втратили кристи, також було виявлено просвітлення цитоплазматичного матрикса, зменшення кількості фрагментів гранулярного ендоплазматичного ретикулума, що відображало більш виражені деструктивні зміни в деяких фібробластах власної пластинки слизової оболонки.

Деструктивні процеси частіше мали місце тільки в зрілих клітинах пухкої сполучної тканини підслизового шару. Ми також відмітили гіперплазію колагенових волокон в міжклітинних просторах, тоді як еластичних волокон було менше в порівнянні з інтактною групою тварин (рис. 2). Досить характерною виявилася реакція базальних епітеліальних клітин сечового міхура. Клітини, які були гіперпластично змінені, містили в цитоплазмі множинні дрібні мітохондрії і гіперплазовані профілі цитоплазматичного ретикулума, множинні ліпосоми (рис. 3).

Разом з тим, у матриксі цитоплазми фібробластів везикулярні структури та інші органели розташовувались, як правило, у певному порядку. Ми знаходили значну



**Рис. 3.** Фрагмент стінки сечового міхура у тварин при моделюванні ПРСМ та його корекції підслизовим введенням хіміопрепаратів. Ділянка регенеруючих і диференційованих клітин епітелію. Електроннограма, x5000.

кількість вільних рибосом і полісом. У везикулярному компоненті пластинчатого комплексу зустрічалися пухирці переважно великих розмірів. В деяких ділянках цитоплазми вони утворювали великі цистерни.

До ознак підвищення функціональної активності фібробластів відносилось утворення глибоких виростів та інвагінацій каріоплазми, що супроводжувалися різкою конденсацією гетерохроматину поблизу ядерної мембрани, поява великої кількості переважно дрібних мітохондрій з електронно-щільним матриксом і щільно упакованими кристами, а також гіперплазія каналців цитоплазматичного ретикулуму. В деяких спостереженнях висока активація фібробластів супроводжувалась змінами склеротичного характеру. Ультраструктура клітин з однієї сторони свідчила про зниження функції

ендотелію, а з іншої сторони висока активність фібробластів (наявність множинних рибосом і внутрішньоклітинних фібрилярних структур, значне накопичення полісом, виражене розширення каналів ендоплазматичної сітки, позаклітинне збільшення фібрилярних утворень) сприяло посиленому фіброгенезу і склерозуванню підслизового шару. Проте, незважаючи на можливу ішемію, внаслідок зниженої функціональної активності капілярів, епітелій сечового міхура не піддавався помітним деструктивним змінам. Місцями навколо таких капілярів спостерігався набряк інтерстицію.

Таким чином, ми відмітили багатоплановість регенераторного процесу, який відбувається в підслизовій основі сечового міхура. Виявлялись як незначні деструктивні зміни, так і виражені репаративні процеси.

### Висновки та перспективи подальших розробок

1. При електронно-мікроскопічному дослідженні встановлені незначні склеротичні явища у підслизовій основі та м'язовій оболонці, наслідком чого є зменшення об'єму сечового міхура у даних тварин.

2. Введення у підслизову основу 0,0125 % розчину доксорубіцину або мітоміцину-С є безпечним для тканин сечового міхура, тоді як препарат у даній концентрації активно діє на пухлинний процес.

3. Підслизове введення 0,0125 % розчину доксорубіцину або мітоміцину-С не викликає змін в епітелії сечового міхура.

Подальші експериментальні дослідження дадуть можливість уникнути розвитку склеротичних явищ у підслизовій основі сечового міхура, що поліпшить якість лікування поверхневого раку сечового міхура.

### Список літератури

- Аль-Шукри С.Х. Общие принципы лечения больных раком мочевого пузыря. Значение клинических гистологических и биологических факторов прогноза для выбора метода лечения / С.Х. Аль-Шукри, И.А. Корнеев, А.С. Шукри // *Практ. онкоурология: избр. лекции*; под. ред. А.В. Воробьева, С.А. Тюляндина, В.М. Моисеенко. - СПб.: Центр ТОММ, 2008. - С. 115-132.
- Выбор метода хирургического лечения поверхностного рака мочевого пузыря / Ф.Ш. Енгальчев, И.Г. Русаков, А.Г. Кавайкин, А.А. Быстров // *Рос. онкологич. журн.* - 2006. - № 1. - С. 35-37.
- Лоран О.Б. Определение критериев эффективности адьювантной иммуно-терапии поверхностного рака мочевого пузыря / О.Б. Лоран, В.Л. Медведев, Н.В. Будник // *Урология.* - 2005. - № 1. - С. 3-4.
- Матвеев Б.П. Рак мочевого пузыря / Б.П. Матвеев, К.М. Фигурин, О.Б. Карякин. - М.: Вердана, 2001. - 243 с.
- Переверзев О.С. Пухлины сечового міхура: монографія / О.С. Переверзев, С.Б. Петров. - Х.: Факт, 2002. - 303 с.
- Старцев В.Ю. Роль организации в повышении качества медицинской помощи больным раком мочевого пузыря, проживающих вне региональных административных центров / В.Ю. Старцев, К.Н. Мовчан, С.И. Горенов // *Онкоурология: материалы I конгр. Рос. общества онкоурологов*, (Москва, 4-5 окт. 2006 г.). - М., 2006. - С. 116.
- Темкин И.С. Опухоли мочевого пузыря, вызванные канцерогенными амिनосоединениями / И.С. Темкин. - М., 1962. - 331 с.
- Guidelines on bladder cancer / W. Oosterlinck, B. Lobel, G. Jakse [et al.]; European Association of Urology (EAU), Working Group on Oncological Urology // *Eur. Urol.* - 2002. - Vol. 41, № 2. - P. 105-112.
- Sylvester R.J. The schedule and duration of intravesical chemotherapy in patients with non muscle invasive bladder cancer: a systematic review of the published results of randomized clinical trials / R.J. Sylvester, W. Oosterlinck, J.A. Witjes // *Eur. Urol.* - 2008. - Vol. 53, № 4. - P. 709-719.

**Черкасов В.Г., Костюк А.Г.**

### УЛЬТРАСТРУКТУРНИЙ АНАЛИЗ СТЕНКИ МОЧЕВОГО ПУЗЫРЯ ПРИ ЛЕЧЕНИИ ЭКСПЕРИМЕНТАЛЬНОГО ПОВЕРХНОСТНОГО РАКА МОЧЕВОГО ПУЗЫРЯ

**Резюме.** В статье приводятся результаты исследования ультраструктурных изменений в тканях мочевого пузыря при подслизистом введении доксорубицина или митомидина-С с целью лечения поверхностного рака мочевого пузыря и их

сравнение со структурой тканей мочевого пузыря интактных животных.

**Ключевые слова:** ультраструктурные изменения, мочевой пузырь, поверхностный рак мочевого пузыря.

**Cherkasov V.G., Kostyuk, O.G.**

#### ULTRASTRUCTURAL ANALYSIS OF THE URINARY BLADDERS WALL IN THE TREATMENT OF EXPERIMENTAL SUPERFICIAL BLADDER CANCER

**Summary.** The article presents the results of a study of ultrastructural changes in the tissues of the urinary bladder with submucosal injection of doxorubicin or mitomycin-C for the treatment of superficial bladder cancer and their comparison with the structure of the urinary bladder tissue of intact animals.

**Keywords:** ultrastructural changes, urinary bladder, superficial bladder cancer.

Стаття надійшла до редакції 14.11.2011 р.

© Knyazevych-Chorna T., Savchyn Y., Hryshuk M.

**UDK:** 616.071+616.002.16+616.45+616.18

**Knyazevych-Chorna T., Savchyn Y., Hryshuk M.**

Department of Human Anatomy of State Ivano-Frankivsk National Medical University (Galytska Str, 2, Ivano-Frankivsk, 76018, Ukraine)

#### THE MORPHOLOGICAL CHANGES OF HEMOMICROCIRCULATORY CHANNEL OF ADRENAL GLANDS AFTER THE ACTION OF THE COLD FACTOR

**Summary.** For investigation of adrenal glands of 20 mature white breedless rat-males we used complex of morphological methods of investigations to study the microcirculatory flow after the effect of general deep hypothermia. The contraction of arteries and dilatation of veins have been established in the adrenal glands capsule and parenchyma. Such modifications of these blood vessels are due to morphological violation in structural components of their walls.

**Key words:** adrenal gland, hemomicrocirculatory channel, the general deep hypothermia.

#### Introduction

Diseases or any pathological processes of the adrenal glands lead to changes of the internal environment of the human organism. Regardless of the etiological factors, the first place of the pathogenesis of these diseases or processes is appears as changes in the hemomicrocirculation channel [Doriot, 2003]. One of the main factors that affect the morphology of the adrenal glands is stress, in this case cold temperatures. Slight and frequent impact of cold will not only damage the organism, but can even make it stronger. But, the long lasting impact of very cold temperatures will lead to irreversible changes [Иванов, 2002]. First of all, the impact of cold will be reflected in the morphological changes of cellular components and microcirculatory system.

The aim of *research*: the aim of our research was to study morphofunctional changes of the blood stream of the adrenal glands with morphometric parameters after the general deep hypothermia.

#### Materials and methods

The experiment was performed on the 20 mature white breedless male rats, with weight 160-200 grams each, which were divided into two groups: the experimental (16 rats) and control (4 rats). The animals from the experimental group were put into the freezing camera with the constant temperature of about -32°C in order to reach the desirable rectal temperature of about +12-+13°C [Шутка та ін., 2004].

Sections of the adrenals glands were dyed with hematoxylin-eosin and fuksin-picofuksin in order to perform the histological investigation. In order to study the adrenal

vessels, they were injected with the ether chloroform mixture of paris blue paint through the abdominal aorta and subsequently dyed with hematoxylin-eosin [Левицький та ін., 2010]. Electromicroscopic investigation was performed in the conventional way.

Pets and manipulation of them carried out in accordance with Appendix 4 to the "Rules for work with experimental animals", approved by the Ministry of Health of Ukraine №755 of 12 August 1997, "On measures for further improvement of forms of work with experimental animals" and the "General ethical principles of animal experiments", approved by the first National Congress on Bioethics (Kyiv, 2001).

#### Results and discussion

After the general deep hypothermia the contraction of the arterial and dilation of the venous blood vessels of the circulatory system of the capsule and parenchyma can be observed. In certain places, the blood vessels were not uniformly filled with the injected dye mixture. The diameter of the arterioles of the capsule is about 4 mcm on average ( $p < 0,05$ ) (in control  $22,10 \pm 1,11$  mcm). The internal elastic membrane is uneven, forming deep folds on the top of which the swollen nuclei of the endotheliocytes can be observed. The smooth myocytes of the middle layer have veiled nuclei, which are situated deep between folds of the inner elastic membrane. The external elastic membrane has no outlines, and the dilatation of the perivascular space is observed.

Under the electron microscope we can observe the

сравнение со структурой тканей мочевого пузыря интактных животных.

**Ключевые слова:** ультраструктурные изменения, мочевой пузырь, поверхностный рак мочевого пузыря.

**Cherkasov V.G., Kostyuk, O.G.**

#### ULTRASTRUCTURAL ANALYSIS OF THE URINARY BLADDERS WALL IN THE TREATMENT OF EXPERIMENTAL SUPERFICIAL BLADDER CANCER

**Summary.** The article presents the results of a study of ultrastructural changes in the tissues of the urinary bladder with submucosal injection of doxorubicin or mitomycin-C for the treatment of superficial bladder cancer and their comparison with the structure of the urinary bladder tissue of intact animals.

**Keywords:** ultrastructural changes, urinary bladder, superficial bladder cancer.

Стаття надійшла до редакції 14.11.2011 р.

© Knyazevych-Chorna T., Savchyn Y., Hryshuk M.

**UDK:** 616.071+616.002.16+616.45+616.18

**Knyazevych-Chorna T., Savchyn Y., Hryshuk M.**

Department of Human Anatomy of State Ivano-Frankivsk National Medical University (Galytska Str, 2, Ivano-Frankivsk, 76018, Ukraine)

#### THE MORPHOLOGICAL CHANGES OF HEMOMICROCIRCULATORY CHANNEL OF ADRENAL GLANDS AFTER THE ACTION OF THE COLD FACTOR

**Summary.** For investigation of adrenal glands of 20 mature white breedless rat-males we used complex of morphological methods of investigations to study the microcirculatory flow after the effect of general deep hypothermia. The contraction of arteries and dilatation of veins have been established in the adrenal glands capsule and parenchyma. Such modifications of these blood vessels are due to morphological violation in structural components of their walls.

**Key words:** adrenal gland, hemomicrocirculatory channel, the general deep hypothermia.

#### Introduction

Diseases or any pathological processes of the adrenal glands lead to changes of the internal environment of the human organism. Regardless of the etiological factors, the first place of the pathogenesis of these diseases or processes is appears as changes in the hemomicrocirculation channel [Doriot, 2003]. One of the main factors that affect the morphology of the adrenal glands is stress, in this case cold temperatures. Slight and frequent impact of cold will not only damage the organism, but can even make it stronger. But, the long lasting impact of very cold temperatures will lead to irreversible changes [Иванов, 2002]. First of all, the impact of cold will be reflected in the morphological changes of cellular components and microcirculatory system.

The aim of *research*: the aim of our research was to study morphofunctional changes of the blood stream of the adrenal glands with morphometric parameters after the general deep hypothermia.

#### Materials and methods

The experiment was performed on the 20 mature white breedless male rats, with weight 160-200 grams each, which were divided into two groups: the experimental (16 rats) and control (4 rats). The animals from the experimental group were put into the freezing camera with the constant temperature of about -32°C in order to reach the desirable rectal temperature of about +12-+13°C [Шутка та ін., 2004].

Sections of the adrenals glands were dyed with hematoxylin-eosin and fuksin-picofuksin in order to perform the histological investigation. In order to study the adrenal

vessels, they were injected with the ether chloroform mixture of paris blue paint through the abdominal aorta and subsequently dyed with hematoxylin-eosin [Левицький та ін., 2010]. Electromicroscopic investigation was performed in the conventional way.

Pets and manipulation of them carried out in accordance with Appendix 4 to the "Rules for work with experimental animals", approved by the Ministry of Health of Ukraine №755 of 12 August 1997, "On measures for further improvement of forms of work with experimental animals" and the "General ethical principles of animal experiments", approved by the first National Congress on Bioethics (Kyiv, 2001).

#### Results and discussion

After the general deep hypothermia the contraction of the arterial and dilation of the venous blood vessels of the circulatory system of the capsule and parenchyma can be observed. In certain places, the blood vessels were not uniformly filled with the injected dye mixture. The diameter of the arterioles of the capsule is about 4 mcm on average ( $p < 0,05$ ) (in control  $22,10 \pm 1,11$  mcm). The internal elastic membrane is uneven, forming deep folds on the top of which the swollen nuclei of the endotheliocytes can be observed. The smooth myocytes of the middle layer have veiled nuclei, which are situated deep between folds of the inner elastic membrane. The external elastic membrane has no outlines, and the dilatation of the perivascular space is observed.

Under the electron microscope we can observe the

swelling of the endotheliocytes of the arterial stream, resulting in their crossing over into the lumen. The nuclei of these cells are elongated, with condensed chromatin located under the invaginated karyolema. The tubules and cisterns of the rough endoplasmic reticulum widen and form vacuoles. On their outer membrane we can observe a large amount of ribosomes. The components of the Golgi complex become wider. The mitochondria increase in size, their matrix is transparent containing fuzzy crista. A lot of vacuoles are seen in the cytoplasm. The luminal surface of the cell membrane of endotheliocytes is fragmented in some areas. The basal membrane is dilated and together with the inner elastic membrane forms an uneven fold. Its folds are considerably deeper than those of the control group. The smooth myocytes of the middle layer of the blood vessel wall and their organelles have poorly defined boundaries due to the swelling. Invagination is seen in the adventitial layer. Same occurrences can be seen in the structural components of the precapillaries, causing the contraction of their lumen:  $12,26 \pm 0,45$  mcm ( $p < 0,05$ ) (in the control group  $14,42 \pm 0,72$  mcm).

In the capillaries of the capsule and the cortex of the adrenal glands, we can see the destruction of the fenestral areas of endotheliocytes and the formation of protrusions of their luminal membrane into the cavity of capillaries. The nuclei of these cells are deformed and the boundaries of the nucleosome become convoluted. The granules of chromatin combine for form larger structures and are located under the nuclear membrane. Widening and vacuolization of the structural components of the rough endoplasmic reticulum and the Golgi apparatus is observed. The mitochondrial matrix becomes transparent/lighter, the crista undergo destruction. The basal membrane becomes thicker and uneven. In the lumen of the capillaries erythrocyte sludge can be observed along with leukocytes and thrombocytes.

Under morphometric analysis, the diameters of glomerular fasciculate and reticular zones are the following:  $4,21 \pm 0,25$  mcm ( $p < 0,01$ ),  $4,70 \pm 0,16$  mcm ( $p < 0,001$ ) and  $9,07 \pm 1,02$  mcm ( $p < 0,05$ ) in comparison with  $5,48 \pm 0,21$  mcm,  $6,97 \pm 0,23$  mcm and  $13,28 \pm 1,31$  mcm in control.

The sinusoidal capillaries of the medullary substance have an irregular shape, due to the uneven filling by the injected

dye mixture, their diameter increases to  $27,07 \pm 1,25$  mcm ( $p < 0,05$ ).

On the basis of morphometric analysis the dilatation of the postcapillaries, venules, veins and the central vein of the medullary substance are observed. The diameter of these vessels is  $42,71 \pm 1,54$  mcm ( $p < 0,05$ ),  $61,27 \pm 2,29$  mcm ( $p < 0,05$ ),  $93,35 \pm 1,55$  mcm ( $p < 0,01$ ) та  $129,73 \pm 2,26$  mcm ( $p < 0,01$ ) respectively, which is bigger than in control group.

The endotheliocytes of the sinusoids and the venous part of blood stream elongate and become thinner. The nuclei of the cells also become elongated and the amount of cell components decreases.

When talking about the spasm of the arterial part of the blood stream, its reflex origin should be noted. It is known that the reaction of the organism to the changes of the ambient temperature is going through the activation of the sympathoadrenal system [Шутка та ін., 2006; Лапша, Бочаров, 1991], the terminal fibers of which are located near the vessels and smooth muscle elements and through the  $\alpha$ -adrenoreceptors it influences microcirculation [Chabre et al., 1995]. In this manner, hypothermia can lead to the spasm of smooth myocytes of arterial blood vessels [Кудряшов и др., 1993]. The dilatation of the venous stream is caused of the weakening and destruction of the elastic components of the venous wall under the influence of the biologically active substances circulation of which is increased in the blood stream under the cold factor [Kumar et al., 2004].

### Conclusions and prospects for future research in this direction

1. After the total deep hypothermia we can observe the spasm of the arterial stream and the dilatation of the venous stream, swelling of the components of the cellular wall and changes their morphometric parameters.

2. All these changes lead to tension of the cells of the parenchyma of the adrenal glands corresponding to the period of the reactive-swelling changes caused by compensatory adaptation phenomena.

3. Also, it is unknown what changes will be observed in other terms after the total deep hypothermia and how the regeneration of the organ will be held.

### References

- Загальна глибока гіпотермія //Шутка Б.В., Саган О.В., Дутчак О.М. та ін.; під ред. Б.В.Шутки.- Івано-Франківськ: Галицька друкарня, 2006.- 300с.
- Иванов К.П. Проблема восстановления физиологических функций у человека при глубокой эксиденальной гипотермии (к вопросу о пределах физиологической адаптации) /К.П.Иванов //Физиология человека.- 2002.- Т.28, №3.- С.123-130.
- Кудряшов Ю.А. Сопряженные функции органных сосудов при гипотермии на фоне гипоксии /Ю.А.Кудряшов, М.С.Табаров, Б.И.Ткаченко //Патол. физиология и экспериментальная терапия.- 1993.- №2.- С.20-23.
- Лапша В.М. Морфофункциональные изменения симпатoadренальной системы при действии температурного и эмоционального факторов / В.М.Лапша, В.Н.Бочаров //Эндокринная система организма и вредные факторы окружающей среды: тр. Всесоюз. конф.: 25-27 сент. 1991.: тез. докл.- Ленинград, 1991.- С.133.
- Пат. 65225А Україна, МПК А 61 В 5/01. Спосіб моделювання загальної глибокої гіпотермії в експерименті / Шутка Б.В., Попадинець О.Г., Журківська О.Я.; заявн. і патентовласн. Івано-Франківський держ. мед. ун-т.- № 2003065678; заявл. 19.06.03; опубл. 15.03.04, Бюл. №3. Пат. 91377 Україна, МПК А 61 В 10/00, G 01 N 1/30. Спосіб поєднаного виявлення гемомікроциркуляторного руслу та паренхіми тканин шляхом ін'єкції судин та фарбування гематоксиліном і еозинном /Левицький В.А., Попадинець О.Г., Князевич-Чорна Т.В., Колінко Я.О.; заявн. і патентовласн. Івано-Франківський держ. мед. ун-т.- № а200804032;

- заявл. 31.03.2008; опубл. 26.07.2010, Бюл. №14.  
 Doriot P.A. Some unusual consideration about vessel walls and wall stresses / P.A.Doriot //J. Theor. Biol.- 2003.- Vol.221, №1.- P.133-141.
- Hormonal regulation of mitogen activated protein kinase activity in bovine adrenocortical cells: cross-talk between phosphoinositides, adenosine 30,50-monophosphate and tyrosine kinase receptor pathways /O.Chabre, F.Cornillon, S.Bottari [et al.] //Endocrinology.- 1995.- Vol.136.- P.956-964.
- Kumar V. Robbins and Cotran Pathologic basis of disease /V.Kumar, A.Abbas, N.Fausto.- [7-th Edition].- Saunders, 2004.- 1525p.

**Князевич-Чорна Т.В., Савчин Ю.И., Грищук М.И.**

#### **МОРФОЛОГИЧЕСКАЯ ПЕРЕСТРОЙКА ГЕМОМИКРОЦИРКУЛЯТОРНОГО РУСЛА НАДПОЧЕЧНИКОВ НА ВЫСОТЕ ВОЗДЕЙСТВИЯ ХОЛОДА**

**Резюме.** В опытах на надпочечниках 20 белых беспородных половозрелых крыс-самцов, используя комплекс морфологических методов исследования, изучено состояние их гемомикроциркуляторного русла на высоте воздействия общей глубокой гипотермии. Установлено, что при воздействии холода наблюдается сужение артериального и расширение венозного отделов кровеносного русла капсулы и паренхимы надпочечников. Такие изменения параметров этих сосудов обусловлены морфологическими нарушениями в структурных компонентах их стенок.

**Ключевые слова:** надпочечники, гемомикроциркуляторное русло, общая глубокая гипотермия.

**Князевич-Чорна Т.В., Савчин Ю.И., Грищук М.И.**

#### **МОРФОЛОГІЧНА ПЕРЕБУДОВА ГЕМОМІКРОЦИРКУЛЯТОРНОГО РУСЛА НАДНИРКОВИХ ЗАЛОЗ НА ВИСОТІ ДІЇ ХОЛОДОВОГО ФАКТОРА**

**Резюме.** У досліді на надниркових залозах 20 білих безпородних статевозрілих щурів-самців, використовуючи комплекс морфологічних методів дослідження, вивчено стан їх гемомікроциркуляторного русла на висоті дії загальної глибокої гіпотермії. Встановлено, що при дії холодного фактора спостерігається звуження артеріальної та розширення венозної ланок кровеносного русла капсули і паренхіми наднирників. Такі зміни параметрів цих судин зумовлені морфологічними порушеннями у структурних компонентах їх стінок.

**Ключові слова:** надниркова залоза, гемомікроциркуляторне русло, загальна глибока гіпотермія.

Стаття надійшла до редакції 09.12.2011 р.

© Шерстюк С.А.

**УДК:** 616.432 616.441-091.8:618.439:[618.3-06:616.98:578.828]

**Шерстюк С.А.**

Харьковский национальный университет им. В.Н.Каразина, медицинский факультет (пл.Свободы, 4, г.Харьков, 61077, Украина)

#### **ВЗАИМОСВЯЗЬ МОРФОЛОГИЧЕСКИХ ОСОБЕННОСТЕЙ**

#### **АДЕНОГИПОФИЗА И ЩИТОВИДНОЙ ЖЕЛЕЗЫ МЕРТВОРОЖДЕННЫХ ОТ ВИЧ-ИНФИЦИРОВАННЫХ МАТЕРЕЙ**

**Резюме.** В группе мертворожденных от ВИЧ-инфицированных матерей выявлена положительная взаимосвязь между функциональным состоянием тиреотропцитов аденогипофиза и щитовидной железой, которая проявилась повышением секреторной активности щитовидной железы, в ответ на повышение функциональной активности тиреотропцитов аденогипофиза, что, по-видимому, является проявление компенсаторно-адаптационных механизмов направленных на поддержание гомеостаза в сложных условиях материнской ВИЧ-инфекции.

**Ключевые слова:** аденогипофиз, щитовидная железа, ВИЧ-инфекция, мертворожденные.

#### **Введение**

Структурная дифференцировка аденогипофиза на фоне соматической или акушерской патологии матери в доступной литературе описана достаточно подробно [Алещенко, 2006; Щеплягина и др., 2009; Деревцов, 2010].

Нарушение структуры и функции различных отделов гипофиза сопровождается полигландулярными расстройствами в постнатальном периоде онтогенеза, так как известно, что морфологические изменения гипофиза, как центрального органа эндокринной системы, не могут не отразиться на структурно-функциональной дифференцировке периферических органов [Милованова, Савельева, 2006].

В последнее время огромное внимание уделяется

патологии щитовидной железы мертворожденных и детей, что связано с техногенным загрязнением окружающей среды и йодным дефицитом, учитывая то, что щитовидная железа обеспечивает нормальное развитие адаптационных процессов в организме ребенка [Бронников и др., 2005; Глумова и др., 2005].

Сведений, касающихся сочетанных морфологических изменений аденогипофиза и щитовидной железы у мертворожденных от ВИЧ-инфицированных матерей, несмотря на неуклонно растущее в Украине количество ВИЧ-инфицированных женщин детородного возраста [Марциновская, 2006; Ніколаєнко, Трюхан, 2007], в доступной литературе выявить не удалось.

Таким образом, нам представляется актуальным

- заявл. 31.03.2008; опубл. 26.07.2010, Бюл. №14.  
 Doriot P.A. Some unusual consideration about vessel walls and wall stresses / P.A.Doriot //J. Theor. Biol.- 2003.- Vol.221, №1.- P.133-141.
- Hormonal regulation of mitogen activated protein kinase activity in bovine adrenocortical cells: cross-talk between phosphoinositides, adenosine 30,50-monophosphate and tyrosine kinase receptor pathways /O.Chabre, F.Cornillon, S.Bottari [et al.] //Endocrinology.- 1995.- Vol.136.- P.956-964.
- Kumar V. Robbins and Cotran Pathologic basis of disease /V.Kumar, A.Abbas, N.Fausto.- [7-th Edition].- Saunders, 2004.- 1525p.

**Князевич-Чорна Т.В., Савчин Ю.И., Грищук М.И.**

#### **МОРФОЛОГИЧЕСКАЯ ПЕРЕСТРОЙКА ГЕМОМИКРОЦИРКУЛЯТОРНОГО РУСЛА НАДПОЧЕЧНИКОВ НА ВЫСОТЕ ВОЗДЕЙСТВИЯ ХОЛОДА**

**Резюме.** В опытах на надпочечниках 20 белых беспородных половозрелых крыс-самцов, используя комплекс морфологических методов исследования, изучено состояние их гемомикроциркуляторного русла на высоте воздействия общей глубокой гипотермии. Установлено, что при воздействии холода наблюдается сужение артериального и расширение венозного отделов кровеносного русла капсулы и паренхимы надпочечников. Такие изменения параметров этих сосудов обусловлены морфологическими нарушениями в структурных компонентах их стенок.

**Ключевые слова:** надпочечники, гемомикроциркуляторное русло, общая глубокая гипотермия.

**Князевич-Чорна Т.В., Савчин Ю.И., Грищук М.И.**

#### **МОРФОЛОГІЧНА ПЕРЕБУДОВА ГЕМОМІКРОЦИРКУЛЯТОРНОГО РУСЛА НАДНИРКОВИХ ЗАЛОЗ НА ВИСОТІ ДІЇ ХОЛОДОВОГО ФАКТОРА**

**Резюме.** У досліді на надниркових залозах 20 білих безпородних статевозрілих щурів-самців, використовуючи комплекс морфологічних методів дослідження, вивчено стан їх гемомікроциркуляторного русла на висоті дії загальної глибокої гіпотермії. Встановлено, що при дії холодного фактора спостерігається звуження артеріальної та розширення венозної ланок кровеносного русла капсули і паренхіми наднирків. Такі зміни параметрів цих судин зумовлені морфологічними порушеннями у структурних компонентах їх стінок.

**Ключові слова:** надниркова залоза, гемомікроциркуляторне русло, загальна глибока гіпотермія.

Стаття надійшла до редакції 09.12.2011 р.

© Шерстюк С.А.

**УДК:** 616.432 616.441-091.8:618.439:[618.3-06:616.98:578.828]

**Шерстюк С.А.**

Харьковский национальный университет им. В.Н.Каразина, медицинский факультет (пл.Свободы, 4, г.Харьков, 61077, Украина)

#### **ВЗАИМОСВЯЗЬ МОРФОЛОГИЧЕСКИХ ОСОБЕННОСТЕЙ**

#### **АДЕНОГИПОФИЗА И ЩИТОВИДНОЙ ЖЕЛЕЗЫ МЕРТВОРОЖДЕННЫХ ОТ ВИЧ-ИНФИЦИРОВАННЫХ МАТЕРЕЙ**

**Резюме.** В группе мертворожденных от ВИЧ-инфицированных матерей выявлена положительная взаимосвязь между функциональным состоянием тиреотропцитов аденогипофиза и щитовидной железой, которая проявилась повышением секреторной активности щитовидной железы, в ответ на повышение функциональной активности тиреотропцитов аденогипофиза, что, по-видимому, является проявление компенсаторно-адаптационных механизмов направленных на поддержание гомеостаза в сложных условиях материнской ВИЧ-инфекции.

**Ключевые слова:** аденогипофиз, щитовидная железа, ВИЧ-инфекция, мертворожденные.

#### **Введение**

Структурная дифференцировка аденогипофиза на фоне соматической или акушерской патологии матери в доступной литературе описана достаточно подробно [Алещенко, 2006; Щеплягина и др., 2009; Деревцов, 2010].

Нарушение структуры и функции различных отделов гипофиза сопровождается полигландулярными расстройствами в постнатальном периоде онтогенеза, так как известно, что морфологические изменения гипофиза, как центрального органа эндокринной системы, не могут не отразиться на структурно-функциональной дифференцировке периферических органов [Милованова, Савельева, 2006].

В последнее время огромное внимание уделяется

патологии щитовидной железы мертворожденных и детей, что связано с техногенным загрязнением окружающей среды и йодным дефицитом, учитывая то, что щитовидная железа обеспечивает нормальное развитие адаптационных процессов в организме ребенка [Бронников и др., 2005; Глумова и др., 2005].

Сведений, касающихся сочетанных морфологических изменений аденогипофиза и щитовидной железы у мертворожденных от ВИЧ-инфицированных матерей, несмотря на неуклонно растущее в Украине количество ВИЧ-инфицированных женщин детородного возраста [Марциновская, 2006; Николаенко, Трюхан, 2007], в доступной литературе выявить не удалось.

Таким образом, нам представляется актуальным

**Таблиця 1.** Морфометрические данные тиреотропоцитов аденогипофиза мертворожденных от ВИЧ-инфицированных матерей (M±m).

Группы сравнения	Диаметр клетки, мкм	Диаметр ядра, мкм	Ядерно-цитоплазматический индекс	Диаметр секреторных гранул, нм	Относительный объем, %
К	10,61±0,18	5,15±0,41	0,48±0,02	120,33±11,02	4,99±0,14
М	10,31±0,12	5,19±0,35	0,50±0,04	95,11±10,04*	6,25±0,11*

**Примечание:** "\*"  $p < 0,05$  по сравнению с К.

**Таблиця 2.** Относительные объемы основных структурных элементов щитовидной железы мертворожденных от ВИЧ-инфицированных матерей (%).

Группы сравнения	Относительный объем стромы	Относительный объем фолликулярного эпителия	Относительный объем интерфолликулярного эпителия	Относительный объем коллоидного компонента
К	15,79±1,25	30,81±2,11	28,59±2,24	24,81±1,18
М	27,02±1,13*	28,29±1,27*	26,11±1,78*	18,58±1,51*

**Примечание:** "\*"  $p < 0,05$  по сравнению с К.

**Таблиця 3.** Морфометрические данные тиреоцитов щитовидной железы мертворожденных от ВИЧ-инфицированных матерей.

Группы сравнения	Высота фолликулярных тиреоцитов, мкм	Диаметр ядер фолликулярных тиреоцитов, мкм	Ядерно-цитоплазматическое соотношение
К	12,71±0,25	6,34±0,45	0,50±0,02
М	13,41±0,33*	6,28±0,49	0,47±0,03*

**Примечание:** "\*" -  $p < 0,05$  по сравнению с К.

**Таблиця 4.** Морфометрические данные фолликулов щитовидной железы мертворожденных от ВИЧ-инфицированных матерей.

Группы сравнения	Внутренний диаметр фолликулов, мкм	Индекс накопления коллоида
К	36,81±3,32	1,44±0,09
М	31,62±2,72*	1,18±0,03*

**Примечание:** "\*" -  $p < 0,05$  по сравнению с К.

выявление морфологических особенностей аденогипофиза и щитовидной железы мертворожденных от ВИЧ-инфицированных матерей.

*Целью* настоящего исследования явилось выявление взаимосвязи морфологических особенностей аденогипофиза и щитовидной железы мертворожденных от ВИЧ-инфицированных матерей.

### Материалы и методы

Материалом исследования послужили мертворожденные от ВИЧ-инфицированных матерей. Материал был собран в период с 1998 по 2010 гг. Одесским патологоанатомическим бюро. Исследуемую группу (группа М) составили 20 мертворожденных от матерей с серологически подтвержденной ВИЧ-инфекцией. Для получения достоверных данных материал подбирали особо тщательно, дабы избежать наличия оппортунистических заболеваний. Смерть мертворожденных наступила вследствие острого нарушения пуповинно-плацентарного кровообращения (отслойка плаценты, обвитие пуповины вокруг различных частей тела плода) и родовой травмы. В группу контроля (группа К) вошли

мертворожденные от здоровых матерей (10 случаев), умерших по причине острого нарушения пуповинно-плацентарного кровообращения и родовой травмы. Срок гестации всех мертворожденных составил от 36 недель до 40 недель.

Аденогипофиз измеряли и взвешивали. Вырезали 2 партии кусочков, часть из которых после спиртовой промывки заливали в целлоидин-парафин и изготавливали срезы толщиной 5-6 мкм. Эти срезы окрашивали гематоксилином и эозином, пикрофуксином по ван Гизон и по методу Маллори.

Другую партию кусочков помещали в 2,5% забуференный раствор глютарового альдегида для предварительной фиксации на 6-8 часов при температуре 4°C. Затем кусочки ткани промывали в буферном растворе и переносили в 1% забуференный раствор четырехокси осмия на 3-4 часа при температуре 4°C для окончательной фиксации. После этого проводили дегидратацию в спиртах возрастающей концентрации и ацетоне. Ткань пропитывали и заключали в смесь эпоксидных смол (эпон-аралдит) по общепринятым методикам. Полимеризацию блоков проводили в термостате при температуре 60°C в течение 2 суток.

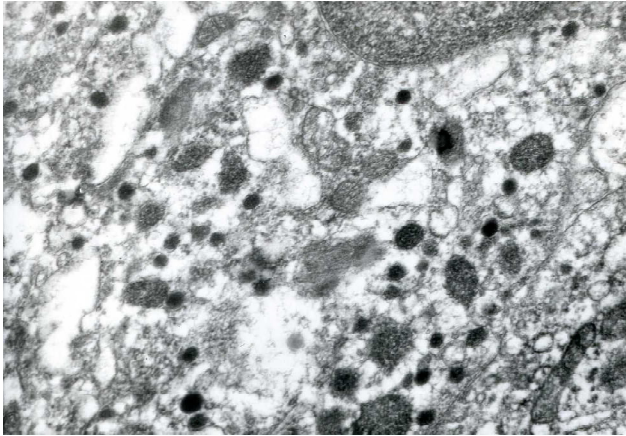
Из полученных блоков на ультрамикротоме УМТП-3М изготавливали ультратонкие срезы, монтировали их на электролитические сеточки и, после контрастирования цитратом свинца, изучали под электронным микроскопом ЭМВ-100 БР при ускоряющем напряжении 75 кв.

Щитовидные железы измеряли и взвешивали. Вырезали кусочки, которые подвергали спиртовой промывке и заливали в целлоидин-парафин. Изготавливали срезы толщиной 5-6 мкм, которые окрашивали гематоксилином и эозином, а также пикрофуксином по ван Гизону.

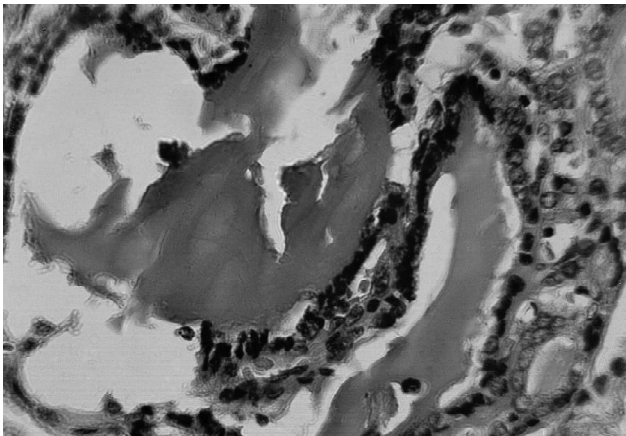
Комплекс гистологических, морфометрических, цитофотометрических исследований проводили на микроскопе Olympus BX-41 с использованием программ Olympus DP-Soft (Version 3:1) и Microsoft Excel [Лапач и др., 2001]. Плотность клеточных элементов пересчитывалась при увеличении 400, в 10 ограниченных полях зрения. Все цифровые данные обрабатывали методами математической статистики с использованием вариационного, альтернативного и корреляционного анализа [Лапач и др., 2001].

При использовании методов альтернативной и ва-





**Рис. 1.** Ультраструктура тиреотропоцитів аденогіпофіза групи М. х67000.



**Рис. 2.** Щитовидна железа групи М. Дисконплексація фолликулів, десквамація фолликулярного епітелію. Гематоксилин-еозин. х200.

риационної статистики вичисляли середню арифметичну ступінь дисперсії, середнькватратическе відхилення, середню помилку різниці, ймовірність різниці. Ймовірність різниці між двома середніми при малих вибірках визначали за таблицею Стюдента з дотриманням умови ( $n_1+n_2-2$ ) [Сергієнко, Бондарєва, 2000]. При визначенні ступеня ймовірності допускали точність  $p < 0,05$ , що, як відомо, відповідає  $p > 95,0\%$ . Оцінка взаємозв'язків окремих тканинних і клітинних параметрів досліджуваної залози проводили методом кореляційного аналізу, який був виконаний з використанням Statistica 6.0 - професійної програми по збиранню, статистичному аналізу і обробці даних в середі Windows [Боровиков, 2001].

### Результати. Обсуждение

Аденогіпофіз мертворождених від ВІС-інфіцирваних матерей зовні був покритий тонкою волокнистою сполучнотканинною капсулою прозорого кольору, від якої вглиб залози відходили перегородки.

Мікроскопічески аденогіпофіз був представлений

епітеліальними трабекулами, формуючими порівняльно густу мережу. В проміжках між трабекулами визначалася рихла волокниста сполучнотканинна тканина і синусоїдні капіляри. Тиреотропоцити, являючіс я представителами базофільних ендокриноцитів і контролюючі функціональну активність щитовидної залози, мали полігональну форму, овальне ядро, займаюче центральне положення і добре вираженим апаратом Гольджі. В цитоплазмі візуалізувалися секреторні гранули, сферическої форми, розположені поблизу клітинної мембрани (рис. 1).

По порівнянню з групою контролю у мертворождених від ВІС-інфіцирваних матерей наблидалося збільшення відносного об'єму тиреотропоцитів і достовірне зменшення діаметра їх секреторних гранул (табл. 1).

Подобна морфологіческа характеристика тиреотропоцитів аденогіпофіза, по-видимому, свідечує про підвищенні їх функціональної активності, що в свою чергу, несомненно, повлечет стимуляцію функціональної активності щитовидної залози, так як відомо, що до 20-ї тижня ембріогенеза щитовидна залоза плоду розвивається незалежно від ТТГ аденогіпофіза, а після починає синтезувати тироксин під впливом ТТГ [Бронников і др., 2005; Глумова і др., 2005, 2007].

Щитовидні залози дітей групи М, макроскопіческі відмінності по порівнянню з контролем не мали. Мікроскопіческа картина відповідавала коллоїдно-десквамативному типу будови (в контрольній групі коллоїдний тип), який характеризувався великим або меншим кількістю збережених фолликулів і островками десквамірваних тиреоцитів. Поролисть фолликулів була заповнена рідинним коллоїдом. Їх стінка вислана кубіческім, місцями циліндрическім епітелієм, з вакуолізуваною цитоплазмою і світлими ядрами округлої форми. В центральній частині долей фолликула відсутствовали, стінки їх розрушені. Десквамірвані тиреоцити наближувалися або середі коллоїда, або в інтерфолликулярній частині залози (рис. 2). Також зустрічались повністю десквамірвані і колабірвані фолликули в вигляді скоплень фолликулярних клітин в петлях сполучнотканинної тканини.

Морфометрическі дані щитовидних залоз дітей групи М і групи К представлені в таблицях 2, 3, 4.

Учитывая збільшення відносного об'єму і підвищення функціональної активності тиреотропоцитів аденогіпофіза, яке ми виявили в групі М, щитовидна залоза проявляла всі ознаки підвищення функціональної активності, такі як: стимуляція секреторної активності, супроводжувана збільшенням клітин фолликулярного епітелію, зменшення розміру фолликулів, розрідження і краєва вакуолізація коллоїда, поступенна його резорбція, а також

усиление десквамации фолликулярного эпителия [Степанов, Родзаевская, 2002; Удочкина, 2006; Глумова и др., 2007].

Увеличение относительного объема стромального компонента и фолликулярно-десквамативный тип строения щитовидной железы, который, как известно, является синонимом своеобразного "тотального апоптоза" тиреоидного эпителия плода, дает нам право предположить влияние хронической внутриутробной гипоксии [Шабалов и др., 2003; Удочкина, 2006; Глумова и др., 2007].

Корреляционный анализ, проведенный между диаметром тиреотропоцитов аденогипофиза и высотой фолликулярных тиреоцитов щитовидной железы, показал, что высота фолликулярных тиреоцитов находится сильной, прямой корреляционной зависимости от диаметра тиреотропоцитов аденогипофиза ( $r=0,71$   $p<0,05$ ). Средняя положительная взаимосвязь ( $r=0,54$   $p<0,05$ ) в данной исследуемой группе М была выявлена между ядерно-цитоплазматическим соотношением тиреоцитов щитовидной железы и тиреотропоцитов аденогипофиза.

Таким образом, в группе мертворожденных от ВИЧ-инфицированных матерей выявлена положительная взаимосвязь между функциональным состоянием тиреотропоцитов аденогипофиза и щитовидной железой, которая проявилась повышением секреторной активности щитовидной железы, в ответ на повышение функциональной активности тиреотропоцитов аденогипо-

физа, что, по-видимому, является проявление компенсаторно-адаптационных механизмов направленных на поддержание гомеостаза в сложных условиях материнской ВИЧ-инфекции.

### Выводы и перспективы дальнейших разработок

1. Аденогипофиз мертворожденных от ВИЧ-инфицированных матерей характеризовался повышением функциональной активности тиреотропоцитов, в виде увеличения их относительного объема и достоверного уменьшения диаметра секреторных гранул.

2. В щитовидной железе мертворожденных от ВИЧ-инфицированных матерей наблюдалась смена мерокринового типа секреции на аварийный голокриновый, проявившийся увеличением относительного объема стромального компонента и коллоидно-десквамативным типом строения.

3. В данной исследуемой группе М выявлена положительная взаимосвязь между функциональным состоянием тиреотропоцитов аденогипофиза и щитовидной железой, проявившаяся стимуляцией секреторной активности щитовидной железы, в ответ на повышение функциональной активности тиреотропоцитов аденогипофиза.

Перспективным является изучение морфологических особенностей аденогипофиза и надпочечных желез мертворожденных от ВИЧ-инфицированных матерей.

### Список литературы

- Алещенко И.Е. Патологическая анатомия плаценты и эндокринных органов плода при эндокринопатиях беременных: дис. ... доктора мед. наук / И.Е.Алещенко.- Москва, 2006.- 297с.
- Асфиксия новорожденных / [Шабалов Н.П., Любименко В.А., Шабалов Пальчик А.Б., Ярославский В.К.].- М.: МЕДпресс-информ.- 2003.- 368с.
- Боровиков В.П. Программа STATISTICA для студентов и инженеров /Боровиков В.П.- М.: КомпьютерПресс, 2001.- 301с.
- Бронников В.И. Влияние антропогенных загрязнений на структуру щитовидной железы у жителей Перми /В.И.Бронников, Т.П.Голдырев, И.В.Терещенко //Архив патол.- 2005.- Т.64, №6.- С.18-21.
- Глумова В.А. Эмбриональный и постнатальный гистогенез glandula thyroidea человека /В.А.Глумова, И.А.Черенков, В.Я.Глумов //Астраханский мед. журнал.- 2007.- №2.- С.56.
- Глумова В.А. Экологические аспекты ги-
- стогенеза щитовидной железы человека /В.А.Глумова, Н.Н.Чучкова, И.А.Черенков //Морфол. ведомости.- 2005.- №3-4.- С.170-171.
- Деревцов В.В. Состояние здоровья и адаптационно-резервные возможности в неонатальном периоде новорожденных детей матерей с анемиями /В.В.Деревцов //Фундамент. исследования.- 2010.- №8.- С.10-21.
- Лапач С.К. Статистические методы в медико-биологических исследованиях с использованием Excel /Лапач С.К., Чубенко А.В., Бабич П.Н.- К.:МОРИОН, 2001.- С.144-155.
- Марциновская В.А. Эпидемиологическая характеристика ВИЧ-инфекции у детей, рожденных ВИЧ-инфицированными женщинами, в Украине / В.А.Марциновская //Укр. мед. часопис.- 2006.- №1.- С.109-113.
- Милованова А.П. Внутриутробное развитие человека /А.П.Милованова, С.В.Савельева.- М.: МДВ, 2006.- 384с.
- Ніколасенко Д.В. Характеристика епідемічної ситуації з ВІЛ/СНІД в адміністративних областях України на базі ГІС /Д.В.Ніколасенко, М.О.Трухан // Вісник геодезії та картографії.- 2007.- №4.- С.28-31.
- Сергиенко В.И. Математическая статистика в клинических исследованиях /В.И.Сергиенко, И.Б.Бондарева.- М.: ГЭОТАР МЕДИЦИНА, 2000.- 256с.
- Степанов С.А. Гистофункциональное состояние щитовидной железы при некоторых соматических заболеваниях /С.А.Степанов, Е.Б.Родзаевская.- Саратов: Изд-во СГМУ.- 2002.- С.46-55.
- Удочкина Л.А. Экспериментальное выявление критических периодов в развитии щитовидной железы /Л.А.Удочкина //Фундамент. исследования.- 2006.- №7.- С.47-48.
- Щеплягина Л.А. Состояние здоровья новорожденных от матерей с увеличением щитовидной железы /Л.А.Щеплягина, О.С.Нестеренко, Н.А.Курмачева //Рос. педиатр. журнал.- 2009.- №4.- С.56-58.

**Шерстюк С.О.**

### ВЗАЄМОЗВ'ЯЗОК МОРФОЛОГІЧНИХ ОСОБЛИВОСТЕЙ АДЕНОГІПОФІЗА ТА ЩИТОПОДІБНОЇ ЗАЛОЗИ МЕРТВОНАРОДЖЕНИХ ВІД ВІЛ-ІНФІКОВАНИХ МАТЕРІВ

**Резюме.** У групі мертвонароджених від ВІЛ-інфікованих матерів виявлений позитивний взаємозв'язок між функціональним

станом тиреотропоцитів аденогіпофіза й щитоподібної залози, яка виявилася підвищенням секреторної активності щитоподібної залози у відповідь на підвищення функціональної активності тиреотропоцитів аденогіпофіза, що, очевидно, є проявом компенсаторно-адаптаційних механізмів, спрямованих на підтримку гомеостазу у складних умовах материнської ВІЛ-інфекції.

**Ключові слова:** аденогіпофіз, щитоподібна залоза, ВІЛ-інфекція, мертвонароджені.

**Sherstiuk S.A.**

#### THE RELATIONSHIP OF THE MORPHOLOGICAL FEATURES OF ADENOHYPHYPHYSIS AND THYROID GLAND STILLBORN FROM HIV-INFECTED MOTHERS

**Summary.** In the group of stillbirths from HIV-infected mothers revealed a positive correlation between the functional state of adenohypophysis and the thyroid gland, which revealed increased secretory activity of the thyroid gland in response to increased functional activity of the adenohypophysis that apparently is a manifestation of compensatory-adaptive mechanisms aimed to maintain homeostasis in the difficult conditions of maternal HIV infection.

**Key words:** anterior pituitary, thyroid gland, HIV infection, stillborn.

Статья поступила в редакцию 17.10.2011

© Костюк Г.Я., Дусик А.В., Дусик В.І., Бурков М.В., Жорняк П.В., Хмельовий Д.А., Булько М.П.

**УДК:** 611-018,5: 617.55: 616.12-088.331,1: 616-089,86

**Костюк Г.Я., Дусик А.В., Дусик В.І., Бурков М.В., Жорняк П.В., Хмельовий Д.А., Булько М.П.** Вінницький національний медичний університет імені М.І.Пирогова, кафедра топографічної анатомії та оперативної хірургії (вул. Пирогова, 56, м. Вінниця, 21018, Україна)

## МОРФОЛОГІЧНІ ЗМІНИ В ТОВСТІЙ КИШЦІ ПРИ ПОРТАЛЬНІЙ ГІПЕРТЕНЗІЇ ТА ЇЇ КОРЕКЦІЇ ФОРМУВАННЯМ СПЛЕНОРЕНАЛЬНОГО АНАСТОМОЗУ

**Резюме.** Портальна гіпертензія негативно впливає на морфологічні зміни в товстій кишці. При мікроскопічному дослідженні товстої кишки собак встановлено, що при корекції портальної гіпертензії за допомогою накладання спленоренального анастомозу у віддалені терміни покращуються умови гемодинаміки у кровеносних капілярах, зменшується набряк, однак склероз та фіброз інтерстицію, атрофія слизової та м'язової оболонки залишаються.

**Ключові слова:** портальна гіпертензія, товста кишка, спленоренальний анастомоз.

### Вступ

Портальна гіпертензія (ПГ) - це поліорганне захворювання, що характеризується стійким порушенням як органного, так і системного кровообігу [Итала, 2006]. При ПГ також спостерігається порушення кровотоку в системі ворітної вени з підвищенням тиском, дисфункцією органів черевної порожнини [Кушнір, 2009]. Формування портосистемних анастомозів займає важливе місце в хірургічній корекції порушень органного кровообігу при ПГ [Караханов, Велиханова, 2000; Итала, 2006]. Однак незважаючи на велику розповсюдженість застосування спленоренальних анастомозів (CPA) ставлення вчених та хірургів щодо його впливу на корекцію проявів ПГ в органах черевної порожнини не однозначні. При аналізі морфологічних змін товстої кишки [Дорошенко, 1990; Ibrism et al., 2008] розрізняли хронічний коліт з частковою і розповсюдженою атрофією слизової. При морфологічних формах коліту, які виявлялись у хворих з ПГ, відзначалось зменшення товщини слизової та її дистрофічні зміни [Biss, Hamilton, 2004; Ito et al., 2005; Bresci et al., 2006].

Метою нашого дослідження було порівняти особливості розвитку морфологічних змін у товстій кишці при ПГ та після формування спленоренального анастомозу.

### Матеріали та методи

Дослідження було проведено на 12 безпородних

собаках масою 15-20 кг одного віку. Собак утримували в умовах віварію. Всім тваринам моделювали ПГ, шляхом стенозування ворітної вени на 50%. Оперативне втручання проводили під наркозом в умовах асептики та антисептики. Тваринам 1 групи (6 собак) виконували тільки моделювання ПГ. Тваринам 2 групи (6 собак) через 30 днів після моделювання ПГ формували CPA по типу бік у бік. Тварин всіх груп, відповідно за терміном спостереження, виводили з експерименту шляхом передозування наркозу через 1, 3, 6 місяців після початку експерименту. Для гістологічних досліджень брали фрагменти тканин товстої кишки. Матеріал фіксували в 10% нейтральному формаліні, з послідовною заливкою у парафін. Зрізи товщиною 3-5 мкм фарбували гематоксиліном, еозином та за Ван-Гізонам.

### Результати. Обговорення

У товстій кишці у тварин з ПГ через 30 днів спостерігали ознаки повнокрів'я та розширення просвіту вен, потовщення стінок артеріол, вогнищеву десквамацію епітелію слизової оболонки, між епітеліоцитами були розташовані чисельні лімфоцити. Гістологічно було відмічено зменшення глибини крипт, руйнування епітеліоцитів на дні крипт, розростання між ними сполучної тканини. У власній пластинці слизової оболонки

станом тиреотропоцитів аденогіпофіза й щитоподібної залози, яка виявилася підвищенням секреторної активності щитоподібної залози у відповідь на підвищення функціональної активності тиреотропоцитів аденогіпофіза, що, очевидно, є проявом компенсаторно-адаптаційних механізмів, спрямованих на підтримку гомеостазу у складних умовах материнської ВІЛ-інфекції.

**Ключові слова:** аденогіпофіз, щитоподібна залоза, ВІЛ-інфекція, мертвонароджені.

**Sherstiuk S.A.**

#### THE RELATIONSHIP OF THE MORPHOLOGICAL FEATURES OF ADENOHYPHYPHYSIS AND THYROID GLAND STILLBORN FROM HIV-INFECTED MOTHERS

**Summary.** In the group of stillbirths from HIV-infected mothers revealed a positive correlation between the functional state of adenohypophysis and the thyroid gland, which revealed increased secretory activity of the thyroid gland in response to increased functional activity of the adenohypophysis that apparently is a manifestation of compensatory-adaptive mechanisms aimed to maintain homeostasis in the difficult conditions of maternal HIV infection.

**Key words:** anterior pituitary, thyroid gland, HIV infection, stillborn.

Статья поступила в редакцию 17.10.2011

© Костюк Г.Я., Дусик А.В., Дусик В.І., Бурков М.В., Жорняк П.В., Хмельовий Д.А., Булько М.П.

**УДК:** 611-018,5: 617.55: 616.12-088.331,1: 616-089,86

**Костюк Г.Я., Дусик А.В., Дусик В.І., Бурков М.В., Жорняк П.В., Хмельовий Д.А., Булько М.П.** Вінницький національний медичний університет імені М.І.Пирогова, кафедра топографічної анатомії та оперативної хірургії (вул. Пирогова, 56, м. Вінниця, 21018, Україна)

## МОРФОЛОГІЧНІ ЗМІНИ В ТОВСТІЙ КИШЦІ ПРИ ПОРТАЛЬНІЙ ГІПЕРТЕНЗІЇ ТА ЇЇ КОРЕКЦІЇ ФОРМУВАННЯМ СПЛЕНОРЕНАЛЬНОГО АНАСТОМОЗУ

**Резюме.** Портальна гіпертензія негативно впливає на морфологічні зміни в товстій кишці. При мікроскопічному дослідженні товстої кишки собак встановлено, що при корекції портальної гіпертензії за допомогою накладання спленоренального анастомозу у віддалені терміни покращуються умови гемодинаміки у кровеносних капілярах, зменшується набряк, однак склероз та фіброз інтерстицію, атрофія слизової та м'язової оболонки залишаються.

**Ключові слова:** портальна гіпертензія, товста кишка, спленоренальний анастомоз.

### Вступ

Портальна гіпертензія (ПГ) - це поліорганне захворювання, що характеризується стійким порушенням як органного, так і системного кровообігу [Итала, 2006]. При ПГ також спостерігається порушення кровотоку в системі ворітної вени з підвищенням тиском, дисфункцією органів черевної порожнини [Кушнір, 2009]. Формування портосистемних анастомозів займає важливе місце в хірургічній корекції порушень органного кровообігу при ПГ [Караханов, Велиханова, 2000; Итала, 2006]. Однак незважаючи на велику розповсюдженість застосування спленоренальних анастомозів (CPA) ставлення вчених та хірургів щодо його впливу на корекцію проявів ПГ в органах черевної порожнини не однозначні. При аналізі морфологічних змін товстої кишки [Дорошенко, 1990; Ibrism et al., 2008] розрізняли хронічний коліт з частковою і розповсюдженою атрофією слизової. При морфологічних формах коліту, які виявлялись у хворих з ПГ, відзначалось зменшення товщини слизової та її дистрофічні зміни [Biss, Hamilton, 2004; Ito et al., 2005; Bresci et al., 2006].

Метою нашого дослідження було порівняти особливості розвитку морфологічних змін у товстій кишці при ПГ та після формування спленоренального анастомозу.

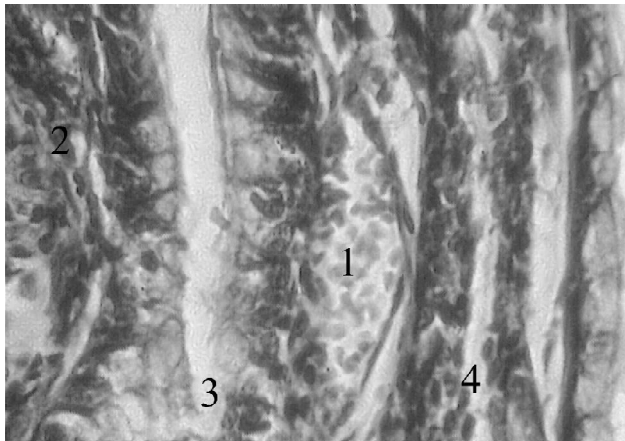
### Матеріали та методи

Дослідження було проведено на 12 безпородних

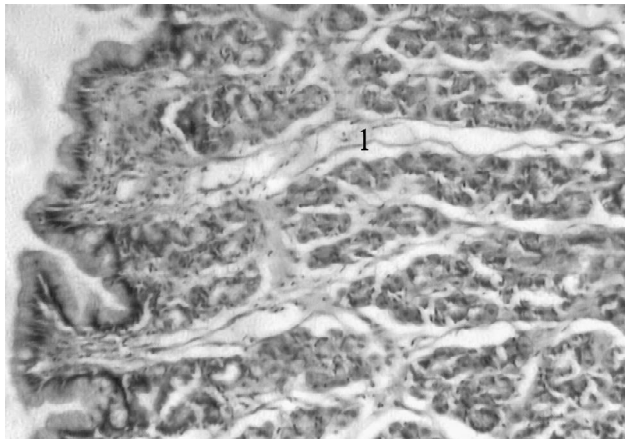
собаках масою 15-20 кг одного віку. Собак утримували в умовах віварію. Всім тваринам моделювали ПГ, шляхом стенозування ворітної вени на 50%. Оперативне втручання проводили під наркозом в умовах асептики та антисептики. Тваринам 1 групи (6 собак) виконували тільки моделювання ПГ. Тваринам 2 групи (6 собак) через 30 днів після моделювання ПГ формували CPA по типу бік у бік. Тварин всіх груп, відповідно за терміном спостереження, виводили з експерименту шляхом передозування наркозу через 1, 3, 6 місяців після початку експерименту. Для гістологічних досліджень брали фрагменти тканин товстої кишки. Матеріал фіксували в 10% нейтральному формаліні, з послідовною заливкою у парафін. Зрізи товщиною 3-5 мкм фарбували гематоксиліном, еозином та за Ван-Гізонам.

### Результати. Обговорення

У товстій кишці у тварин з ПГ через 30 днів спостерігали ознаки повнокрів'я та розширення просвіту вен, потовщення стінок артеріол, вогнищеву десквамацію епітелію слизової оболонки, між епітеліоцитами були розташовані чисельні лімфоцити. Гістологічно було відмічено зменшення глибини крипт, руйнування епітеліоцитів на дні крипт, розростання між ними сполучної тканини. У власній пластинці слизової оболонки



**Рис. 1.** Слизова оболонка товстої кишки собаки через 180 днів після створення моделі ПГ. Повнокрів'я судин мікроциркуляторного русла (1), розростання сполучної тканини між криптами (2), руйнування епітелію дна крипт (3), гістіолімфоцитарна інфільтрація (4). Гематоксилін-еозин.  $\times 100$ .



**Рис. 2.** Слизова оболонка товстої кишки собаки через 90 днів після корекції ПГ СРА. Гістіолімфоцитарна інфільтрація строми між криптами (1). Гематоксилін-еозин  $\times 100$ .

були виявлені набряк та гістіолімфоцитарна інфільтрація інтерстицію. У м'язовій оболонці у прошарках між міоцитами спостерігали атрофію волокон та розростання сполучної тканини. Потовщення серозної оболонки відбувалось через склероз, набряк та гістіолімфоцитарну інфільтрацію. У стінці товстої кишки значно збільшувались чисельність та розміри лімфоїдних фолікулів стосовно контролю.

У товстій кишці через 90 днів у порівнянні з попереднім терміном спостереження у слизовій оболонці спостерігали зменшення глибини крипт та розростання сполучної тканини. У м'язовій оболонці спостерігалась атрофія волокон та розростання сполучної тканини. Потовщення серозної оболонки відбувалось через склероз та набряк.

У товстій кишці через 180 днів спостерігалось зменшення глибини крипт стосовно з попереднім терміном спостереження. Характерним було руйнування епітеліоцитів дна крипт та розростання сполучної тканини між

криптами. Характерним для власної пластинки слизової оболонки був набряк та гістіолімфоцитарна інфільтрація інтерстицію. У порівнянні з попереднім терміном, у м'язовій оболонці спостерігали більш виражену атрофію волокон та розростання сполучної тканини. Через склероз відбувалось потовщення серозної оболонки. Значно збільшувалась чисельність та розміри лімфоїдних фолікулів (рис. 1).

Через 30 днів після корекції ПГ СРА у стінці товстої кишки у тварин спостерігали зменшення набряку. Венозне повнокрів'я було менш інтенсивним, що проявлялось у зменшенні діаметрів вен у всіх оболонках. Гістіолімфоцитарна інфільтрація була вираженою тільки в слизовій оболонці, на відміну від групи тварин з ПГ без корекції, в яких вона була виражена у всіх оболонках. Епітеліальна вистелка слизової оболонки була без ушкоджень. Відмічали збільшення чисельності слизових келихоподібних клітин.

У товстій кишці через 90 днів після корекції ПГ СРА, порівняно з попереднім терміном спостереження, венозне повнокрів'я було менш інтенсивне, що проявлялось у зменшенні діаметрів вен у всіх оболонках. Епітеліальна вистелка слизової оболонки була без ушкоджень (рис. 2).

У товстій кишці через 180 днів після корекції ПГ СРА спостерігали зменшення набряку, порівняно з попереднім терміном спостереження. Венозне повнокрів'я також було менш інтенсивне, що проявлялось у зменшенні діаметрів вен у всіх оболонках. Гістіолімфоцитарна інфільтрація була виражена тільки в слизовій оболонці, на відміну від групи тварин з ПГ без корекції, у яких вона була вираженою у всіх оболонках. Епітеліальна вистелка слизової оболонки була без ушкоджень.

Таким чином, відносно змін у товстій кишці слід зазначити, що з кожним терміном спостереження відбувається розширення просвіту венозного та артеріального русла, збільшення чисельності кровеносних капілярів та артеріовенозних анастомозів. Причому розширення їх діаметра можна вважати компенсаторною реакцією на значне підвищення тиску у системі портальної вени. Порушення гемодинаміки в судинах мікроциркуляторного русла виникає при довготривалій дії підвищеного тиску, що призводить до агрегації еритроцитів та тромбоцитів, а також до адгезії лейкоцитів через стінку мікроциркуляторного русла. Крім того, значне уповільнення току крові у капілярах призводить до гіпоксії, атрофії паренхіми, розвитку явищ фіброзу, склерозу строми в товстій кишці. При корекції ПГ СРА спостерігали незначне венозне повнокрів'я у товстій кишці, що проявлялось у зменшенні діаметра їх вен. Зменшувалась також чисельність артеріо-венозних анастомозів. Відсутність агрегації тромбоцитів і еритроцитів у капілярах сприяло покращенню умов гемодинаміки. Крім того, спостерігались склероз та фіброз інтерстицію, атрофія слизової та м'язової оболонки, з незначним розширенням просвіту лімфатичних судин.

### Висновки та перспективи подальших розробок

1. У товстій кишці в ранні терміни спостереження при ПГ розвиваються дисциркуляторні розлади в інтрамуральних судинах, дистрофічні та деструктивні процеси, що призводить до набряку стінок.

2. У пізні терміни спостереження виникає вогнищева облітерація мікроциркуляторного русла підслизової основи, склероз підслизової та м'язової оболонок, атрофія слизової оболонки. Всі ці зміни призводять до

розвитку коліту.

3. Корекція ПГ CPA за загальноприйнятою методикою у товстій кишці уповільнює темпи дистрофічних змін. Проте, прогресування склерозу та фіброзу інтерстицію, атрофія слизової та м'язової оболонки продовжуються.

Вказані зміни спонукають до подальших досліджень та розробки способів профілактики ускладнень при ПГ, які призводять до нормалізації морфологічних змін в товстій кишці.

### Список літератури

- Дорошенко С.В. Стан ілеоцекального відділу кишки при експериментальній гіпертензії /С.В.Дорошенко // Морфологія.- 1990.- №12.- С.89-91.
- Караханов К.Я. Селективный дистальный спленоренальный шунт в лечении портальной гипертензии / К.Я.Караханов, Д.М.Велиханова // Хирургия.- 2000.- №7.- С.60-65.
- Кушнір І.Е. Портальная гіпертензія: від патології до лікування /І.Е.Кушнір // Сучасна гастроентерологія.- 2009.- №1(45).- С.86-92.
- Эмилио Итала. Атлас абдоминальной хирургии: В 2 т /Итала Эмилио. пер. с англ.- М.: Мед. лит, 2006.- Т.1: Хирургия печени, желчных путей, поджелудочной железы и портальной системы.- 508с.
- Biss T. Myelofibrosis and angiodysplasia of the colon: another manifestation of portal hypertension and massive splenomegaly /T.Biss, P.Hamilton //J. Clin. Pathol.- 2004.- №9.- P.999-1000.
- Bresci G. Clinical relevance of colonicsions in cirrhotic patients with portal hypertension /G.Bresci, G.Parisi, A.Capria //Endoscopy.- 2006.- T.38(8).- P.830-835.
- Ibrisim D. Intestinal metaplasia in portal hypertensive: a frequent pathology / D.Ibrisim, U.Cevikbas, F.Akyuz //Eur. J. Gastroenterol. Hepatol.- 2008.- №20(9).- P.874-880.
- Ito K. Portal hypertensive colopathy in patients with liver cirrhosis /K.Ito, K.Shiraki, T.Sakai //World J. Gastroenterol.- 2005.- №11(20).- P.3127-3130.

### Костюк Г.Я., Дусик А.В., Дусик В.И., Бурков Н.В., Жорняк П.В., Хмелевой Д.А., Булько М.П. МОРФОЛОГИЧЕСКИЕ ИЗМЕНЕНИЯ В ТОЛСТОЙ КИШКЕ ПРИ ПОРТАЛЬНОЙ ГИПЕРТЕНЗИИ И ПОСЛЕ ЕЁ КОРРЕКЦИИ НАЛОЖЕНИЕМ СПЛЕНОРЕНАЛЬНОГО АНАСТОМОЗА

**Резюме.** Портальная гипертензия негативно влияет на морфологические изменения в толстой кишке. При микроскопическом исследовании толстой кишки собак установлено, что при коррекции портальной гипертензии с помощью наложения спленоренального анастомоза в отдаленные сроки улучшаются условия гемодинамики в кровеносных капиллярах, уменьшается отек, однако склероз и фиброз интерстиция, атрофия слизистой и мышечной оболочки остается.

**Ключевые слова:** портальная гипертензия, толстая кишка, спленоренальный анастомоз.

### Kostyuk G.Ya., Dusik A.V., Dusik V.I., Zhornyak P.V., Burkov M.V., Hmelevoy D.A., Bulko M.P. MORPHOLOGICAL CHANGES IN THE LARGE INTENSTINE AND ITS CORRECTION LAYING SPLENORENAL ANASTOMOSIS

**Summary.** Portal hypertension affects the morphological changes in the large intestine. At microscopic examination of the colon of dogs found that the correction of portal hypertension by blending splenorenal anastomosis in the later periods improved haemodynamics conditions in capillaries, decreases edema, but sclerosis and interstitial fibrosis, atrophy of the mucous membrane and muscle remains

**Key words:** portal hypertension, large intestine, splenorenal anastomosis.

Статья поступила в редакцию 17.10.2011

© Фомина Л.В., Фомин О.О. (мол.), Фомин О.О.

УДК: 611.6

Фомина Л.В., Фомин О.О. (мол.), Фомин О.О.

Кафедри нормальної анатомії та дитячої хірургії Вінницького національного медичного університету ім. М.І. Пирогова (вул. Пирогова, 56, м.Вінниця, 21018, Україна), Військово-медичний центр повітряних збройних сил України (вул. Свердлова, 38, м.Вінниця, 21018, Україна)

### ДО АНАТОМІЇ МІХУРОВО-СЕЧОВОДНОГО СЕГМЕНТУ

**Резюме.** Макроскопічно досліджена будова стінки сечового міхура шляхом препарування фіксованих формаліном та нефіксованих біоптатів у ділянці вічка сечоводів. Описаний м'яз-притискач сечоводу.

**Ключові слова:** анатомія, сечовий міхур, сечовід, рефлекс.

### Вступ

Наше дослідження присвячене одному з аспектів, досить актуальної, проблеми урології - анатомічним передумовам виникнення рефлюксів у сечовивідних шляхах, що складають, за даними різних авторів, до 70%

всієї патології [Шиляев и др., 2007]. Особливу цікавість викликає будова кінцевого відділу сечоводу, або внутрішньостінкового, де правий та лівий сечоводи фіксуються до фібро-колагенової структури трикутної фор-



**Висновки та перспективи подальших розробок**

1. У товстій кишці в ранні терміни спостереження при ПГ розвиваються дисциркуляторні розлади в інтрамуральних судинах, дистрофічні та деструктивні процеси, що призводить до набряку стінок.

2. У пізні терміни спостереження виникає вогнищева облітерація мікроциркуляторного русла підслизової основи, склероз підслизової та м'язової оболонок, атрофія слизової оболонки. Всі ці зміни призводять до

розвитку коліту.

3. Корекція ПГ CPA за загальноприйнятою методикою у товстій кишці уповільнює темпи дистрофічних змін. Проте, прогресування склерозу та фіброзу інтерстицію, атрофія слизової та м'язової оболонки продовжуються.

Вказані зміни спонукають до подальших досліджень та розробки способів профілактики ускладнень при ПГ, які призводять до нормалізації морфологічних змін в товстій кишці.

**Список літератури**

- Дорошенко С.В. Стан ілеоцекального відділу кишки при експериментальній гіпертензії /С.В.Дорошенко // Морфологія.- 1990.- №12.- С.89-91.
- Караханов К.Я. Селективный дистальный спленоренальный шунт в лечении портальной гипертензии / К.Я.Караханов, Д.М.Велиханова // Хирургия.- 2000.- №7.- С.60-65.
- Кушнір І.Е. Портальная гіпертензія: від патології до лікування /І.Е.Кушнір // Сучасна гастроентерологія.- 2009.- №1(45).- С.86-92.
- Эмилио Итала. Атлас абдоминальной хирургии: В 2 т /Итала Эмилио. пер. с англ.- М.: Мед. лит, 2006.- Т.1: Хирургия печени, желчных путей, поджелудочной железы и портальной системы.- 508с.
- Biss T. Myelofibrosis and angiodysplasia of the colon: another manifestation of portal hypertension and massive splenomegaly /T.Biss, P.Hamilton //J. Clin. Pathol.- 2004.- №9.- P.999-1000.
- Bresci G. Clinical relevance of colonicsions in cirrhotic patients with portal hypertension /G.Bresci, G.Parisi, A.Capria //Endoscopy.- 2006.- T.38(8).- P.830-835.
- Ibrisim D. Intestinal metaplasia in portal hypertensive: a frequent pathology / D.Ibrisim, U.Cevikbas, F.Akyuz //Eur. J. Gastroenterol. Hepatol.- 2008.- №20(9).- P.874-880.
- Ito K. Portal hypertensive colopathy in patients with liver cirrhosis /K.Ito, K.Shiraki, T.Sakai //World J. Gastroenterol.- 2005.- №11(20).- P.3127-3130.

**Костюк Г.Я., Дусик А.В., Дусик В.И., Бурков Н.В., Жорняк П.В., Хмелевой Д.А., Булько М.П.**  
**МОРФОЛОГИЧЕСКИЕ ИЗМЕНЕНИЯ В ТОЛСТОЙ КИШКЕ ПРИ ПОРТАЛЬНОЙ ГИПЕРТЕНЗИИ И ПОСЛЕ ЕЁ**  
**КОРРЕКЦИИ НАЛОЖЕНИЕМ СПЛЕНОРЕНАЛЬНОГО АНАСТОМОЗА**

**Резюме.** Портальная гипертензия негативно влияет на морфологические изменения в толстой кишке. При микроскопическом исследовании толстой кишки собак установлено, что при коррекции портальной гипертензии с помощью наложения спленоренального анастомоза в отдаленные сроки улучшаются условия гемодинамики в кровеносных капиллярах, уменьшается отек, однако склероз и фиброз интерстиция, атрофия слизистой и мышечной оболочки остается.

**Ключевые слова:** портальная гипертензия, толстая кишка, спленоренальный анастомоз.

**Kostyuk G.Ya., Dusik A.V., Dusik V.I., Zhornyak P.V., Burkov M.V., Hmelevoy D.A., Bulko M.P.**  
**MORPHOLOGICAL CHANGES IN THE LARGE INTENSTINE AND ITS CORRECTION LAYING SPLENORENAL**  
**ANASTOMOSIS**

**Summary.** Portal hypertension affects the morphological changes in the large intestine. At microscopic examination of the colon of dogs found that the correction of portal hypertension by blending splenorenal anastomosis in the later periods improved haemodynamics conditions in capillaries, decreases edema, but sclerosis and interstitial fibrosis, atrophy of the mucous membrane and muscle remains

**Key words:** portal hypertension, large intestine, splenorenal anastomosis.

Статья поступила в редакцию 17.10.2011

© Фомина Л.В., Фомин О.О. (мол.), Фомин О.О.

**УДК:** 611.6

**Фомина Л.В., Фомин О.О. (мол.), Фомин О.О.**

Кафедри нормальної анатомії та дитячої хірургії Вінницького національного медичного університету ім. М.І. Пирогова (вул. Пирогова, 56, м.Вінниця, 21018, Україна), Військово-медичний центр повітряних збройних сил України (вул. Свердлова, 38, м.Вінниця, 21018, Україна)

**ДО АНАТОМІЇ МІХУРОВО-СЕЧОВОДНОГО СЕГМЕНТУ**

**Резюме.** Макроскопічно досліджена будова стінки сечового міхура шляхом препарування фіксованих формаліном та нефіксованих біоптатів у ділянці вічка сечоводів. Описаний м'яз-притискач сечоводу.

**Ключові слова:** анатомія, сечовий міхур, сечовід, рефлекс.

**Вступ**

Наше дослідження присвячене одному з аспектів, досить актуальної, проблеми урології - анатомічним передумовам виникнення рефлюксів у сечовивідних шляхах, що складають, за даними різних авторів, до 70%

всієї патології [Шиляев и др., 2007]. Особливу цікавість викликає будова кінцевого відділу сечоводу, або внутрішньостінкового, де правий та лівий сечоводи фіксуються до фібро-колагенової структури трикутної фор-

ми, яку називають глибоким трикутником, або міхуровим трикутником.

Багато труднощів виникає при спробі трактовки ступені участі елементів стінки сечового міхура у антирефлюксному забезпеченні [Дыбунов и др., 2000]. Одні автори віддають перевагу оболонці Вальдейра, інші роблять акцент на кут проходження сечоводу через масу м'язової оболонки (м'яза-детрузора) та стан трикутного м'язу Бела. Відносно недавно, у 1990 р., А.Ф.Питель зі співавторами описали новий м'яз, який вони назвали "Musculus apresor ureteris" (м'яз, який притискає сечовід) і відзначили його важливість у запобіганні виникнення ретроградного току сечі. Наявність описаного м'яза, за даними інших авторів [Бакунц, 1979; Виноградов, 1980], є суперечливою.

Міхурово-сечоводний рефлюкс (МСР) виникає в місці вічка сечоводів, в стадіях, які далеко зайшли, призводить до таких тяжких ускладнень, як хронічний пієлонефрит, нефрогенна гіпертензія, хронічна ниркова недостатність. Все вищевикладене і обумовило актуальність нашої роботи.

*Мета* дослідження: визначити морфологічну будову антирефлюксного апарата стінки сечового міхура у ділянці його вічка.

### Матеріали та методи

Матеріалом для дослідження слугували сечові міхури із сечоводами, які були видалені з 14 консервованих трупів чоловічої і жіночої статі середнього та старшого віку, котрі забирали із запасників кафедри нормальної анатомії людини Вінницького національного медичного університету імені М.І.Пирогова. Всі препарати були розділені на 2 групи. В одній групі ми робили анатомічний доступ, розтинаючи передню стінку сечового міхура. Шляхом тонкого препарування за допомогою бінокулярної лупи БЛ-9 видаляли слизову оболонку, підслизовий шар та виділяли м'язові волокна міхурово-сечоводного сегменту. Другу групу препаратів готували, оцінюючи м'язовий компонент ззовні, при входженні сечоводу у сечовий міхур.

На подальшому етапі ми дослідили сечові міхури 15 трупів людей обох статей, різного віку, які померли від причин, що не були пов'язані із захворюваннями сечовивідної системи, і знаходилися у патологоанатомічному відділенні Вінницької обласної клінічної лікарні імені М.І.Пирогова. а також у відділенні судово-медичної експертизи Вінницького обласного управління Міністерства внутрішніх справ України. За домовленістю із родичами померлих згідно вимог Комісії по правах людини та Біоетики ми вирізали ділянку міхурово-сечоводного сегменту з обох боків. Препарат використовували для приготування макропрепарату означеної ділянки для виявлення м'язів, які були описані А.Ф.Пителем [Питель и др., 1992], або їх відсутності.

Макропрепарат, отриманий при аутопсії людей, які померли від причин, що не пов'язані із захворювання-

ми сечовивідної системи, препарували таким же чином, як і препарати із запасників кафедри анатомії людини. Після отримання інформативного препарату ми проводили фотографування.

На жаль, чим більше збільшення мікроскопу, тим меншу площу ми можемо отримати на фотомалюнку. Для узгодження великої дозволяючої здатності мікроскопу та отримання інформації з великих ділянок біопрепаратів ми використовували метод фотореконструкцій, запропонований В.В.Баніним зі співавторами у 2000 році. При використанні цього методу поле препарату ми поділяли на декілька ділянок, після чого проводили фотографування за годинниковою стрілкою, починаючи з верхнього лівого кута, кожний раз перекриваючи передуючий кадр на 1 см. Після отримання негативів ми друкували фото при однаковій витримці та збільшенні. Отримані фотографії обрізалися в стик та склеювали. Таким чином, ми отримували велике поле для огляду при відносно великому збільшенні.

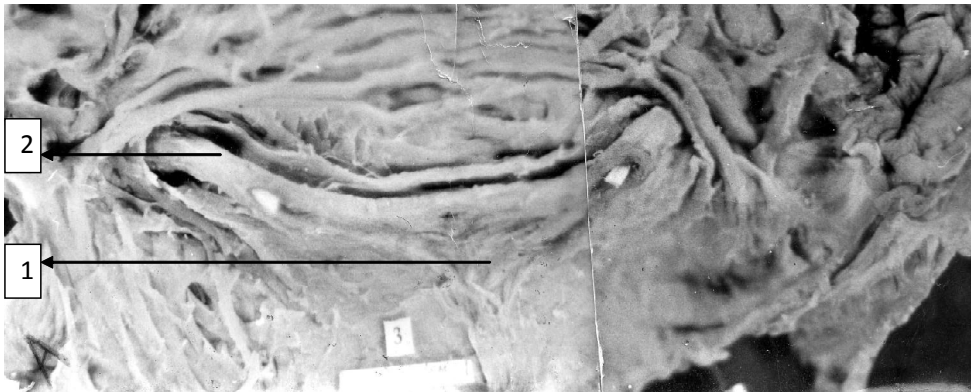
### Результати. Обговорення

За допомогою бінокулярного мікроскопа МБО-9 ми пошарово відсепарували слизову оболонку, підслизовий шар у ділянках, що оточують вічко сечоводу на відстані 5-7 см в радіусі від отвору. Слизова оболонка трикутника Лъето була відносно гладенькою, без складок, міцно з'єднана структурами, які глибше розташовані. Поперечна складка (валик) Мерсьє була добре виражена міхурів, які знаходилися у тонусі (скороченому стані) і були мало помітні на препаратах атонічних сечових міхурів. Розміри трикутника на таких препаратах були помітно більші. Звернула на себе увагу певна асиметрія трикутників на всіх, без винятку, препаратах (одне зміщене догори і латерально), хоча логічно було б очікувати рівномірної рівносторонньої його форми з вершиною у внутрішньому отворі уретри.

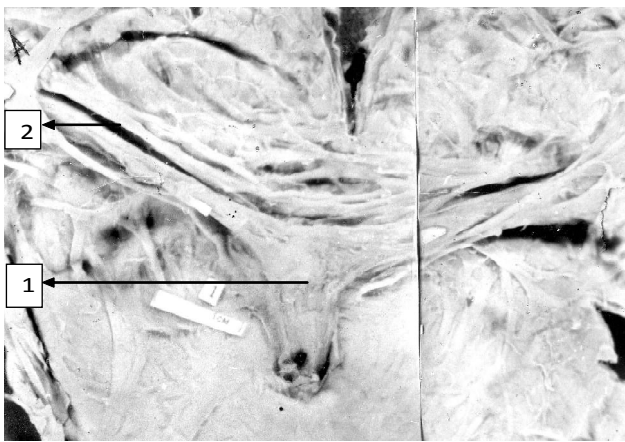
М'язова оболонка, яку ми оголили, мала на більшій площі циркулярний напрямок волокон, тільки в ділянці міхурового трикутника набувала мозаїчності. Добре візуалізувався циркулярний шар та окремі волокна внутрішнього поздовжнього шару. У тонічно скорочених міхурів м'язові елементи були трабекулярної будови, циліндричні на розрізі. У атонічних - витончені та плоскі. У міхурів в стані скорочення над сечоводами в ділянці, розташованій дещо дистальніше від вічок визначалися дугоподібні, помітно потовщені, міофібрили, описані Пителем як м'яз-апресор. На препаратах атонічних міхурів ці утворення були мало або зовсім не помітні (рис. 1). Під м'язом Белла знаходився сухожилковий трикутник, який являє собою ложе для м'язу Белла, міцно фіксований у отворах вічок сечоводів та внутрішнього отвору сечівника. Більш детально вивчити дану структуру ми не мали змоги в зв'язку з вимушеним пошкодженням тонких анатомічних структур ділянки, які нас цікавлять перш за все, при препаруванні.

На рис. 1 добре видно формування м'язу Белла (1) за





**Рис. 1.** Стінка сечового міхура людини у ділянці сечового трикутника. Вісімко-подібний хід м'язових волокон. М'яз Белла (1), муфта Вальдеєра (2). Фотореконструкція. x4.



**Рис. 2.** Стінка сечового міхура собаки у ділянці сечового трикутника. Вісімко-подібний хід м'язових волокон. Аналоги м'язу Белла (1), муфти Вальдеєра (2). Фото реконструкція. x7.

рахунок переплетення м'язових волокон муфти Вальдеєра (2), і, частково, за рахунок м'яза-детрузора. Функціональне призначення цього м'яза дуже велике - він забезпечує необхідну компоненту узгодженого надходження сечі у сечовий міхур. При розтягненні м'яза-детрузора при наповненні сечового міхура скорочення описаного м'яза контролює почергове надходження сечі з обох вічок сечоводу. А існування муфти Вальдеєра дозволяє сечоводу вільно рухатися в каналі масиву детрузора.

Сечоводи, входячи в порожнину міхура з'єднуються в одне тіло з структурою трикутної форми, що фіксована до задньої стінки уретри. Між сечо-міхуровим трикутником (або глибоким трикутником, за даними деяких авторів) та м'язом-детрузором прослідковувалися м'язові волокна, що формували трикутне утворення - поверхневий трикутник, або м'яз Бела. Ці волокна частково походили з маси самого детрузора, з районів його вічок сечоводів, а частково - приходять разом із сечоводом зовні його адвентиції з проксимальніше розташованих відділів. М'яз Бела досить щільно з'єднаний з глибоким трикутником та досить рухомо - з масою детрузора. Права та ліва частини трикутного м'яза фіксуються між собою сполучною тканиною та до м'яза-дет-

рузора (в нижній своїй стінці) (рис. 2).

У другій групі біопатів ми препарували стінку сечового міхура із зовнішньої оболонки, оскільки вважається, що саме тут сечовід та сечовий міхур мають спільні волокна м'язової оболонки і саме тут ми можемо очікувати знайти відповідні волокна "сфінктера".

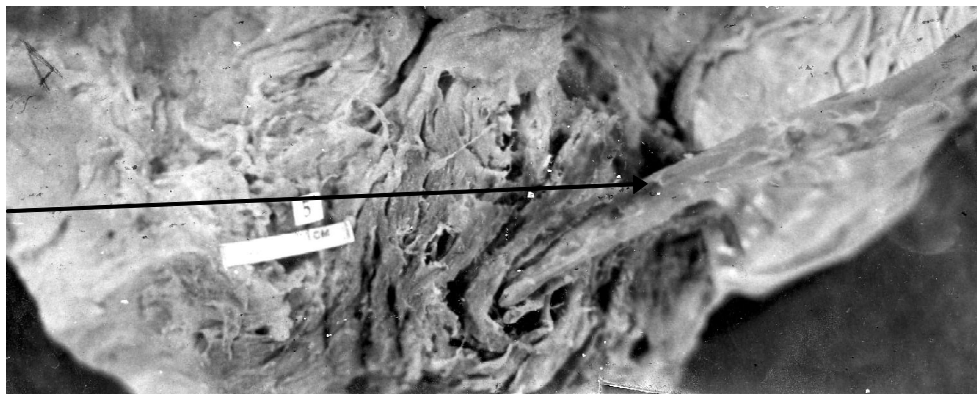
Пошарово ми відсепарували адвентиційну оболонку та препарували м'язову оболонку.

За даними наших досліджень - це багат шаровий функціональний комплекс, що формується за рахунок сечового міхура та сечоводу. Перший шар від сечоводу - це його адвентиція, що помітно потовщується в юкставезикальному відділі. Наступний шар - це пухка сполучна тканина, з добре вираженими в ній м'язами поздовжнього напрямку. На межі переходу з 4 на 5 цистоїд сечоводу, у ділянці поступового витончення м'язового його шару ми знаходили муфту Вальдеєра. Вона являла собою м'язово-сполучнотканинний футляр, в якому проходить сечовід (в деяких місцях сечовід пухко був з'єднаний з муфтою, а в деяких - щільно) (рис. 3). В термінальних відділах, тобто на межі входу у м'яз-детрузор муфта віддає відгалуження міофібрил, на яких більш детально ми зупинимося нижче. На нашу думку, головною функцією муфти є запобігання розширення витонченого 5 цистоїду сечоводу в момент стадії перенаповнення сечового міхура.


Для того, щоб виключити можливий вплив денатуруючої дії розчину формальдегіду, ми провели таке ж саме препарування на нефіксованих препаратах сечових міхурів та сечоводів, отриманих у патологоанатомічному відділенні Вінницької обласної клінічної лікарні імені М.І.Пирогова та у морзі обласного бюро судової медицини при УМВС України у Вінницькій області.

Нефіксований препарат дав нам можливість більш точного та тонкого препарування і ми визначили м'яз, який відіграє роль сфінктера сечоводу. Нами був зафіксований факт, який ми не зустріли описаним в доступній нам літературі. Знайдені нами міофібрили, які відходили від муфти Вальдеєра, про що ми говорили вище, мали особливу будову.

Новина полягає в тому, що від м'язів муфти Вальдеєра, волокна якої направлені перпендикулярно або під кутом (косо) до осі сечоводу, відходить пасмоподібне відгалуження у вигляді ременя, яке йде вздовж сечоводу і в товщі м'яза-детрузора формує циркулярну петлю і продовжує далі свій ременеподібний хід, який закінчується вплетенням м'язових пасм міофібрил у м'яз Бела, тобто фіксується всередині міхура до



**Рис. 3.** Стрілочкою показана стінка сечового міхура людини у ділянці входу сечоводу у сечовий міхур. Препарування ззовні. Хід сечоводу у розсіченій муфті Вальдейера. Фото реконструкція. х7.



**Рис. 4.** Стінка сечового міхура людини. Препарування ззовні. Стрілками вказані пасми ремнеподібного м'язу. х7.

такого ж м'язу протилежної сторони.

Ми вважаємо, що така будова м'язу дає йому можливість приймати участь у звільненні кінцевих відділів сечоводів від сечі, де, як відомо, циркулярний шар м'язів сечоводу виражений дуже слабо і перистальтики, подібної до верхніх відділів не існує. Це гіпотетичне ствердження підтверджується тим (за даними Танаго, 1965 р.), що при цистоскопії був зафіксований факт зміщення вічка сечоводу уверх та в бік на останніх стадіях виділення сечі в міхур.

Тобто, ми вважаємо, що сечовід виштовхується з міхура трикутним м'язом через ремнеподібний м'яз, який у цей час знаходиться в скороченому стані і витискає залишки сечі із сечоводу та запобігає ретроградному току сечі. Але оскільки сечоводи фактично фіксовані один до одного за допомогою колагенових волокон міхурового трикутника, то такі виштовхування сечоводу з міхура повинні відбуватися почергово, справа і зліва. А втягуються в стінку сечового міхура сечоводи за рахунок скорочення міофібрил м'язу-дет-

рузора, які фіксовані до сухожилкового трикутника. Це також гіпотеза, але можливо вона підтверджується тим фактом, що всі трикутники Лъето на наших препаратах мали чіткі ознаки асиметрії. Можливо, цей м'яз приймає участь і в створенні антирефлексних механізмів при перерозтягненні міхура та трикутного м'язу Бела.

Таким чином, сечовід, його міхуровий відділ оточено певним комплексом утворень, що разом з його власними структурами забезпечують одностороннє проведення сечі. Сюди відноситься оболонка Вальдейера, м'язи якої здатні виштовхувати сечовід на певну відстань в міхур та впливати, до певної міри, на його кут проходження через м'яз-детрузор, підслизовий відділ самого сечоводу, який при підвищенні тиску в міхурі спрацьовує як пасивний клапан, шари самого м'язу-детрузора, особливо його потовщення у вигляді м'язу-перетискача і описаний нами ремнеподібний м'яз (рис. 4).

### Висновки та перспективи подальших розробок

1. Знайдено та доведене існування петлеподібного м'язу, який з'єднується з оболонкою Вальдейера та через отвір супроводжує сечовід у середину міхура і приймає участь в формуванні м'язу Бела, тобто фіксується всередині міхура до такого ж м'язу протилежної сторони. Така будова м'язу дає йому можливість приймати участь у звільненні кінцевих відділів сечоводів від сечі, де, як відомо, циркулярний шар сечовідних м'язів виражений дуже слабо і перистальтики, як у верхніх відділах не існує.

2. Розташування вище означених м'язів у стінці сечового міхура в ділянці міхурово-сечоводного сегменту таке, що будь які оперативні втручання повинні проводитися за межами сечового міхура, або розсічення стінки має бути ззаду, зверху донизу з латеральної сторони медіально.

3. Всі оперативні втручання з реконструкції дистальних відділів сечовивідних шляхів, на нашу думку, повинні виконуватись на мікрорівні з максимальним урахуванням анатомічних особливостей будови даного регіону.

Розробка нових способів корекції міхурово-сечоводного рефлюкса в перспективі має враховувати анатомо-морфологічні особливості будови м'язового шару стінки сечового міхура та повністю відновлювати замикаючий апарат міхурово-сечоводного сегменту.

**Список літератури**

- Бакунц С.А. Вопросы физиологии мочеточников /Бакунц С.А.- Л.: Медицина, 1970.- 148с.
- Виноградов В.И. Пузырно-мочеточниковый рефлюкс у детей: автореф. дисс. ... канд. мед. наук /В.И.Виноградов.- М., 1980.- 16с.
- Дыбунов А.Г. Оценка мочеточниково-пузырного выброса у здоровых детей /А.Г.Дыбунов, И.В.Дворяковский, С.Н.Зоркин //Ультразвуковая диагностика.- 2000.- №1.- С.73-77.
- Пытель Ю.А. Физиология человека. Мочевые пути /Ю.А.Пытель, В.В.Борисов, В.А.Симонов.- М.: Высшая школа, 1992.- С.145-156.
- Шиляев Р.Р. Пузырно-мочеточниковый рефлюкс и его особенности у детей раннего возраста /Р.Р.Шиляев, К.Д.Паникратов, И.Г.Васильева //Вестник Ивановской мед. академии.- 2007.- Т.2, №4.- С.112-116.

**Фомина Л.В., Фомин А.А. (мол.), Фомин А.А.**

**К АНАТОМИИ ПУЗЫРНО-МОЧЕТОЧНИКОВОГО СЕГМЕНТА**

**Резюме.** Макроскопически исследовано строение стенки мочевого пузыря путем тонкого препарирования фиксированных формалином и нефиксированных биоптатов в области устья мочеточников. Описана мышца, прижимающая мочеточник.

**Ключевые слова:** анатомия, мочевого пузыря, мочеточник, рефлюкс.

**Fomina L.V., Fomin O.O. (Jr.), Fomin O.O.**

**TO ANATOMY VESICoureterAL SEGMENT**

**Summary.** Macroscopically examined the structure of the walls of the bladder through the preparation of formalin-fixed biopsies and unstable in the field of cell ureters. The muscle-compressing the ureter is described.

**Key words:** anatomy, bladder, ureter, reflux.

Стаття надійшла до редакції 15.12.2011 р.

© Нікогосян Л.Р.

**УДК:** 618.439-06:618.2-091

**Нікогосян Л.Р.**

Одеський національний медичний університет, кафедра акушерства та гінекології №1 (Валіховський провулок, 2. м.Одеса, 65058, Україна)

## **МОРФОЛОГІЧНА ХАРАКТЕРИСТИКА ФЕТОПЛАЦЕНТАРНОГО КОМПЛЕКСУ ПРИ АНТЕНАТАЛЬНІЙ ВТРАТІ ПЛОДУ**

**Резюме.** Досліджено 62 плаценти при антенатальній загибелі плоду. У 58,1% випадках плаценти були овальної форми. Центральне прикріплення пуповини відзначене у 67,7%. Магістральний тип кровопостачання виявлено у 75,8% плацентах. Набряк вартонових драглів спостерігався у 95,2% випадках. У 100% випадків діагностовано гемоциркуляторні розлади. У 77,4% випадках у міжворсинчастому просторі визначались тромби. У 71,0% випадках у плацентах виявлено інфаркти. У 61,3% випадках в базальній пластинці розташовувались інфільтрати із лімфоцитів і плазматичних клітин. У децидуальній оболонці великі клітини були дистрофічно змінені, переважали дрібні веретеноподібні клітини. Спостерігались осередкові некрози з широкою зоною коагуляційного фібриноїдного некрозу. В епітелії амніона виявлено ділянки ваукольної дистрофії. При антенатальній загибелі плоду порушення функціональної діяльності плацент пов'язане з наявністю виражених гемодинамічних порушень та інволютивно-дистрофічних процесів в органі.

**Ключові слова:** морфологія плаценти, антенатальна загибель плоду.

**Вступ**

За даними літератури, в основі антенатальної втрати плоду є формування плацентарної дисфункції (недостатності) в наслідок порушення компенсаторно-приспосувальних механізмів на клітинному, субклітинному і тканинному рівнях, які тісно пов'язані зі змінами мікроциркуляції та гемодинаміки гестаційного органу [Демченко и др., 2007]. Описано вплив інфекційних, гормональних, соматичних і генетичних факторів [Ситнікова та ін., 2008]. Відомо про розвиток структурно-функціональних змін в плаценті під впливом ксенобіотиків, в основі яких лежить дисбаланс мікроелементного обміну в організмі жінки, що викликає судинні та гормональні порушення фетоплацентарного комплексу.

У працях останніх років доведено взаємозв'язок між розвитком плацентарної дисфункції та антенатальної

загибелі плоду. Плацентарна дисфункція може бути як причиною, так і наслідком антенатальної втрати плоду.

Функціональні і структурні зміни в тканинах плаценти, як гестаційному органі, пов'язані з цілою низкою процесів, що відбуваються в організмі матері і плоду починаючи з раннього періоду ембріогенезу [Запорожан, 2008].

Еволюційно-функціональні зміни у плаценті жінок з неускладненим перебігом гестаційних процесів, що обумовлені компенсаторно-адаптаційними механізмами фето-плацентарного комплексу, проявляються ознаками "старіння" плаценти, тобто наявністю осередків звапніння [Кудрин, 2000]. Відкладання похідних кальцію в тканинах плацент має принципове значення з

**Список літератури**

- Бакунц С.А. Вопросы физиологии моче-  
точников /Бакунц С.А.- Л.: Меди-  
цина, 1970.- 148с.
- Виноградов В.И. Пузырно-мочеточни-  
ковый рефлюкс у детей: автореф.  
дисс. ... канд. мед. наук /В.И.Ви-  
ноградов.- М., 1980.- 16с.
- Дыбунов А.Г. Оценка мочеточниково-  
пузырного выброса у здоровых де-  
тей /А.Г.Дыбунов, И.В.Дворяков-  
ский, С.Н.Зоркин //Ультразвуко-  
вая диагностика.- 2000.- №1.-  
С.73-77.
- Пытель Ю.А. Физиология человека. Мо-  
чевые пути /Ю.А.Пытель, В.В.Бо-  
рисов, В.А.Симонов.- М.: Высшая  
школа, 1992.- С.145-156.
- Шиляев Р.Р. Пузырно-мочеточнико-  
вый рефлюкс и его особенности у  
детей раннего возраста /Р.Р.Ши-  
ляев, К.Д.Паникратов, И.Г.Василь-  
ева //Вестник Ивановской мед.  
академии.- 2007.- Т.2, №4.- С.112-  
116.

**Фомина Л.В., Фомин А.А. (мол.), Фомин А.А.**

**К АНАТОМИИ ПУЗЫРНО-МОЧЕТОЧНИКОВОГО СЕГМЕНТА**

**Резюме.** Макроскопически исследовано строение стенки мочевого пузыря путем тонкого препарирования фиксированных формалином и нефиксированных биоптатов в области устья мочеточников. Описана мышца, прижимающая мочеточник.

**Ключевые слова:** анатомия, мочевого пузыря, мочеточник, рефлюкс.

**Fomina L.V., Fomin O.O. (Jr.), Fomin O.O.**

**TO ANATOMY VESICoureterAL SEGMENT**

**Summary.** Macroscopically examined the structure of the walls of the bladder through the preparation of formalin-fixed biopsies and unstable in the field of cell ureters. The muscle- compressing the ureter is described.

**Key words:** anatomy, bladder, ureter, reflux.

Стаття надійшла до редакції 15.12.2011 р.

© Нікогосян Л.Р.

**УДК:** 618.439-06:618.2-091

**Нікогосян Л.Р.**

Одеський національний медичний університет, кафедра акушерства та гінекології №1 (Валіховський провулок, 2. м.Одеса, 65058, Україна)

## **МОРФОЛОГІЧНА ХАРАКТЕРИСТИКА ФЕТОПЛАЦЕНТАРНОГО КОМПЛЕКСУ ПРИ АНТЕНАТАЛЬНІЙ ВТРАТІ ПЛОДУ**

**Резюме.** Досліджено 62 плаценти при антенатальній загибелі плоду. У 58,1% випадках плаценти були овальної форми. Центральне прикріплення пуповини відзначене у 67,7%. Магістральний тип кровопостачання виявлено у 75,8% плацентах. Набряк вартонових драглів спостерігався у 95,2% випадках. У 100% випадків діагностовано гемоциркуляторні розлади. У 77,4% випадках у міжворсинчастому просторі визначались тромби. У 71,0% випадках у плацентах виявлено інфаркти. У 61,3% випадках в базальній пластинці розташовувались інфільтрати із лімфоцитів і плазматичних клітин. У децидуальній оболонці великі клітини були дистрофічно змінені, переважали дрібні веретеноподібні клітини. Спостерігались осередкові некрози з широкою зоною коагуляційного фібриноїдного некрозу. В епітелії амніона виявлено ділянки ваукольної дистрофії. При антенатальній загибелі плоду порушення функціональної діяльності плацент пов'язане з наявністю виражених гемодинамічних порушень та інволютивно-дистрофічних процесів в органі.

**Ключові слова:** морфологія плаценти, антенатальна загибель плоду.

**Вступ**

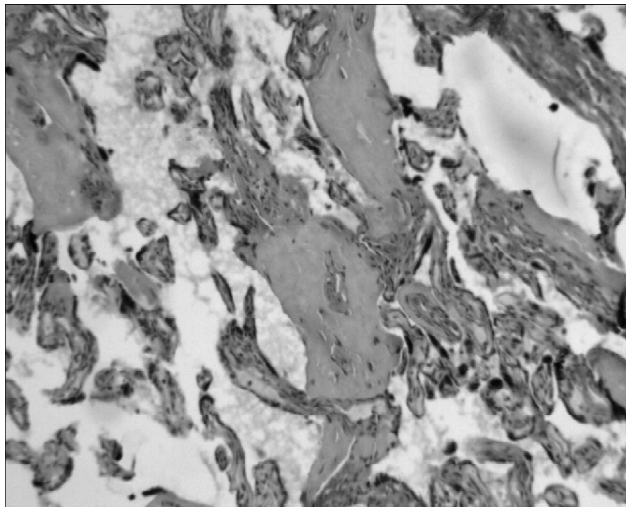
За даними літератури, в основі антенатальної втрати плоду є формування плацентарної дисфункції (недостатності) в наслідок порушення компенсаторно-приспосувальних механізмів на клітинному, субклітинному і тканинному рівнях, які тісно пов'язані зі змінами мікроциркуляції та гемодинаміки гестаційного органу [Демченко и др., 2007]. Описано вплив інфекційних, гормональних, соматичних і генетичних факторів [Ситнікова та ін., 2008]. Відомо про розвиток структурно-функціональних змін в плаценті під впливом ксенобіотиків, в основі яких лежить дисбаланс мікроелементного обміну в організмі жінки, що викликає судинні та гормональні порушення фетоплацентарного комплексу.

У працях останніх років доведено взаємозв'язок між розвитком плацентарної дисфункції та антенатальної

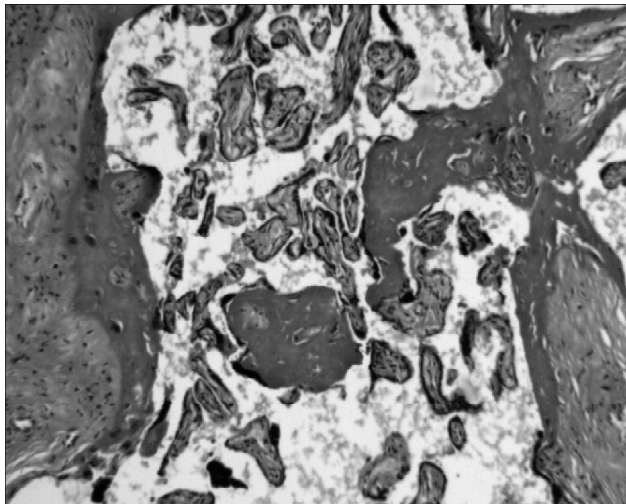
загибелі плоду. Плацентарна дисфункція може бути як причиною, так і наслідком антенатальної втрати плоду.

Функціональні і структурні зміни в тканинах плаценти, як гестаційному органі, пов'язані з цілою низкою процесів, що відбуваються в організмі матері і плоду починаючи з раннього періоду ембріогенезу [Запорожан, 2008].

Еволюційно-функціональні зміни у плаценті жінок з неускладненим перебігом гестаційних процесів, що обумовлені компенсаторно-адаптаційними механізмами фето-плацентарного комплексу, проявляються ознаками "старіння" плаценти, тобто наявністю осередків звапніння [Кудрин, 2000]. Відкладання похідних кальцію в тканинах плацент має принципове значення з



**Рис. 1.** Плацента жінки з хронічною гіпоксією плода тяжкого ступеня. Термін вагітності 38-39 тиж. Фіброз стромы ворсин. Забарвлення за Ван Гізон. Ок.х15. Об.х8.

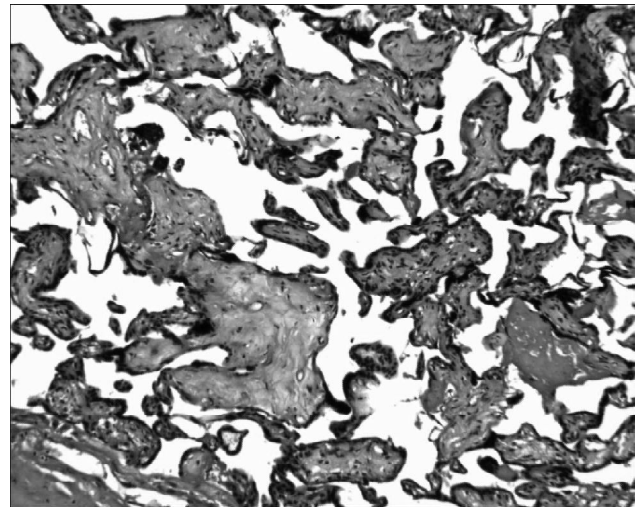


**Рис. 2.** Плацента жінки з хронічною гіпоксією плода тяжкого ступеня. Термін вагітності 39-40 тиж. Фібриноїд у міжворсинчастому просторі та навколо ворсин з дистрофічно зміненою стромою. Гематоксилін-еозин. Ок.х15. Об.х8.

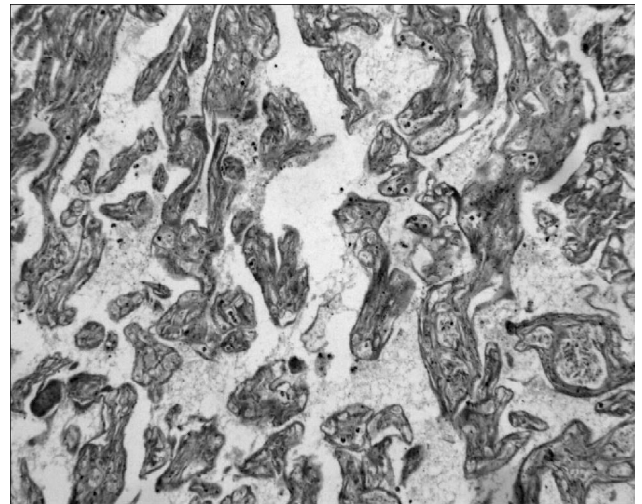
позицій оцінки метаболічних процесів у фето-плацентарному комплексі, так як кальцій безпосередньо є четвертим плазмовим фактором згортання крові, антагоністом магнію - елемента, що приймає участь в обмінних процесах сполучної тканини та функціонуванні ендотелію судин. Порушення стану гомеостазу кальцію і магнію може бути причиною судинної дистонії організму матері та фето-плацентарного комплексу і призводити до антенатальної втрати плоду. Виходячи з вище сказаного, метою роботи було вивчення характеріологічних особливостей плацент жінок з антенатальною загибеллю плоду.

#### Матеріали та методи

Досліджено 62 плаценти при антенатальній загибелі плоду. Вивчення плаценти проводилося за мето-



**Рис. 3.** Плацента жінки з хронічною гіпоксією плода тяжкого ступеня. Термін вагітності 39-40 тиж. Скупчення солей кальцію у синцитії ворсин. Забарвлення гематоксилін-еозин. Ок.х15. Об.х8.



**Рис. 4.** Плацента жінки з хронічною гіпоксією плода тяжкого ступеня. Термін вагітності 39-40 тиж. Дифузно розташовані ШИК-позитивні речовини у стромі термінальних ворсин. ШИК-реакція. Ок.х15. Об.х8.

дикою А.П.Милованова та А.І.Брусиловського, запропонованої у 1986 році.

Визначали цілісність тканини плаценти, стан материнської та плодової поверхні, масу, об'єм плаценти. Обраховували плацентарно-плодовий коефіцієнт.

Для дослідження брали шматочки розміром 1,8x0,8 см з центральної, парацентральної та периферичної частин. Матеріал обробляли за загальноприйнятою методикою. Зрізи товщиною 5-7 мкм забарвлювали гематоксиліном і еозином. Для гістохімічного дослідження застосовували забарвлення: а) виявлення ДНК за Фельгеном - реактивом Шиффа; б) глікопротеїни - за допомогою ШИК-реакції за А.Л.Шабадашем; в) кислі ГАГ - за Стідменом. Ступінь інтенсивності гістохімічних реакцій оцінювали візуально і результати порівнювали з контрольною групою.



### Результати. Обговорення

При макроскопічному дослідженні плацент встановлено, що у 36 (58,1%) випадках плаценти були овальної форми, у 12 (19,4%) - кулястої, у 8 (12,9%) - неправильної, у 6 (9,7%) - із додатковими частками. Центральне прикріплення пуповини відзначено у 42 (67,7%) спостереженнях, оболонкове - у 15 (24,2%), ексцентричне - у 5 (8,1%). Пуповина містила 3 судини. Магістральний тип кровопостачання виявлено у 47 (75,8%) плацентах, змішаний - у 12 (19,4%), дифузний - у 3 (4,8%). набряк вартонових драглів спостерігався у 59 (95,2%) випадках з крововиливами у них у 37 (59,7%). Плодові оболонки були напівпрозорі, гладкі, блискучі і у 26 (41,9%) випадках мали зеленуватий колір. Плодова поверхня плаценти була сіро-рожевого кольору, гладкою, блискучою, у 49 (79,0%) випадках - зеленуватого кольору, імбібована меконієм. Материнська поверхня була сіро-червоного кольору з переважно дрібними котиледонами, згустками крові темно-червоного кольору, з утворенням фасеток у 54 (87,1%) випадках. Згустки крові, інфаркти, ретроплацентарні гематоми визначалися у 44 (71,0%) випадках. Ретроплацентарні гематоми розташовувалися у плаценті на материнській поверхні у вигляді згустків крові темно-червоного кольору різного розміру.

На розрізі тканина плаценти була з нерівномірним кровонаповненням, пухка. У плодів чоловічої статі середня маса плацент склала  $412,3 \pm 24,7$  г, об'єм -  $409,7 \pm 24,6$  куб. см, ППК - 0,13; жіночої -  $407,9 \pm 24,5$  г.;  $403,5 \pm 24,2$  куб.см; ППК-0,13, відповідно.

При мікроскопічному дослідженні плацент у 62 (100%) випадках діагностовано гемоциркуляторні розлади, які проявлялися гіперемією капілярів термінальних ворсин, стазами та осередковими дрібними крововиливами у децидуальну пластинку. У ворсинчастому хоріоні відмічались множинні дрібні осередки неспецифічних дистрофічних змін термінальних ворсин у вигляді ущільнення строми великих ворсин, набряку ендотелію судин і його проліферації. Аргірофільні волокна ворсин хоріона втрачали чіткість меж, були розмитими.

Міжворсинчастий простір, в якому містилася кров, був розширеним, а вільний від крові - значно звуженим.

У 48 (77,4%) випадках у міжворсинчастому просторі визначались тромби. Термінальні ворсини і капіляри у їх стромі характеризувались гіперплазією з утворенням синцитіокапілярних мембран, незначною кількістю функціонально активних синцитіальних вузлів, збереженням по периферії епітелієм, з поодинокими клітинами цитотрофобласта. Строма середніх і великих ворсин пухка, з поодинокими клітинами Кащенко-Гофбауера, великими крововиливами та явищами фіброзу (рис. 1).

У 44 (71,0%) випадках у плацентах виявлено інфаркти, в зоні яких міжворсинчастий простір вміщував кров, яка оточувала комплекси некротизованих ворсин. Епітеліальний покрив у таких ворсин був відсутнім. Іноді у ділянках некрозу визначалися солі кальцію.

В міжворсинчастому просторі і навколо ворсин з дистрофічно зміненою стромою відмічався збільшений вміст фібриногену та у великій кількості - солей кальцію в дистрофічно змінених ворсинах (рис. 2). Строма ворсин у місцях нагромадження солей кальцію забарвлювалася у чорний колір.

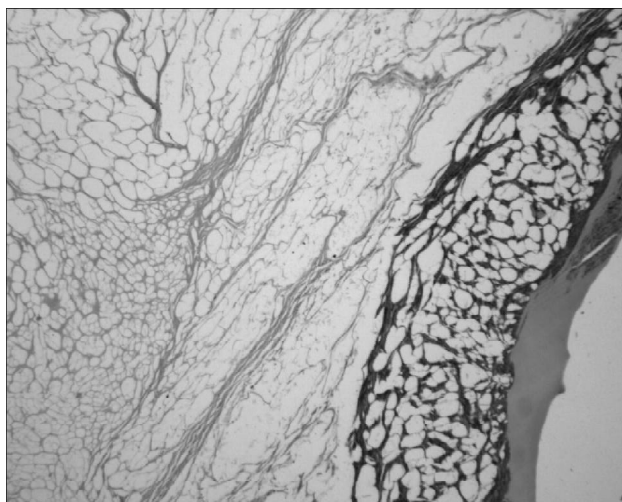
При антенатальній загибелі плоду відмічались зміни як у хоріальній, так і у базальній пластинках з крововиливами й осередками петрифікації, огрубінням строми базальної пластини, зменшенням клітинних елементів. У хоріальній пластині виявлялися нерівномірний набряк і фіброз строми. У 38 (61,3%) випадках в базальній пластинці (децидуїт) осередково розташовувалися інфільтрати із лімфоцитів і плазматичних клітин. У децидуальній оболонці великі клітини були дистрофічно змінені, переважали дрібні веретеноподібні клітини, які не містили глибоких ШИК-позитивних речовин.

Строма була інфільтрована у великій кількості клітинними елементами типу малих лімфоцитів. Спостерігались осередкові некрози з широкою зоною коагуляційного фібриноїдного некрозу, яка містила глибки вапна, крововиливи, тромбози судин. Прогресувала дистрофія ворсин і синцитію з вмістом солей кальцію (рис. 3). ШИК-позитивні речовини дифузно рівномірно розподілялись у стромі ворсин (рис. 4).

При дослідженні позаплацентарних оболонок і пуповини виявлено в епітелії амніону ділянки вакуольної дистрофії. Волокна базальної мембрани потовщені, фібробласти поодинокі. Визначалося нагромадження глибоких ШИК-позитивних речовин. Траплялися дрібноосередкові крововиливи в амніон.

У вартонових драглях пуповини ШИК-позитивні речовини розташовувались дифузно в стінках судин у вигляді глибок (рис. 5).

В амніоні плацент спостерігались осередкові дист-



**Рис. 5.** Плацента жінки з хронічною гіпоксією плода тяжкого ступеня. Термін вагітності 39-40 тиж. ШИК-позитивні речовини у вартонових драглях і у стінки судини. ШИК-реакція. Ок.х10. Об.х4.

рофічні зміни епітелію у вигляді вакуольної дистрофії з потовщенням базальної мембрани, гіалінозом і набряком строми із зменшенням вмістом ГАГ.

### Висновки та перспективи подальших розробок

При антенатальній загибелі плоду порушення фун-

кціональної діяльності плацент пов'язане з наявністю виражених гемодинамічних порушень та інволютивно-дистрофічних процесів в органі.

Перспективи подальших досліджень полягають у вивченні взаємозв'язку клінічної характеристики перебігу вагітності, пологів, стану плода і функціонального стану плацент.

### Список літератури

- Демченко О.Б. Исход беременности и родов у больных с нарушениями маточно-плацентарно-плодового кровотока /О.Б.Демченко, О.В.Грищенко, М.А.Катамадзе //Зб. наук. праць. Асоціації акушерів-гінекологів України.- К.: Інтермед, 2007.- С.517-521.
- Запорожан В.М. Генетична медицина / В.М.Запорожан, В.А.Кордюм, Ю.І.Бажора [та ін.]: За ред. В.М.Запорожана.-Одеса: Одес. держ. мед. ун-т, 2008.- 432с.
- Кудрин А.В. Иммунофармакология микроэлементов /А.В.Кудрин, А.В.Скальничий, А.А.Жаворонков [и др.]- Москва: Изд. КМК, 2000. - 537 с.
- Ситнікова В.О. Діагностика перинатального інфікування у вагітних з плацентарною дисфункцією /В.О.Ситнікова, Л.В.Чепрас, В.М.Резніченко //Зб. наук. пр. асоціації акушерів-гінекологів України.- К.: Інтермед, 2008.- С.568-571.

**Никогосян Л.Р.**

### МОРФОЛОГИЧЕСКАЯ ХАРАКТЕРИСТИКА ФЕТОПЛАЦЕНТАРНОГО КОМПЛЕКСА ПРИ АНТЕНАТАЛЬНОЙ ПОТЕРЕ ПЛОДА

**Резюме.** Исследованы 62 плаценты при антенатальной гибели плода. В 58,1% случаях плаценты были овальной формы. Центральное прикрепление пуповины отмечено в 67,7%. Магистральный тип кровоснабжение выявлен в 75,8% плацентах. Отек вартоновского студня наблюдался в 95,2% случаях. В 100% случаях диагностированы гемоциркуляторные нарушения. В 77,4% случаях в межворсинчатом пространстве определялись тромбы. В 71,0% случаях в плацентах выявлены инфаркты. В 61,3% случаях в базальной пластинке располагались инфильтраты из лимфоцитов и плазматических клеток. В децидуальной оболочке большие клетки были дистрофически изменены, преобладали мелкие веретенообразные клетки. Наблюдались очаговые некрозы с широкой зоной коагуляционного фибриноидного некроза. В эпителии амниона выявлены участки вакуольной дистрофии. При антенатальной гибели плода нарушения функциональной деятельности плацент связано с наличием выраженных гемодинамических нарушений и инволютивно-дистрофических процессов в органе.

**Ключевые слова:** морфология плаценты, антенатальная гибель плода.

**Nikogosyan L.R.**

### MORPHOLOGICAL DESCRIPTION OF FETOPLACENTAL COMPLEX AT ANTENATAL TO LOSS OF FETUS

**Summary.** The 62 placentas are probed at antenatal death of fetus. In 58,1% cases placentas were oval form. Central attachment of umbilical cord is marked in 67,7%. The main type of the blood supply is exposed in 75,8% placentas. Swollen of Vartonov dragley was observed in 95,2% cases. The violation of blood supply was diagnosed in 100% cases. The blood clots were determined in interpile space in 77,4% cases. Infiltrate attacks are exposed in placentas in 71,0% cases. Infiltrations from lymphocytes and cells plasmatic was disposed in a bazal plate in 61,3% cases. In a decidual shell. Large cells were dystrophic change. Shallow fusiform cells prevailed. There was hearth necrosis with the wide area of coagulative fibrinoidal necrosis. The areas of vaucol dystrophy are exposed in the epithelium of amnion. Violation of functional activity of placentas is related to the presence of the expressed the blood supply violations and involutive-dystrophic processes in an organ at antenatal death of fetus.

Key words: morphology of placenta, antenatal death of fetus.

Стаття надійшла до редакції 15.12.2011 р.

© Габор Г.Г., Боднар Я.Я.

**УДК:** 616.36-002.16-02:616.24-039]-053.31

**Габор Г.Г., Боднар Я.Я.**

ДВНЗ "Тернопільський державний медичний університет імені І.Я.Горбачевського" (майдан Волі, 1, м.Тернопіль, 46001, Україна)

### СТРОМАЛЬНО-ПАРЕНХИМАТОЗНІ ВІДНОСИНИ ПЕЧІНКИ ПРИ ПНЕВМОПАТІЯХ НОВОНАРОДЖЕНИХ

**Резюме.** Проаналізовані особливості стромально-паренхіматозних відносин печінки новонароджених при пневмопатіях новонароджених, які проявляються морфофункціональними змінами гепатоцитів і дисциркуляторними порушеннями залежно від типу хвороби. Найбільший відносний об'єм паренхіми печінки зареєстрований у померлих із синдромом гіалінових мембран легень, а синусоїдів при геморагічно-набряковому синдромі.

**Ключові слова:** печінка, гепатоцит, хвороба гіалінових мембран, пневмопатії новонароджених.

рофічні зміни епітелію у вигляді вакуольної дистрофії з потовщенням базальної мембрани, гіалінозом і набряком строми із зменшеним вмістом ГАГ.

### Висновки та перспективи подальших розробок

При антенатальній загибелі плоду порушення фун-

кціональної діяльності плацент пов'язане з наявністю виражених гемодинамічних порушень та інволютивно-дистрофічних процесів в органі.

Перспективи подальших досліджень полягають у вивченні взаємозв'язку клінічної характеристики перебігу вагітності, пологів, стану плода і функціонального стану плацент.

### Список літератури

- Демченко О.Б. Исход беременности и родов у больных с нарушениями маточно-плацентарно-плодового кровотока /О.Б.Демченко, О.В.Грищенко, М.А.Катамадзе //Зб. наук. праць. Асоціації акушерів-гінекологів України.- К.: Інтермед, 2007.- С.517-521.
- Запорожан В.М. Генетична медицина / В.М.Запорожан, В.А.Кордюм, Ю.І.Бажора [та ін.]: За ред. В.М.Запорожана.-Одеса: Одес. держ. мед. ун-т, 2008.- 432с.
- Кудрин А.В. Иммунофармакология микроэлементов /А.В.Кудрин, А.В.Скальничий, А.А.Жаворонков [и др.]- Москва: Изд. КМК, 2000. - 537 с.
- Ситнікова В.О. Діагностика перинатального інфікування у вагітних з плацентарною дисфункцією /В.О.Ситнікова, Л.В.Чепрас, В.М.Резніченко //Зб. наук. пр. асоціації акушерів-гінекологів України.- К.: Інтермед, 2008.- С.568-571.

**Никогосян Л.Р.**

### МОРФОЛОГИЧЕСКАЯ ХАРАКТЕРИСТИКА ФЕТОПЛАЦЕНТАРНОГО КОМПЛЕКСА ПРИ АНТЕНАТАЛЬНОЙ ПОТЕРЕ ПЛОДА

**Резюме.** Исследованы 62 плаценты при антенатальной гибели плода. В 58,1% случаях плаценты были овальной формы. Центральное прикрепление пуповины отмечено в 67,7%. Магистральный тип кровоснабжение выявлен в 75,8% плацентах. Отек вартоновского студня наблюдался в 95,2% случаях. В 100% случаях диагностированы гемоциркуляторные нарушения. В 77,4% случаях в межворсинчатом пространстве определялись тромбы. В 71,0% случаях в плацентах выявлены инфаркты. В 61,3% случаях в базальной пластинке располагались инфильтраты из лимфоцитов и плазматических клеток. В децидуальной оболочке большие клетки были дистрофически изменены, преобладали мелкие веретенообразные клетки. Наблюдалась очаговая некрозы с широкой зоной коагуляционного фибриноидного некроза. В эпителии амниона выявлены участки вакуольной дистрофии. При антенатальной гибели плода нарушения функциональной деятельности плацент связано с наличием выраженных гемодинамических нарушений и инволютивно-дистрофических процессов в органе.

**Ключевые слова:** морфология плаценты, антенатальная гибель плода.

**Nikogosyan L.R.**

### MORPHOLOGICAL DESCRIPTION OF FETOPLACENTAL COMPLEX AT ANTENATAL TO LOSS OF FETUS

**Summary.** The 62 placentas are probed at antenatal death of fetus. In 58,1% cases placentas were oval form. Central attachment of umbilical cord is marked in 67,7%. The main type of the blood supply is exposed in 75,8% placentas. Swollen of Vartonov dragley was observed in 95,2% cases. The violation of blood supply was diagnosed in 100% cases. The blood clots were determined in interpile space in 77,4% cases. Infiltrate attacks are exposed in placentas in 71,0% cases. Infiltrations from lymphocytes and cells plasmatic was disposed in a bazal plate in 61,3% cases. In a decidual shell. Large cells were dystrophic change. Shallow fusiform cells prevailed. There was hearth necrosis with the wide area of coagulative fibrinoidal necrosis. The areas of vaucol dystrophy are exposed in the epithelium of amnion. Violation of functional activity of placentas is related to the presence of the expressed the blood supply violations and involutive-dystrophic processes in an organ at antenatal death of fetus.

Key words: morphology of placenta, antenatal death of fetus.

Стаття надійшла до редакції 15.12.2011 р.

© Габор Г.Г., Боднар Я.Я.

**УДК:** 616.36-002.16-02:616.24-039]-053.31

**Габор Г.Г., Боднар Я.Я.**

ДВНЗ "Тернопільський державний медичний університет імені І.Я.Горбачевського" (майдан Волі, 1, м.Тернопіль, 46001, Україна)

### СТРОМАЛЬНО-ПАРЕНХИМАТОЗНІ ВІДНОСИНИ ПЕЧІНКИ ПРИ ПНЕВМОПАТІЯХ НОВОНАРОДЖЕНИХ

**Резюме.** Проаналізовані особливості стромально-паренхіматозних відносин печінки новонароджених при пневмопатіях новонароджених, які проявляються морфофункціональними змінами гепатоцитів і дисциркуляторними порушеннями залежно від типу хвороби. Найбільший відносний об'єм паренхіми печінки зареєстрований у померлих із синдромом гіалінових мембран легень, а синусоїдів при геморагічно-набряковому синдромі.

**Ключові слова:** печінка, гепатоцит, хвороба гіалінових мембран, пневмопатії новонароджених.



## Вступ

Незважаючи на прогресивне удосконалення засобів надання медичної допомоги новонародженим пневмопатії залишаються однією із важливих проблем неонатології [Горошко, 2010; Bhandari et al., 2008; Blood-Siegfried, 2009]. В структурі причин ранньої неонатальної смертності вони займають III місце після родової травми, внутрішньоутробної гіпоксії та асфіксії і становлять 16,4%. Одним із критеріїв їх перебігу є поліорганність ушкодження внутрішніх органів гіпоксичним процесом, та мають схильність трансформуватись в хронічні захворювання дитини [Лазебник, Ильченко, 2007]. У наш час найбільш повно вивчені при пневмопатіях новонароджених морфологічні зміни легень, головного мозку, нирок. Однак недостатньо розкриті аспекти ремоделювання печінки на рівні стромально-паренхіматозних відносин [Сорокина и др., 2010].

**Мета дослідження:** з'ясувати особливості стромально-паренхіматозних відносин печінки новонароджених при пневмопатіях новонароджених.

## Матеріали та методи

Предметом дослідження стали фрагменти печінки новонароджених, котрі померли в ранньому неонатальному періоді. Причиною смерті 17 дітей були пневмопатії, серед них у 6 випадках патологоанатомічно були діагностовані полісегментарні ателектази легень, у 5 - хвороба гіалінових мембран, у 6 - геморагічно-набряковий синдром. Групу порівняння склали 6 новонароджених, які померли внаслідок гострих порушень мозкового кровообігу.

Для гістологічного дослідження шматочки легені, а також правої та лівої часток печінки фіксували в 10% розчині забуференого нейтрального формаліну із подальшим виготовленням гістологічних препаратів згідно загальноприйнятих методик. Депарафінізовані препарати забарвлювали гематоксиліном і еозином. Згідно рекомендацій Гуцоло А.А., Кондратьєва Б.Ю.

[1988] і Автанділова Г.Г. [1990] використовували метод крапкового підрахунку для вираховання коефіцієнту стромально-паренхіматозних відносин, відносно об'єму центральних вен, синусоїдів та портальних трактів.

## Результати. Обговорення

Об'єм печінки померлих групи порівняння становив  $149,4 \pm 12,4$  см. Поверхня її гладка із тьмяно-коричневим крапом. При гістологічному дослідженні гістоархітектоніка збережена. Чітко візуалізується балочно-радіарна структура часточок. Цитоплазма гепатоцитів забарвлена еозинофільно, в частині клітин зернистої структури. Ядра гепатоцитів округлої форми, базофільні. Центральні вени помірно повнокровні, синусоїди нерівномірного кровонаповнення. В перипортальних трактах наявні помірно виражені лімфоцитарна інфільтрація і набряк.

Легені новонароджених із хворобами гіалінових мембран повнокровні. Альвеоцити, а також війчастий епітелій окремих бронхіол покриті ацидофільними різної щільності масами.

Об'єм печінки, порівняно з даними контрольних показників, збільшився на 19,9%, передньо-задній розмір правої частки до  $73,2 \pm 3,8$  мм, лівої до  $52,6 \pm 2,4$  мм діаметр просвіту воротньої вени збільшений до  $4,1 \pm 0,3$  мм і середньої печінкової вени до  $2,2 \pm 0,3$  мм.

Відносний об'єм гепатоцитів зростає, що стверджується збільшенням відносного об'єму паренхіми при одночасному зниженні на 25% відношення строми до паренхіми (табл. 1). Зменшення відносного об'єму строми відбувається переважно за рахунок синусоїдів (на 26,8%) і центральних вен (на 22,2%) і в меншій мірі портальних трактів (на 5,3%).

При наявності в померлих полісегментарних ателектазів гістологічно виявляються обширні ділянки безповітряної тканини, із значною кількістю злущених альвеоцитів у просвіті альвеол. Просвіти альвеол і бронхіол переважно представлені химерними щілинами. Строма повнокровна.

Об'єм печінки збільшився порівняно із даними групи контролю на 10,9%, тобто дещо менше, ніж при хворобі гіалінових мембран. Відповідно, незначно збільшилися і лінійні показники печінки. Так передньо-задні розміри правої і лівої часток збільшилися, порівняно з даними групи контролю, лише в 1,1 рази. Статистично недостовірними були також показники

**Таблиця 1.** Морфометричні параметри стромально-паренхіматозних відносин печінки при пневмопатіях новонароджених.

Показник	Групи співставлення			
	Контроль (n=6)	Хвороба гіалінових мембран (n=6)	Полісегментарний ателектаз (n=5)	Геморагічно-набряковий синдром (n=6)
Об'єм печінки, см <sup>3</sup>	$149,4 \pm 12,4$	$178,6 \pm 9,4$	$156,0 \pm 8,6$	$191,9 \pm 9,6^*$
Відносний об'єм паренхіми, %	$73,2 \pm 2,1$	$80,4 \pm 4,4$	$78,6 \pm 3,4$	$68,2 \pm 4,5$
Відносний об'єм центральних вен, %	$12,6 \pm 0,5$	$9,8 \pm 0,4^{**}$	$10,4 \pm 0,3^{**}$	$12,6 \pm 0,4$
Відносний об'єм синусоїдів, %	$12,3 \pm 0,3$	$9,0 \pm 0,2^{***}$	$9,4 \pm 0,3^{***}$	$15,6 \pm 0,8^{**}$
Відносний об'єм портальних трактів, %	$1,9 \pm 0,1$	$1,8 \pm 0,2$	$1,6 \pm 0,1$	$3,6 \pm 0,4^{**}$
Стромально-паренхіматозний індекс	$0,4 \pm 0,01$	$0,3 \pm 0,01^{***}$	$0,3 \pm 0,01^{***}$	$0,5 \pm 0,02^{**}$

**Примітка:** \* -  $p < 0,05$ , \*\* -  $p < 0,01$ , \*\*\* -  $p < 0,001$  по відношенню до контролю.

збільшення просвіту ворітної та середньої печінкової вен.

При геморагічно-набряковому синдромі показник об'єму печінки виявився найбільшим, він збільшився, порівняно із даними групи контролю, на 28,4%. Передньо-задній розмір правої частки зріс до 80,5,2±4,2 мм, лівої до 57,9±3,0, діаметр просвіту воротної вени збільшений до 4,5±0,4 мм і середньої печінкової вени до 2,4±0,3 мм.

Цитоплазма гепатоцитів була гомогенна, часом із дрібними еозинофільними зернами, або вакуолізована, ядра гіперхромні. Просвіти синусоїдів, центральних вен і артерій і вен портального тракту значно розширені, вповнені еритроцитами. Морфометрично це стверджується значним збільшенням їх відносного об'єму і стромально-паренхіматозного індексу.

### Список літератури

- Автандилов Г.Г. Медицинская морфометрия /Г.Г.Автандилов.- М.: Медицина, 1990.- 384с.
- Горошко О.І. Клінічна характеристика і фактори ризику респіраторного дистрес-синдрому у недоношених новонароджених /О.І.Горошко //Перинатология и педиатрия.- 2010.- №3 (43).- С.53-57.
- Гуцол А.А. Практическая морфометрия органов и тканей /А.А.Гуцол, Б.Ю.-Кондратьев.- Томск: Изд-во Томск. ун-та, 1988.- 136с.
- Лазебник Л.Б. Возрастные изменения печени (клинические и морфологические аспекты) /Л.Б.Лазебник, Л.Ю.Ильченко //Клин. геронтол.- 2007.- Т.13, №1.- С.3-8.
- Сорокина И.В. Анализ морфометрических показателей гепатоцитов плодов и новорожденных от матерей с преэклампсией /И.В.Сорокина, Е.С.Проценко, Н.А.Ремнева, С.А.-Шерстюк //Теорет. і експерим. медицина.- 2010.- №3 (48).- С.14-18.
- Bhandari V. Hematologic profile of sepsis in neonates: neutrophil CD64 as a diagnostic marker /V.Bhandari, C.Wang, C.Rinder [et al.] //Pediatr.- 2008.- Vol.121, №1.- P.129-134.
- Blood-Siegfried J. The role of infection and inflammation in sudden infant death syndrome /J. Blood-Siegfried // Immunopharmacol Immunotoxicol.- 2009.- Vol.31, №4.- P.516-523.

**Габор Г.Г., Боднар Я.Я.**

### СТРОМАЛЬНО-ПАРЕНХИМАТОЗНЫЕ ОТНОШЕНИЯ ПЕЧЕНИ ПРИ ПНЕВМОПАТИЯХ НОВОРОЖДЕННЫХ

**Резюме.** Проанализированы особенности стромально-паренхиматозных отношений печени новорожденных при пневмопатиях новорожденных, которые проявляются морфофункциональными изменениями гепатоцитов и дисциркуляторными нарушениями в зависимости от типа болезни. Наибольший относительный объем паренхимы печени зарегистрирован у умерших с синдромом гиалиновых мембран легких, а синусоидов при геморрагически отечном синдроме.

**Ключевые слова:** печень, гепатоцит, болезнь гиалиновых мембран, пневмопатии новорожденных.

**Gabor G.G., Bodnar Ya.Ya.**

### THE STROMAL-PARENCHYMAL LIVER RELATIONS IN NEWBORNS' PNEUMOPATHY

**Summary.** The features of stromal-parenchymal liver relations newborns with newborns' pneumopathy, manifested by morphofunctional changes of hepatocytes and dyscirculatory disorders depending on the type of disease were analysed. The largest relative volume of liver parenchyma is registered in deaths with hyaline membrane syndrome and sinusoid with hemorrhagic- edematous syndrome.

**Key words:** liver, hepatocyte, hyaline membrane syndrome, newborns' pneumopathy.

Стаття надійшла до редакції 15.12.2011 р.

© Попадинець О.Г.

**УДК:** 611.62+591.462+616-001.18+616-007.272

**Попадинець О.Г.**

ДВНЗ "Івано-Франківський національний медичний університет", кафедра гістології, цитології та ембріології (вул. Галицька, 2, м.Івано-Франківськ, 76018, Україна)

## ОСОБЛИВОСТІ СТРУКТУРНИХ ПЕРЕТВОРЕНЬ У СТІНЦІ СЕЧОВОГО МІХУРА ПРИ ГОСТРІЙ ПОВНІЙ ЗАТРИМЦІ ВІДТОКУ СЕЧІ

**Резюме.** При дослідженні морфофункціонального стану судинно-нервово-тканинних елементів стінки сечового міхура та про- та антиоксидантної систем статевозрілих щурів у різні терміни змодельованої інфравезикальної обструкції, яке виконано на 21 щурах-самцях, масою 160-180 г (7 тварин - контрольна група), встановлена динаміка структурно-метабо-

збільшення просвіту ворітної та середньої печінкової вен.

При геморагічно-набряковому синдромі показник об'єму печінки виявився найбільшим, він збільшився, порівняно із даними групи контролю, на 28,4%. Передньо-задній розмір правої частки зріс до 80,5,2±4,2 мм, лівої до 57,9±3,0, діаметр просвіту воротної вени збільшений до 4,5±0,4 мм і середньої печінкової вени до 2,4±0,3 мм.

Цитоплазма гепатоцитів була гомогенна, часом із дрібними еозинофільними зернами, або вакуолізована, ядра гіперхромні. Просвіти синусоїдів, центральних вен і артерій і вен портального тракту значно розширені, вповнені еритроцитами. Морфометрично це стверджується значним збільшенням їх відносного об'єму і стромально-паренхіматозного індексу.

### Список літератури

- Автандилов Г.Г. Медицинская морфометрия /Г.Г.Автандилов.- М.: Медицина, 1990.- 384с.
- Горошко О.І. Клінічна характеристика і фактори ризику респіраторного дистрес-синдрому у недоношених новонароджених /О.І.Горошко //Перинатология и педиатрия.- 2010.- №3 (43).- С.53-57.
- Гуцол А.А. Практическая морфометрия органов и тканей /А.А.Гуцол, Б.Ю.-Кондратьев.- Томск: Изд-во Томск. ун-та, 1988.- 136с.
- Лазебник Л.Б. Возрастные изменения печени (клинические и морфологические аспекты) /Л.Б.Лазебник, Л.Ю.Ильченко //Клин. геронтол.- 2007.- Т.13, №1.- С.3-8.
- Сорокина И.В. Анализ морфометрических показателей гепатоцитов плодов и новорожденных от матерей с преэклампсией /И.В.Сорокина, Е.С.Проценко, Н.А.Ремнева, С.А.-Шерстюк //Теорет. і експерим. медицина.- 2010.- №3 (48).- С.14-18.
- Bhandari V. Hematologic profile of sepsis in neonates: neutrophil CD64 as a diagnostic marker /V.Bhandari, C.Wang, C.Rinder [et al.] //Pediatr.- 2008.- Vol.121, №1.- P.129-134.
- Blood-Siegfried J. The role of infection and inflammation in sudden infant death syndrome /J. Blood-Siegfried // Immunopharmacol Immunotoxicol.- 2009.- Vol.31, №4.- P.516-523.

**Габор Г.Г., Боднар Я.Я.**

### СТРОМАЛЬНО-ПАРЕНХИМАТОЗНЫЕ ОТНОШЕНИЯ ПЕЧЕНИ ПРИ ПНЕВМОПАТИЯХ НОВОРОЖДЕННЫХ

**Резюме.** Проанализированы особенности стромально-паренхиматозных отношений печени новорожденных при пневмопатиях новорожденных, которые проявляются морфофункциональными изменениями гепатоцитов и дисциркуляторными нарушениями в зависимости от типа болезни. Наибольший относительный объем паренхимы печени зарегистрирован у умерших с синдромом гиалиновых мембран легких, а синусоидов при геморрагически отечном синдроме.

**Ключевые слова:** печень, гепатоцит, болезнь гиалиновых мембран, пневмопатии новорожденных.

**Gabor G.G., Bodnar Ya.Ya.**

### THE STROMAL-PARENCHYMAL LIVER RELATIONS IN NEWBORNS' PNEUMOPATHY

**Summary.** The features of stromal-parenchymal liver relations newborns with newborns' pneumopathy, manifested by morphofunctional changes of hepatocytes and dyscirculatory disorders depending on the type of disease were analysed. The largest relative volume of liver parenchyma is registered in deaths with hyaline membrane syndrome and sinusoid with hemorrhagic- edematous syndrome.

**Key words:** liver, hepatocyte, hyaline membrane syndrome, newborns' pneumopathy.

Стаття надійшла до редакції 15.12.2011 р.

© Попадинець О.Г.

**УДК:** 611.62+591.462+616-001.18+616-007.272

**Попадинець О.Г.**

ДВНЗ "Івано-Франківський національний медичний університет", кафедра гістології, цитології та ембріології (вул. Галицька, 2, м.Івано-Франківськ, 76018, Україна)

## ОСОБЛИВОСТІ СТРУКТУРНИХ ПЕРЕТВОРЕНЬ У СТИНЦІ СЕЧОВОГО МІХУРА ПРИ ГОСТРІЙ ПОВНІЙ ЗАТРИМЦІ ВІДТОКУ СЕЧІ

**Резюме.** При дослідженні морфофункціонального стану судинно-нервово-тканинних елементів стінки сечового міхура та про- та антиоксидантної систем статевозрілих щурів у різні терміни змодельованої інфравезикальної обструкції, яке виконано на 21 щурах-самцях, масою 160-180 г (7 тварин - контрольна група), встановлена динаміка структурно-метабо-

лічних перетворень. Через 12 год виражені реактивні зміни із активацією процесів пероксидації, які, поглиблюючись на 1 добу, до 3 доби трансформуються у незворотні деструктивні порушення, що взаємопов'язано та взаємообумовлено із прогресуванням катаболічних реакцій в умовах гістотоксичної гіпоксії.

**Ключові слова:** сечовий міхур, гостра інфравезикальна обструкція.

## Вступ

Одне з центральних місць в урології займає проблема порушень уродинаміки, що зумовлено значною поширеністю і розмаїттям причин (стриктури і клапани сечівника, гіпертрофія сім'яного горбика, склероз і контрактура шийки сечового міхура, гіперпластичні процеси в передміхуровій залозі, які викликають евакуаторну неспроможність сечових шляхів [Возіанов, Люлько, 2002]. Спільним, що об'єднує ці далеко не всі перелічені захворювання, є підвищення уретрального опору, який супроводжується структурно-функціональною перебудовою. Існує залежність між ступенем порушення уродинаміки і активністю піелонефриту, гідронефрозу з розвитком ниркової недостатності [Зайцев та ін., 2003]. Однак, якщо дослідженням сечового міхура при тривалих хронічних обструктивних станах присвячено велику кількість публікацій, проблема гострої повної затримки сечі залишилась без належної уваги, в той час як цей стан виникає досить часто і потребує ургентних втручань.

Тому, метою нашої роботи було прослідкувати на мікро-, ультраструктурному рівнях закономірності розвитку морфологічних змін у стінці сечового міхура при змодельованій гострій повній інфравезикальній обструкції у динаміці (через 12 год, 1 і 3 доби) та дослідити про- і антиоксидантні системи за даних умов.

## Матеріали та методи

Для досягнення поставленої мети було використано 28 білих безпородних статевозрілих щурів-самців масою 160-180 г. Піддослідних тварин розділили на дві групи: експериментальну (21) і контрольну (7). До і після експерименту тварин обох груп утримували в нормальних умовах віварію на повноцінному харчуванні без обмежень у питній воді. Тваринам експериментальної групи внутрішньом'язово у задню кінцівку вводили 2% розчин тіопенталу натрію у дозі 25 мг/кг. В асептичних умовах проводили нижню серединну лапаротомію і шовковою лігатурою перев'язували проксимальну частину уретри (біля основи вентральних і дорсальних часток передміхурової залози). Евтаназію здійснювали шляхом передозування ефірного наркозу. Забір матеріалу проводили через 12 год., 1 і 3 доби після перев'язки. Застосовано тонку ін'єкцію ефірно-хлороформною сумішшю паризької синьої, гістологічні, імуногістохімічний, електронномікроскопічний методи та біохімічне дослідження показників про- і антиоксидантної систем.

## Результати. Обговорення

Через 12 годин в умовах змодельованої непрохідності уретри ін'єкційний судинний малюнок в оболон-

ках стінки сечового міхура практично не відрізняється від контролю. Однак, при дослідженні гістоструктури стінки артеріальної та венозної ланок помітні зміни. Так, у артеріях порушена складчастість внутрішньої еластичної мембрани, на верхівках якої знаходяться світлорожево забарвлені ендотеліоцити із базофільними ядрами, зміщеними апікально. Саркоплазма гладких міоцитів середньої оболонки також просвітлена, ядра слабо візуалізуються. Стінка вен стоншена, місцями з аневризмоподібними вип'ячуваннями. При ультраструктурному дослідженні гемокапілярів спостерігаються хвилясті контури люменальної поверхні ендотеліоцитів. Їх цитоплазма набуває низької електронної щільності, оскільки, складові компоненти ендоплазматичної сітки і апарату Гольджі розширені; мітохондрії округлені, з нечіткими кристами. Під ядерною оболонкою із численними інвагінаціями сконцентровані гранули хроматину. Рельєфність слизової оболонки згладжена в результаті розтягу стінки. Помітне просвітлення цитоплазми уротелію. Субмікроскопічно виявляється його набряк. Так, мембранні органели розширені, розсіяні по цитоплазмі, оточуючи ядро. Ядерна оболонка утворює вп'ячування. У власній пластинці слизової оболонки та підслизовій основі набряк, паравазальне скупчення мастоцитів, лімфоцитів. Пучки гладких міоцитів середньої оболонки розтягнуті. При електронно-мікроскопічному дослідженні їх ядра невеликі, деформовані. Мембрани цистерн і каналців ендоплазматичної сітки фрагментовані. Апарат Гольджі складається із сплосчених пухирців. Мітохондрії невеликі, їх кристи зруйновані. Міофіламенти розміщені компактно. Синаптофізинпозитивні терміналі важко візуалізуються поблизу судин та гладких міоцитів, оскільки втрачають притаманну їм структурованість. У складових інтрамуральних гангліїв теж виявляються набрякові зміни. Біохімічним маркером таких морфологічних процесів у стінці сечового міхура є зростання протеїнового компоненту середньомолекулярних пептидів (СМП280) на 44,7% відносно показника норми, що свідчить про виражений протеоліз білків. Рівень пероксидації ліпідів невисокий, малонової диальдегід (МДА) збільшився на 4,9%, дієнові кон'югати (ДК) - на 1,2%, проте на 61,1% і 11,4% зросли показники антиоксидантного захисту - глутатіонпероксидази (ГП) і глутатіонредуктази (ГР) відповідно.

Через 24 години обтураційного періоду сечовий міхур розтягнений великою кількістю сечі. Ін'єкування його кровоносних судин досить утруднене. Судинний малюнок у оболонках стінки деформований. Немає тієї притаманної в нормі штопороподібної звивистості артерій, вени з численними вип'ячуваннями, подекуди є ділянки руйнування, що супроводжується просяканням

розчину паризької синьої паравазально. Гістоструктура судин різко змінена, виражена деструкція. У просвіті явища стазу, пристінкове розташування нейтрофілів. Спостерігається виражений набряк і вакуолізація ендотеліоцитів, їх десквамація; локальна фрагментація внутрішньої еластичної мембрани. Саркоплазма гладких міоцитів вакуолізована, адвентиція набуває вигляду однорідної гомогенної маси. Субмікроскопічно люменальна поверхня плазмолем ендотеліоцитів утворює множинні вип'ячування. Виражений сладж-синдром. Ядра мають неправильну фестончасту форму, хроматин сконденсований у грудочки. Мембранні структури ендоплазматичної сітки і апарату Гольджі фрагментовані. Різко виражені вакуолізація і набряк мітохондрій, їх матрикс просвітлений, кристи зруйновані. У артеріях і артеріолах внутрішня еластична мембрана гофрована, місцями оголена в зв'язку із десквамацією ендотеліоцитів; у ділянці її дефектів помітні відростки інвагінованих сюди гладких міоцитів середньої оболонки. У цих клітинах, як і у зовнішній оболонці, також виявляються набряково-деструктивні процеси. Рельєф слизової оболонки значно змінений, складчастість згладжена, деформована, спотворена. Перехідний епітелій втратив ознаки морфологічної стратифікації. Уротеліоцити зазнали вакуольно-балонної дистрофії, що супроводжується десквамацією, тому є ділянки, де дефекти досягають базальної мембрани. Такі деструктивні зміни підтверджуються і електронно-мікроскопічними даними. Так, ядра клітин перехідного епітелію набрякли, їх контури нерівні. Мембранні органели розширені, деформовані. Зустрічаються мітохондрії, повністю позбавлені крист. У цитоплазмі численні вакуолі. У власній пластинці слизової оболонки та підслизовій основі вогнищеві крововиливи, лейкоцитарно-макрофагальні інфільтрати, мастоцити із ознаками дегрануляції. Спостерігаються фрагменти волокон, вони набрякли, розміщені хаотично. Сплюснені і дезорганізовані пучки гладких міоцитів середньої оболонки розшаровані набряковою рідиною, крововиливами. Тут виражені запальні інфільтрації. Субмікроскопічно саркоплазма просвітлена. Ядерна оболонка утворює глибокі інвагінації, не має чітко контурованої структури, під нею знаходиться конденсований хроматин. Цистерни ендоплазматичної сітки трансформовані в електронно прозорі вакуолі, подекуди спостерігається їх вогнищевий лізис, вони позбавлені рибосом. Апарат Гольджі редукований і представлений різноформними мембранними структурами, вакуолями в оточенні лізисом. Мітохондрії з гомогенним матриксом та малопомітними кристами, у деяких - тотальний лізис крист і руйнування зовнішньої мембрани. Адвентиційна оболонка просякнута набряково-геморагічним вмістом, виражена запальноклітинна інфільтрація. Візуалізація синаптофізинпозитивних терміналей затруднена, більшість їх дезорганізована, знаходяться в оточенні макрофагів. При електронно-мікроскопічному дослідженні інтрамурального вегетативного сплетення виявляються деструктивні зміни. Так, у нервових

клітинах гангліїв і мантийних гліоцитів ядра пікнотичні, під ядерною оболонкою - конденсація хроматину. Мембранні органели фрагментовані. У цитоплазмі багато лізисом. Виражена дезорганізація мікротрубочок і нейрофіламентів. За біохімічними даними наростає ендогенна інтоксикація. Так, рівень нуклеопротеїнового компонента середньомолекулярних пептидів (СМП254) збільшився на 63,5%, а СМП280 - на 75,2%, тобто прогресує розпад білків. При цьому, активований і антиоксидантний захист - рівень ГП збільшився на 77,8%.

На третю добу експерименту спостерігається різко перерозтягнений сечовий міхур, заповнений мутним вмістом. Ін'єкція інтраорганичних судин викликає значні труднощі. Судинний малюнок фрагментований, множинні вогнища просякання розчином паризької синьої оболонок стінки. Гістоструктура артерій і вен свідчить про виражені деструктивні зміни. Ендотеліоцити із різко просвітленою цитоплазмою і слабо базифільним ядром знаходяться на дезорганізованій, подекуди зруйнованій, внутрішній еластичній мембрані. Помітні великі ділянки відшарування ендотелію. Гладкі міоцити середньої оболонки дезорієнтовані, стоншені. Адвентиція розволоконена. При ультраструктурному дослідженні виявлено гомогенізацію і вакуолізацію цитоплазми клітин ендотелію. Спостерігається деформація їх ядер із місцевим руйнуванням ядерної оболонки і маргінальним розміщенням гранул хроматину. Мітохондрії набрякли, з гомогенним матриксом і деструкцією крист. Мембранні структури ендоплазматичної сітки і апарату Гольджі зруйновані. Виражені явища мікроклазматозу. Зв'язок із базальною мембраною порушений. Вона розволоконена, подекуди зруйнована. Стінка сечового міхура стоншена, дезорганізована. В усіх оболонках множинні крововиливи, фібринозні нашарування. Масивні ділянки десквамації уротелію. Субмікроскопічно у клітинах перехідного епітелію тотальна деструкція органел. Ядра деформовані, їх оболонка із множинними вогнищами лізису. Базальна мембрана зруйнована. Власна пластинка слизової оболонки і підслизова основа густо інфільтровані макрофагами, лейкоцитами. Помітні фрагменти волокон сполучної тканини. Багато світлих спустошених мастоцитів. Стоншені і невпорядковано розміщені пучки гладких міоцитів середньої оболонки знаходяться в оточенні дезорганізованого сполучнотканинного каркасу із вогнищами геморагій. Ультраструктура гладких міоцитів значно порушена. Ядра з множинними інвагінаціями і вп'ячуваннями, під ядерною оболонкою сконденсовані грудочки хроматину. Спостерігається деструкція мембранних органел. У вакуолізованій саркоплазмі прослідковуються дезорієнтовані фрагменти міофіламентів. Деструктивних змін зазнали також і фіброласти. Синаптофізинпозитивні терміналі зруйновані, подекуди розпилені гранули імуногістохімічної реакції. Тут же виявляються макрофаги. Електронно-мікроскопічне дослідження складових інтрамурального сплетення свідчить про руйнування їх ультраструктур. За результатами біохімічного аналізу про-

цесів пероксидації яскраво виражена ендогенна інтоксикація, проявом чого є високий рівень нуклеопротейнового і протейнового компонентів середньомолекулярних пептидів, рівень яких зріс на 112,2% і 116,1% відповідно у порівнянні з нормою. Незначне зростання ГП (на 5,6%) при зниженні на 20,5% рівня ГР свідчить про виснаження і пригнічення антиоксидантної системи.

При гострій повній затримці сечі виникають причинно-наслідкові зміни, які, нашаровуючись одні на одних, посилюють пошкодження. Так, розтяг стінки сечового міхура при неможливості його спорожнення приводить до розладу прохідності кровоносних судин, що зумовлює ішемічну гіпоксію і, відповідно, активацію процесів пероксидації. Це вже викликає гістотоксичну гіпоксію внаслідок зміни фізико-хімічних особливостей клітинних мембран, набрякових змін [Пушкарь і др., 2010]. У результаті порушень інтраорганної гемодинаміки розвивається стресорна реакція, а прямий катехоламіновий вплив посилює скорочення детрузора [Переверзев, 2007], яке є енергозалежним і тому швидко виснажує АТФ, ще більше поглиблюючи гіпоксію. Крім того, потужним агресором є застійна сеча, в якій невпинно зростає концентрація сечовини. Тому дистрофічні зміни уротелію, які спочатку були результатом ішемічно-гіпоксичних процесів, зумовлюються вже і безпосереднім токсичним впливом сечовини, що й призводить до його деструкції із десквамацією. Втрата бар'єрної функції

уротелію прискорює розвиток деструктивно-некротичних змін в усіх структурних компонентах стінки сечового міхура, що ми й спостерігали на 3-тю добу експерименту. Таким чином, якщо при частковому порушенні відтоку сечі у сечовому міхурі відбуваються компенсаторно-приспосувальні явища, які в подальшому все ж таки завершуються декомпенсацією [Вітрук, Романенко, 2008], то при гострій повній затримці сечопуску дуже швидко прогресують катаболічні процеси.

### Висновки та перспективи подальших розробок

1. При гострій повній затримці сечі у стінці сечового міхура уже через 12 годин виявляються виражені реактивні зміни і активація процесів пероксидації.
  2. На першу добу є прояви деструктивних змін і прогресування ендогенної інтоксикації.
  3. На 3 добу виражені деструктивні зміни та вільнорадикальний дисбаланс.
  4. Гостре порушення відтоку сечі викликає різко виражені морфофункціональні зміни і зі збільшенням тривалості інфравезикальної обструкції посилюється їх незворотність.
- Враховуючи таку динаміку розвитку структурних порушень у стінці сечового міхура за даних умов, перспективним є дослідження і пошук оптимальних шляхів і методів надання допомоги, враховуючи акцидентальні ситуації.

### Список літератури

- Вітрук Ю.В. Гістологічні зміни в стінці сечового міхура при хронічній затримці сечі, спричиненій доброякісною гіперплазією передміхурової залози /Ю.В.Вітрук, А.М.Романенко // Урологія. - 2008. - №1-4. - С.47-52.
- Возіанов О.Ф. Урологія /О.Ф.Возіанов, О.В.Люлько.- Дніпропетровськ: РВА "Дніпро-VAL", 2002.- 830с.
- Гипербарическая оксигенация в комплексном лечении интерстициального цистита /Д.Ю.Пушкарь, А.В.Зайцев, А.П.Гавриленко [и др.] // Урология. - 2010. - №1. - С.22-24.
- Зайцев В.І. Порівняльний аналіз взаємозв'язку між клінічними проявами та ступенем міхурово-сечовідного рефлюксу в аспекті оцінки ефективності лікування хворих /В.І.Зайцев, В.О.Пирогов, С.В.Нікітаєв // Вісник наук. досліджень.- 2003.- №2.- С.11-13.
- Переверзев А.С. Диагностические и лечебные аспекты синдрома гиперактивного мочевого пузыря /А.С.Переверзев //Междун. мед. журнал.- 2007.- №2.- С.105-109.

**Попадинец О.Г.**

### ОСОБЕННОСТИ СТРУКТУРНЫХ ПРЕОБРАЗОВАНИЙ В СТЕНКЕ МОЧЕВОГО ПУЗЫРЯ ПРИ ОСТРОЙ ПОЛНОЙ ЗАДЕРЖКЕ ОТТОКА МОЧИ

**Резюме.** При исследовании морфофункционального состояния сосудисто-нервно-тканевых элементов стенки мочевого пузыря, а также про- и антиоксидантной систем половозрелых крыс в разные сроки смоделированной инфравезикальной обструкции, которое проведено на 21 крысах-самцах, массой 160-180 г (7 животных - контрольная группа), выявлена динамика структурно-метаболических преобразований. Через 12 часов выражены реактивные изменения с активацией процессов пероксидации, которые, углубляясь на 1 сутки, к 3 суткам трансформируются в необратимые деструктивные нарушения, что взаимосвязано и взаимообусловлено с прогрессированием катаболических реакций в условиях гистотоксической гипоксии.

**Ключевые слова:** мочевого пузыря, острая инфравезикальная обструкция.

**Popadynets O.G.**

### PECULIARITIES OF THE STRUCTURAL TRANSFORMATIONS IN THE URINARY BLADDER WALL AT THE ACUTE FULL RETENTION OF URINE OUTFLOW

**Summary.** During study of morphofunctional condition of the urinary bladder wall vascular-nervous-tissue elements and pro- and antioxidant systems of the mature rats during different terms of the modeled infravesical obstruction, which was performed at 21 male rats, weight 160-180 g (7 animals constituted control group), the dynamics of structural-metabolic transformations was determined. In 12 hours there were expressed reactive alterations with activation of peroxidation processes, which deepened at the 1st day, up to the 3d day transformed into irreversible destructive disorders that was interconnected and interconditioned with progress of catabolic reactions at histotoxic hypoxia.

**Key words:** urinary bladder, acute infravesical obstruction.

Стаття поступила до редакції 08.12.2011 р.

© Креховська-Лепявко О.М., Гудима А.А., Фурдела М.Я.

УДК: 616.36-008.6-02:616.36-002-099-085.224]-092.9

**Креховська-Лепявко О.М., Гудима А.А., Фурдела М.Я.**

Тернопільський державний медичний університет імені І.Я.Горбачевського кафедри: клінічної імунології, алергології та загального догляду за хворими, екстреної медичної допомоги і медицини катастроф з курсом військової підготовки, патологічної анатомії з секційним курсом та судової медицини (Майдан Волі, 1, м.Тернопіль, 46001, Україна)

## **СТРУКТУРНІ ЗМІНИ ПЕЧІНКИ ЩУРІВ ПРИ ГОСТРОМУ ТЕТРАХЛОРМЕТАНОВОМУ ГЕПАТИТІ ТА ЙОГО КОРЕКЦІЇ L-АРГІНІНОМ ТА L-ОРНІТИНОМ**

**Резюме.** Досліджено вплив поєднаної дії амінокислот L-орнітину та L-аргініну на зміни морфологічної організації печінки щурів з модельованим гострим токсичним гепатитом. Доведена наявність мембраностабілізуючої та регенераторної дії при застосуванні даного комплексу біологічноактивних речовин для корекції токсичного ураження печінки.

**Ключові слова:** печінка, гострий тетрахлорметановий гепатит, L-орнітин, L-аргінін, морфологічні зміни.

### **Вступ**

З метою відновлення функціональної здатності клітин печінки при отруєнні гепатотоксичними ксенобіотиками практикується екзогенне введення препаратів, які володіють гепатопротекторними та антиоксидантними властивостями [Дубовая и др., 1996]. За даними чисельних досліджень, таких речовин є значна кількість, проте жодна з них не володіє комплексним впливом на більшість ланок патогенезу гострого токсичного гепатиту [Мараховский, Рубенс, 2004]. На даний час не існує чіткого алгоритму лікування даної патології та принципів підбору гепатопротекторів, які б ефективно боролися як із печінковими, так і з позапечінковими проявами ураження гепатоцитів. Тому питання пошуку і дослідження нових гепатопротекторних препаратів, на сьогоднішній день, залишається відкритим і актуальним.

Враховуючи той факт, що одними з найменш токсичних речовин, які використовуються для лікування гепатитів є препарати на основі амінокислот, великий інтерес представляє їх подальше вивчення з метою дослідження кардинально нових патофізіологічних ланок впливу на уражені токсинном гепатоцити. Такими амінокислотами є орнітин та аргінін [Лопаткина, Намісників, 2002; Олешук, Дацко, 2007]. На сьогоднішній день механізм гепатопротекторного впливу орнітину на клітини печінки вивчений не достатньо. В той же час, ланки впливу аргініну при лікуванні гепатитів є вивченими ширше, проте їх поєднане застосування продовжує залишатися практично не дослідженим.

Метою цієї роботи було з'ясувати морфологічні зміни в печінці при гострій тетрахлорметановій інтоксикації та за умови поєднаного застосування амінокислот L-аргініну і L-орнітину.

### **Матеріали та методи**

Експеримент проведено на 60 білих нелінійних щурах-самцях масою 180-220 г, яких утримували в умовах віварію на стандартному раціоні. Тварин розподілили на 5 груп (по 12 тварин у кожній): першу групу склали щурі, яким моделювали гострий токсич-

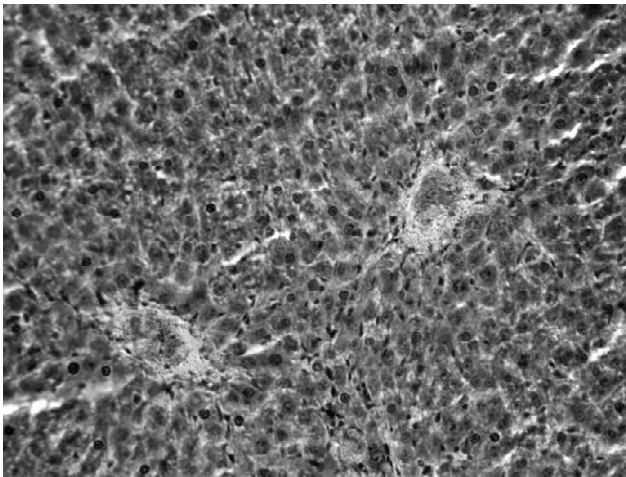
ний гепатит шляхом одноразового внутрішньоочеревинного введення 50% олійного розчину тетрахлорметану в дозі 2 мл/ кг маси тіла тварини [Zhu, Fung, 2000]; друга група щурів отримувала ідентичний об'єм фізіологічного розчину В інших групах через 1 добу після моделювання гепатиту протягом семи днів внутрішньоочеревинно проводили корекцію гострого токсичного гепатиту: у III групі - розчином L-аргініну (500 мг/кг) [Kawabata et al., 1996], у IV - розчином L-орнітину (1000 мг/кг) [Tuncyurek et al., 2006], у V групі комбінували обидва препарати.

Через 7 діб з моменту початку корегувальних заходів під тіопентало-натрієвим знеболенням відповідно до положень "Європейської конвенції щодо захисту хребетних тварин, які використовуються для експериментальних та інших наукових цілей" (Страсбург, 1985), проводили забій щурів. Шматочки печінки фіксували протягом 48 год. у 10% розчині формаліну. На гістологічних зрізах, забарвлених гематоксилином та еозином [Кононский, 1976], вивчили стан структурних компонентів печінки, що дозволяє встановити характер і глибину морфологічних змін [Луппа, 1980; Волкова, Елецкий, 1982].

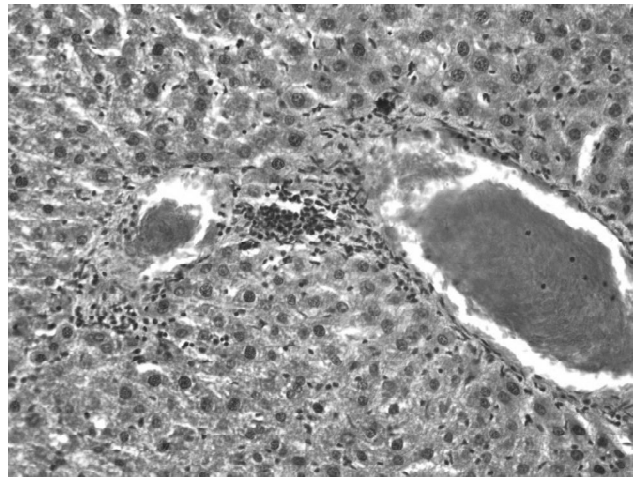
### **Результати. Обговорення**

Екзогенне введення токсину через 7 діб спричиняло значні морфологічні зміни в печінці, що характеризувалися порушенням структурної організації часточок, розвитком дистрофічно-некротичних змін як в центролобулярних так і в периферичних гепатоцитах, гострим розладом кровообігу та явищем внутрішньоопротокового холестазу (рис. 1). Це відповідає класичним уявленням про структурні відхилення та тлі ураження тетрахлорметаном [Олешук, Дацко, 2007].

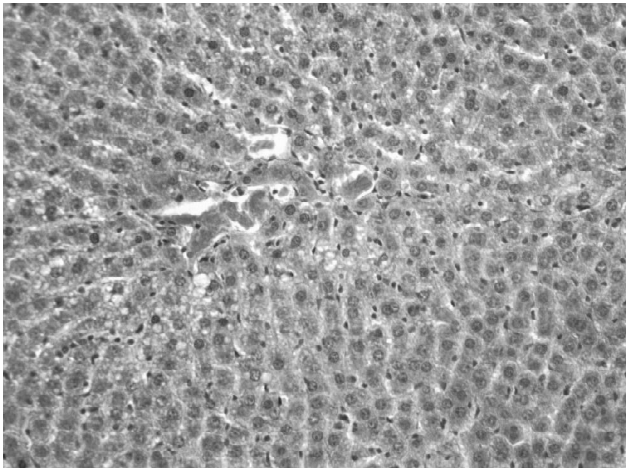
При корекції цього стану L-аргініном (рис. 2) спостерігається відновлення часточково-балкової будови, розширення та повнокрів'я перипортальних трактів, відсутність перипортального набряку зменшення дистрофічно-некротичних змін гепатоцитів, збільшення ознак центролобулярної регенерації та помірне розширення жовчних капілярів. Після застосування L-ор-



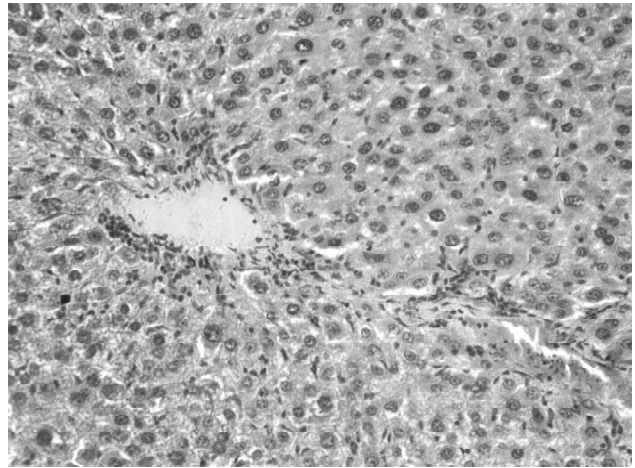
**Рис. 1.** Гістологічна структура печінкової часточки тварини при моделюванні токсичного гепатиту. Гематоксилін-еозин. x180.



**Рис. 2.** Гістологічна структура печінкової часточки тварини при моделюванні токсичного гепатиту та корекції його L-аргініном. Гематоксилін-еозин. x180.



**Рис. 3.** Гістологічна структура печінкової часточки тварини при моделюванні гепатиту та корекції її L-орнітином. Гематоксилін-еозин. x180.



**Рис. 4.** Гістологічна структура печінкової часточки тварини при моделюванні гепатиту та корекції її L-аргініном та L-орнітином. Гематоксилін-еозин. x180.

нітину відмічається більш повне відновлення балкової організації печінкової часточки, зниження деструктивних змін судин, відсутність некрозів центролобулярних гепатоцитів (рис. 3). Поєднане застосування препаратів L-аргініну та L-орнітину приводить до відносного відновлення часточково-балкової організації органу, покращення стану судинного русла, відсутності дистрофічно-некротичних змін центролобулярних та периферичних гепатоцитів. Відмічається посилення регенераторної здатності клітин печінки із паралельним зменшенням явищ внутрішньопотокових та внутрішньоклітинних холестазів (рис. 4).

Ступені вираженості патогенетичних змін клітин печінки в умовах гострого тетрахлорметанового гепатиту та після його корекції L-аргініном та L-орнітином свідчать про те, що кожен з цих біологічно активних чинників здійснює позитивний вплив на уражені ксенобіотиком гепатоцити. Проте, поєднане їх застосування супроводжувалося більш значним гепатопротектор-

ним ефектом. Отримані наукові результати свідчать про те, що обидві амінокислоти, які задіяні в орнітиновому циклі синтезу сечовини забезпечують утилізацію аміаку, тим самим зменшуючи токсичний вплив останнього на гепатоцити та попереджуючи розвиток печінкової енцефалопатії. Крім того, L-орнітин за участі орнітиндекарбоксилази перетворюється в путресцин, на основі якого синтезуються спермідин і спермін, котрі знаходяться в усіх клітинах органів і локалізовані, в основному, у ядрі. Вони входять до складу хроматину і беруть участь у реплікації ДНК, концентрація їх значно збільшується у періоді активного поділу клітин та росту тканин і саме завдяки цьому він проявляє виражений регенераторний ефект. Проте, на думку багатьох вчених [Лопаткина, Намісників, 2002], даний вплив можливий тільки при нормалізації печінкової гемодинаміки, що, в даному випадку можливо завдяки стимуляції синтезу оксиду азоту (NO) в ендотеліоцитах [Ванин, 2000]. Фізіологічна роль останнього полягає в



релаксації гладкої м'язової тканини у складі кровоносних судин, чим і покращується мікроциркуляція та печінковий кровообіг. Зв'язувальною ланкою між орнітиновим циклом та циклом оксиду азоту є амінокислота L-аргінін, яка являється безпосереднім попередником L-орнітину та субстратом для NO-синтази - ферменту, який каталізує синтез оксиду азоту (NO). Внаслідок цього можна припустити, що амінокислоти L-аргінін та L-орнітин являються синергістами, потенціюють дію одна одної, а їх поєднане застосування призводить до найбільш повної нормалізації структурної та функціональної здатності уражених тетрахлорметаном гепатоцитів.

### Висновки та перспективи подальших розробок

1. Корегувальне застосування амінокислоти L-аргініну протягом семи діб на тлі гострого тетрахлорметанового гепатиту супроводжується частковим відновленням часточкової будови, зменшенням дистрофічно-некротичних змін гепатоцитів, збільшенням ознак регенерації та частковим зменшенням внутрішньопротокових холестазів.

2. Введення тваринам з гострим тетрахлорметановим гепатитом L-орнітину протягом семи діб призводить до часткового відновлення балкової структури печінкової часточки, зниження пошкодження судин, зменшення дистрофічно-некротичних змін гепатоцитів та внутрішньопротокових холестазів.

3. Поєднане застосування L-аргініну та L-орнітину в умовах гострого тетрахлорметанового гепатиту викликає найбільш виражений гепатопротекторний ефект, який проявляється відновленням часточково-балкової будови органу, зменшенням розладів кровообігу, зниженням дистрофічно-некротичних змін та посиленням регенераторної активності гепатоцитів, особливо в периферичних ділянках часточки, а також зменшенням вищезгаданих внутрішньопротокових холестазів.

Враховуючи вищевикладене варто відмітити необхідність подальшого дослідження патофізіологічних ланок впливу поєданого застосування L-аргініну та L-орнітину, зокрема, доцільно вивчити зміни процесів синтезу та екскреції жовчі при використанні даного комплексу амінокислот з метою корекції гострого токсичного ураження печінки у щурів.

### Список літератури

- Ванин А.Ф. Оксид азота в биомедицинских исследованиях /А.Ф.Ванин // Вестник РАМН.- 2000.- №4.- С.3-5.
- Волкова О.В. Основы гистологии с гистологической техникой /О.В.Волкова, Ю.К.Елецкий.- М.: Медицина, 1982.- 303с.
- Изменения морфофункционального состояния печени крыс при острой интоксикации тетрахлорметаном и их коррекция антигипоксантами, антиоксидантами и актопротекторами /Т.К.Дубовая, А.Ю.Цибулевский, А.И.Сергеев [и др.] //Эксперим. и клин. фармакол.- 1996.- Т.59, №4.- С.51-54.
- Кононский А.И. Гистохимия /Кононский А.И.- К.: Вища школа, 1976.- 280с.
- Лопаткина Т.Н. L-орнітин-L-аспартат в комплексній терапії порто-системної енцефалопатії /Т.Н.Лопаткина, Є.В.Намісників: Сателітний симпозиум: Захворювання печінки та печінкова енцефалопатія.- 2002.- С.3
- Луппа Х. Основы гистохимии: Пер. с англ. /Х.Луппа.- М.: Мир, 1980.- 343с.
- Мараховский Ю.Х. Гепатопротекторы: потенциальные возможности и ограничения защиты печени /Ю.Х.- Мараховский, Ю.П.Рубенс //Медицина.- 2004.- №1.- С.3-9.
- Олещук О.М. Зміни морфофункціонального стану печінки щурів при гострій інтоксикації тетрахлорметаном на фоні введення L-аргініну та глутаргіну /О.М.Олещук, Т.В.Дацко //Світ мед. та біол.- 2007.- №3.- С.4-28.
- Does Pharmaconutrition with L-Arginine and/or  $\alpha$ -Tocopherol Improve the Gut Barrier in Bile Duct Ligated Rats? /P.Tuncyurek, M.Sarı, O.Firat [et al.] //Eur Surg Res.- 2006.- №38.- P.4-10.
- Kawabata A. Central antinociceptive effect of L-ornithine, a metabolite of L-arginine, in rats and mice /A.Kawabata, K.Iwatsubo, S.Takaya [et al.] // European Journal of Pharmacology.- 1996.- №1.- P.23-31.
- Zhu W. The roles played by crucial free radicals like lipid free radicals, nitric oxide, and enzymes NOS and NADPH in CCl4-induced acute liver injury of mice /W.Zhu, P.C.Fung //Free Radical Biol. Med.- 2000.- №29.- P.870-880.

**Креховская-Лепявко О.Н., Гудыма А.А., Фурдела М.Я.**

### СТРУКТУРНЫЕ ИЗМЕНЕНИЯ ПЕЧЕНИ КРЫС ПРИ ОСТРОМ ТЕТРАХЛОРЕТАНОВОМ ГЕПАТИТЕ И ЕГО КОРРЕКЦИИ L-АРГИНИНОМ И L-ОРНИТИНОМ

**Резюме.** Исследовано влияние сочетанного действия аминокислот L-орнитина и L-аргинина на изменения морфологической организации печени крыс с моделируемым острым токсическим гепатитом. Доказано наличие мембраностабилизирующего и регенераторного действия при применении данного комплекса биологическиактивных веществ для коррекции токсического поражения печени.

**Ключевые слова:** печень, острый тетрахлорметановый гепатит, L-орнитин, L-аргинин, морфологические изменения.

**Krehovska-Lepyavko O.M., Hudyma A.A., Furdela M.Y.**

### STRUCTURAL DEVIATIONS OF RATS' LIVER IN CASE OF ACUTE TETRAHLOREMETAN HEPATITIS AND ITS CORRECTION WITH L-ARGININE AND L-ORNITHINE

**Summary.** The investigation deals with the study of combined effects of L-ornithine and L-arginine amino acids on the morphological changes of rats' liver in case of modulated acute toxic hepatitis. The existence of membrane stabilizing and regenerative effects of these complexes of biologically active substances in toxic liver damage correction were proved.

**Key words:** liver, acute tetrahlormetan hepatitis, L-ornithine, L-arginine, morphological changes.

Стаття поступила до редакції 08.12.2011 р.

© Пархоменко О.В.

УДК: 616.833.24.+616.833.5]-002-031.63-008.6-018-08:615.216/.217:678.048: 612.-086

Пархоменко О.В.

Кафедра гістології та ембріології Національного медичного університету імені О.О.Богомольця (б-р Т.Шевченка, 13/7, м.Київ, 01601, Україна)

## ОСОБЛИВОСТІ СТРУКТУРНИХ ЗМІН НЕЙРОНІВ У СКЛАДІ СПИННОМОЗКОВИХ ВУЗЛІВ ЗА УМОВ МОДЕЛЮВАННЯ КОРІНЦЕВО-СУДИННОГО СИНДРОМУ ТА ЙОГО КОРЕКЦІЇ

**Резюме.** В даній роботі вивчали структурні особливості псевдоуніполярних нейронів спинномозкового вузла, їх відсоткове співвідношення на різних термінах дослідження при моделюванні корінцево-судинного синдрому (КСС) та за умов лікування. Також визначали особливості будови нейронів спинномозкового вузла на ультрамікроскопічному рівні.

**Ключові слова:** корінцево-судинний синдром, спинномозковий вузол.

### Вступ

Серед розповсюджених захворювань периферійної нервової системи досить часто спостерігаються ураження спинномозкових корінців в наслідок травматичного пошкодження хребта. Ця проблема й досі залишається актуальною при вивченні наслідків посттравматичних уражень. Не визначеними залишаються структурні зміни нейронів спинномозкових вузлів за умов пошкодження спинномозкових корінців.

Спинномозкові вузли (СМВ) характеризується морфологічною і функціональною неоднорідністю нейронного складу, клітини відрізняються між собою за розмірами та за структурними особливостями. За даними літератури у складі СМВ розрізняють два типи нейронів: клітини зі світлим перикаріоном та зернистим розподілом тигроїду і з темним перикаріоном та дифузним розподілом тигроїду [Tandrup, 1993].

**Мета роботи:** встановити залежність між морфологічними характеристиками чутливих нейронів та їх функціональними особливостями.

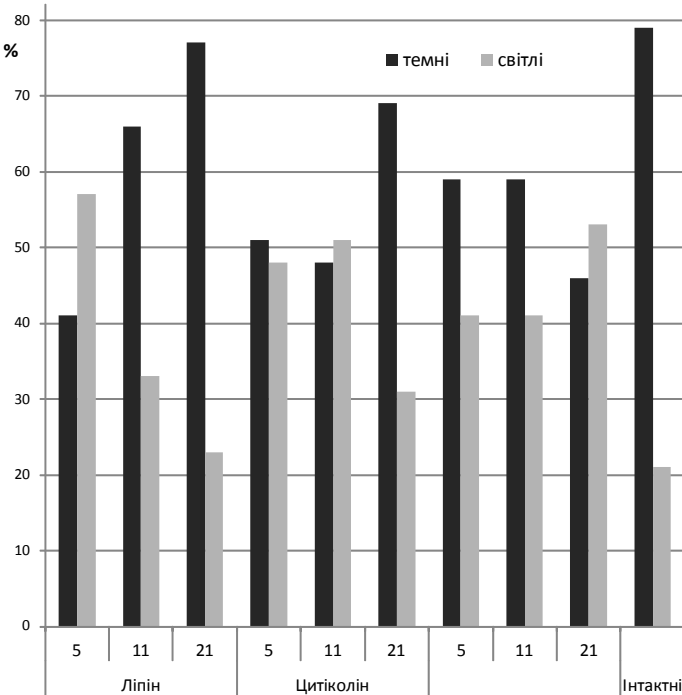
Вважають, що великі нейрони - є сомато-сенсорними, передають інформацію до центральної нервової системи від м'язів. Дендрити цих клітин закінчуються в м'язових веретенах або сухожильних органах Гольджі, а аксони, що входять до спинного мозку, утворюють синапси зі вставними нейронами, а також мотонейронами. Середні за розміром нейрони формують компактні рецептори, іннервують хрящову та кісткову тканини, до них також відноситься частина вісцеро-сенсорних нейронів, що спеціалізуються на передачі термічної та тактильної чутливості. Малі нейрони формують механорецептори, які відповідають за больову й температурну чутливість [Яценко, 1986].

### Матеріали та методи

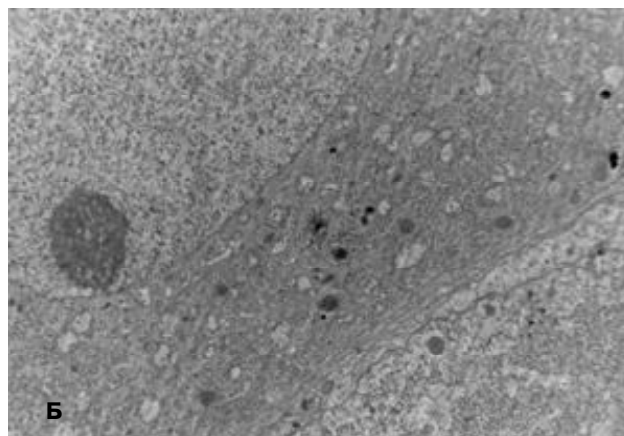
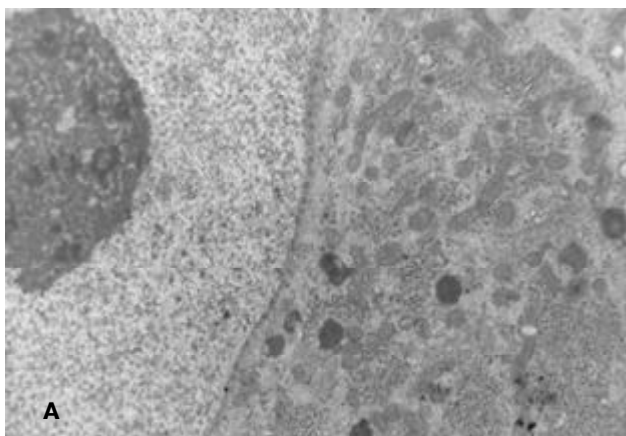
Дослідження проводили на 67 щурах-самцях вагою від 250 до 400 гр. З метою моделювання корінцево-судинного синдрому було виконано оперативне втручання, яке було розроблено і запатентовано [Мельник і др., 2007]. Моделювання КСС проводили шляхом накладання кетгутової лігатури на спинномозковий нерв разом з прилеглою судиною в попереково-

му відділі хребта (L1-L3). Операцію проводили в асептичних умовах під загальною анестезією, на самостійному диханні за допомогою засобів для наркозу та за всіма правилами етики поводження з тваринами.

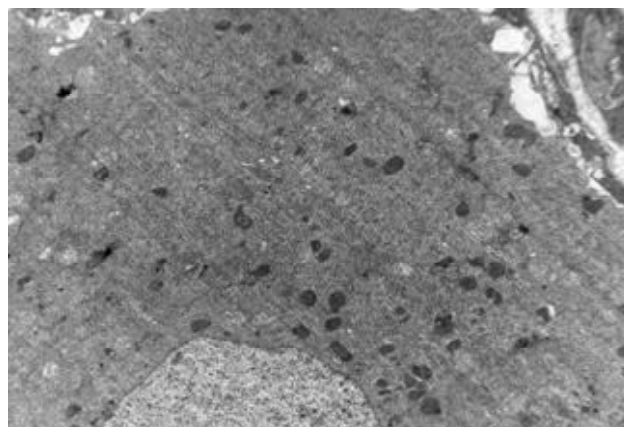
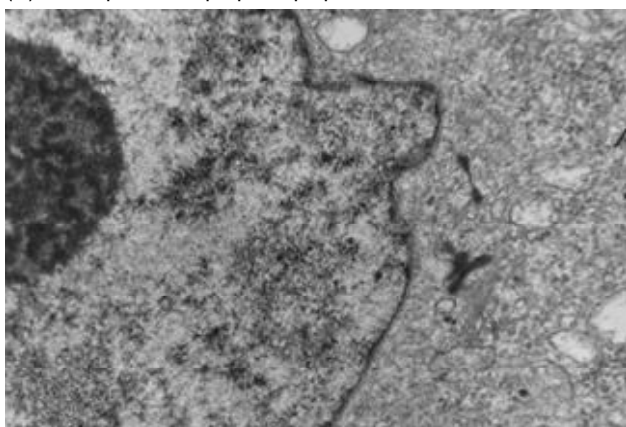
Експериментальні тварини були розділені на 4 групи: 1 група - інтактні тварини; 2 група - контрольна група, тварини, яким моделювали КСС, забір матеріалу здійснювали через 5, 11 та 21 добу з моменту оперативного втручання; 3 група - тварини, яким моделювали КСС і проводили традиційне лікування препаратом "цитіколін" через добу, забір матеріалу здійснювали через 5, 11 та 21 добу з моменту оперативного втручання; 4 група - тварини, яким моделювали КСС і проводилось лікування препаратом групи фосфоаміноліпідів - "ліпін" через добу, забір матеріалу здійсню-



**Рис. 1.** Гістограма відсоткового співвідношення кількості темних та світлих нейронів у складі спинномозкового ганглію на різні терміни дослідження.



**Рис. 2.** Нейрон спинномозкового вузла у щура контрольної групи, якому моделювали КСС через 11 добу (А) та через 21 добу (Б). Електронна мікрофотографія. x10000.



**Рис. 3.** Нейрон спинномозкового вузла щура, якому моделювали КСС та проводили лікування препаратом "цитіколін" через 11 добу. Електронна мікрофотографія. x12000.

**Рис. 4.** Нейрон спинномозкового вузла тварини, якій моделювали КСС та проводили лікування препаратом "ліпін" через 21 добу. x12000.

вали через 5, 11 та 21 добу з моменту оперативного втручання.

Дозування та застосування препарату "цитіколін" було виконано в перерахунку на вагу тіла піддослідних тварин - на щура вагою 400 грамів вводили 5 мг діючої речовини внутрішньом'язово в ділянку сідничного м'яза.

Лікування препаратом "ліпін", який розчиняли в ізотонічному розчині NaCl 0,9%, здійснювали в максимальній допустимій дозі - 30 мг/кг. На щура масою 400 грамів готували стерильний розчин, що містив 12 мг діючої речовини та проводили паравертебральні ін'єкції у ділянку накладеної лігатури.

Забір спинномозкових вузлів проводили у відповідні терміни дослідження, з урахуванням норм проведення експериментальних робіт з тваринами, фіксували у 10% розчині формаліну протягом 7 діб. Після фіксації матеріал заливали у парафінові блоки за загальноприйнятою методикою. Парафінові зрізи, товщиною 4-6 мкм отримували за допомогою роторного автоматичного мікротому HM360 (Carl Zeiss Jena GmbH). Зрізи забарвлювали за класичними методиками: гематоксилін-еозином та толудіновим блакитним.

Одержані гістологічні препарати аналізували на

світловому мікроскопі Olympus BX51 з цифровою камерою C-4040zoom та персональним комп'ютером.

При морфологічному дослідженні спинномозкових вузлів піддослідних тварин вивчали співвідношення темних та світлих нейронів.

Ультрамікроскопічні дослідження нейронів СМВ проводили згідно загальноприйнятих методик електронно-мікроскопічного дослідження нервової тканини [Боголепов, 1976].

### Результати. Обговорення

У піддослідних тварин контрольної групи, яким моделювали КСС, через 5 діб після проведення експерименту спостерігалось зменшення кількості темних клітин у складі СМВ - до 58,8%, у порівнянні з їх кількістю у СМВ інтактних тварин, де цей показник складав 78%, відповідно, кількість світлих клітин у СМВ тварин контрольної групи збільшувалась до 41,2%, на відміну від СМВ тварин 1 групи - 22%.

Через 11 добу показники відсоткового співвідношення темних та світлих клітин у складі СМВ контрольних тварин, яким моделювали КСС, залишаються майже незмінними у порівнянні з цими показниками у

тварин через 5 діб: кількість темних нейронів складає 58,6% та відповідно світлих 41,4%.

Через 21 добу відсоткові показники кількості темних нейронів у складі СМВ контрольних тварин, яким моделювали КСС, зменшувались і склали 46,3%, але кількість світлих клітин підвищувалась до 53,7%.

У СМВ тварин, яким моделювали КСС і проводили традиційне лікування препаратом "цитіколін", через 5 діб спостерігалось зменшення кількості темних клітин у порівнянні з їх кількістю у інтактних тварин - 52,17%, відповідно кількість світлих клітин збільшувалась - 47,82%.

Через 11 добу у СМВ тварин, яким моделювали КСС і проводили традиційне лікування препаратом "цитіколін", кількість темних клітин продовжувала зменшуватись і склала 47,5%, відповідно кількість світлих клітин зросла до показника 52,5%.

Через 21 добу у тварин, яким моделювали КСС і проводили традиційне лікування препаратом "цитіколін", спостерігається значне підвищення кількості темних клітин 68,18%, і, відповідно, зменшення світлих клітин до показника 31,81%, що вказує на нормалізацію клітинного складу у СМВ дослідних щурів.

У СМВ тварин, яким моделювали КСС і проводили лікування препаратом "ліпін", через 5 діб зменшувалась кількість темних клітин в порівнянні з усіма піддослідними групами і складала - 42,95%, відповідно кількість світлих зростала до 57,04%.

Через 11 діб у СМВ щурів, яким моделювали КСС і проводили лікування препаратом "ліпін", кількість темних клітин зростала до 65,85%, відповідно кількість світлих клітин зменшується до 34,14%.

Через 21 добу у СМВ щурів, яким моделювали КСС і проводили лікування препаратом "ліпін", відмічали найвищий показник кількості темних клітин серед усіх піддослідних груп - 76,4% - це, навіть, більше ніж у інтактних тварин, а кількість світлих клітин зменшилась, відповідно, до 23,59%. (рис. 1).

На ультрамікроскопічному рівні спостерігали зміни у складі ядер та цитоплазми нейронів спинномозкових вузлів. У більш ранні терміни дослідження у нейронах СМВ тварин, яким моделювали КСС - контрольна група, визначали розрідження цитоплазми та набряк мітохондрій, збільшення розмірів ядра. Через 21 добу після індукції КСС у складі нейронів визначали підвищення

кількості лізосом, зменшення розмірів ядра (рис. 2).

Після проведення медикаментозної корекції препаратом "цитіколін" спостерігали подібні зміни у складі нейронів СМВ на ранніх термінах дослідження, визначали зміну форми ядер (рис. 3), відновлення нейронів визначали через 21 добу. Після введення препарату "ліпін" ознаки відновлення нейронів визначали ще на ранніх термінах дослідження - через 11 діб (рис. 4).

Отримані результати дослідження визначають зміну відсоткових співвідношень темних та світлих клітин у складі СМВ у контрольній групі тварин та ознаки структурних змін нейронів у всі терміни дослідження. Після проведення медикаментозної корекції КСС препаратом "цитіколін" ознаки відновлення відсоткових співвідношень темних та світлих клітин, а також тіл нейронів визначили тільки через 21 добу після ініціації КСС. Препарат "ліпін" покращував відновлювальні процеси нейронів у складі СМВ вже через 11 добу: наближення співвідношення темних та світлих нейронів та нормалізацію стану цитоплазми та ядра у відповідності до клітин СМВ у інтактних щурів.

### Висновки та перспективи подальших розробок

1. У контрольній групі тварин, яким провели моделювання корінцево-судинного синдрому, у складі спинномозкових вузлів визначили збільшення кількості світлих клітин та ознаки структурних змін нейронів у всі терміни дослідження.

2. Після проведення медикаментозної корекції КСС препаратом "цитіколін" ознаки відновлення відсоткових співвідношень темних та світлих клітин, а також тіл нейронів визначили у пізні терміни дослідження - через 21 добу після ініціації корінцево-судинного синдрому.

3. Препарат "ліпін" мав найкращий відновлювальний ефект за умов моделювання корінцево-судинного синдрому - відновлювальні процеси нейронів у складі спинномозкових вузлів визначили вже через 11 добу.

Перспективи подальших розробок: вивчити структурні зміни нейронів у складі спинномозкового вузла за умов моделювання КСС та проведення медикаментозної корекції у порівнянні препаратами "ліпін" та "ліпофлаван".

### Список літератури

Tandrup T. A method for unbiased and efficient estimation of number and mean volume of specified neuron subtypes in rat dorsal root ganglion / T.Tandrup // J. Comp. Neurol. - 1993. - Vol. 329, №2. - P. 269-276.  
Яценко В.П. Морфология и реактивные

изменения афферентных нейронов сенсорного ганглия в онтогенезе: автореф. дис. докт. мед. наук / В.П. Яценко. - Киев, 1986. - 30с.  
Патент на корисну модель № 27769. Спосіб моделювання корінцево-судинного синдрому поперекового

відділу хребта / Мельник Н.О., Мошеченко Є.Л., Пархоменко О.В., Петренко В.А. - 2007. - 4с.

Боголепов Н.Н. Методы электронно-микроскопического исследования мозга / Боголепов Н.Н. - М.: Мединститут им. И.М. Сеченова, 1976. - 71с.

**Пархоменко О.В.**

### ОСОБЕННОСТИ СТРУКТУРНЫХ ИЗМЕНЕНИЙ НЕЙРОНОВ В СОСТАВЕ СПИНОМОЗГОВЫХ УЗЛОВ ПРИ УСЛОВИИ МОДЕЛИРОВАНИЯ КОРЕШКОВО-СОСУДИСТОГО СИНДРОМА И ЕГО КОРРЕКЦИИ

**Резюме.** В данной работе изучали псевдоуниполярные нейроны спинномозгового узла, их процентное соотношение на разных сроках исследования при моделировании корешково-сосудистого синдрома и при его коррекции. Также определя-

ли особенности строения нейронов спинномозгового узла на ультрамикроскопическом уровне.

**Ключевые слова:** корешково-сосудистый синдром, спинномозговой узел.

**Parhomenko O.V.**

### PECULIARITIES OF STRUCTURAL CHANGES OF NEURONS CONSISTING OF SPINAL GANGLIONS IN THE CASE OF MODELING RADICULAR VASCULAR SYNDROME AND ITS CORRECTION

**Summary.** In the experimental work the pseudounipolar neurons of spinal ganglions, their percentage in the different terms of research in the case of modeling of radicular vascular syndrome (RVS) and its correction were studied. The peculiarities of the structure of neurons of spinal ganglions on submicroscopic level were determined.

**Key words:** radicular vascular syndrome, spinal ganglion.

Стаття поступила до редакції 29.11.2011 р.

© Криницька І.Я., Дацко Т.В.

**УДК:** 616.36-002+616.24+616-008.6+576.31]- 001.5

**Криницька І.Я., Дацко Т.В.**

Державний вищий навчальний заклад "Тернопільський державний медичний університет імені І.Я.Горбачевського" (вул. Руська, 12, м.Тернопіль, 46001, Україна)

## МОРФОЛОГІЧНІ ЗМІНИ ПЕЧІНКИ ТА ЛЕГЕНЬ ЗА УМОВИ ЕКСПЕРИМЕНТАЛЬНОГО ГЕПАТОПУЛЬМОНАЛЬНОГО СИНДРОМУ

**Резюме.** На моделі гепатопульмонального синдрому вивчено морфологічні зміни печінки та легень у щурів. У печінці мікроскопічно встановлено ознаки внутрішньоклітинного холестазу та явища білкової дистрофії в гепатоцитах, проліферація додаткових жовчних протоків та розвиток фіброзу. Морфологічні зміни в легенях проявилися розширенням просвітів судин, підвищенням проникності стінки капілярів, збільшенням кількості тканинних макрофагів та розвитком вогнищового периваскулярного склерозу.

**Ключові слова:** експериментальний гепатопульмональний синдром, морфологічні зміни, печінка, легені.

### Вступ

На сучасному етапі розвитку суспільства проблема патології печінки займає одне з провідних місць [Денисюк, Бичков, 2009]. За оцінками експертів ВООЗ, у світі вірусним гепатитом В інфіковані понад 2 млрд. людей, а щороку первинно заражаються більше ніж 50 млн [Гураль та ін., 2006]. В Україні в етіологічній структурі цирозів печінки на частку вірусів парентеральних гепатитів В, С і D припадає до 90-95%. Захворюваність цирозами протягом 10 років зростає майже в 2 рази, а їх поширеність - на 40% [Андрейчин и др., 2010]. Хронічні захворювання печінки представляють складність не лише в діагностичному плані, але і в лікуванні, що обумовлено провідною роллю печінки в метаболізмі всього організму, її ураження відображається на функції інших органів [Rodriguez-Roisin et al., 2004]. Часто при цирозі печінки зустрічається гіпоксемія, що було названо "Гепатопульмональним синдромом" (ГПС).

Сьогодні під гепатопульмональним синдромом розуміють дефект артеріальної оксигенації, спричинений розширенням внутрішньолегевених судин, що асоційований із захворюванням печінки. Судинний компонент ГПС характеризується дифузною, або локально розширеними легевеними капілярами та, рідше, плевральними та легевеними артеріовенозними сполученнями [Степанов, Залевский, 2007]. Поєднання неспецифічних клінічних критеріїв, асоційованих з недостатністю стандартизації в діагностичних критеріях для визначення ГПС, може зумовити діагностичні помилки. Це також пояснює широкі межі поширеності ГПС. Так, за даними

різних авторів [Ивашкин и др., 2009; Vincent Ho, 2008; Zhang, 2009], ГПС може бути діагностований у 4-32% хворих на цироз печінки та у 15-20% кандидатів на трансплантацію печінки. Існують задокументовані дослідження, що ГПС найчастіше асоціюється з алкогольним або первинним біліарним цирозом печінки [Krowka, Cortese, 1994]. Серед пацієнтів з хронічними вірусними гепатитами без цирозу поширеність ГПС складає біля 10% [Teuber et al., 2002]. Є повідомлення, про наявність цього синдрому у пацієнтів з гострим вірусним гепатитом та ідіопатичною порталною гіпертензією без ознак патології печінки [Babbs et al., 1988; Regev et al., 2001].

Метою даної роботи було встановити особливості морфологічних змін печінки та легень у щурів за умови експериментального гепатопульмонального синдрому.

### Матеріали та методи

Досліди проводили на 28 нелінійних щурах-самцях масою 200-230 г, яких утримували на стандартному раціоні віварію. В процесі моделювання патології 4 тварини загинуло. Модель ГПС була створена шляхом накладання подвійної лігатури на загальний жовчевивідний протік і подальшого його пересічення скальпелем (n=12) [Fallon et al., 1997]. В контрольній групі щурів (n=12) загальний жовчевивідний протік був відділений від тканин, але не пересікався. Післяопераційну рану зашивали пошарово наглухо.

На 31 добу після операції тварин виводили з експерименту під тіопенталовим наркозом і забирали легені

ли особенности строения нейронов спинномозгового узла на ультрамикроскопическом уровне.

**Ключевые слова:** корешково-сосудистый синдром, спинномозговой узел.

**Parhomenko O.V.**

### PECULIARITIES OF STRUCTURAL CHANGES OF NEURONS CONSISTING OF SPINAL GANGLIONS IN THE CASE OF MODELING RADICULAR VASCULAR SYNDROME AND ITS CORRECTION

**Summary.** In the experimental work the pseudounipolar neurons of spinal ganglions, their percentage in the different terms of research in the case of modeling of radicular vascular syndrome (RVS) and its correction were studied. The peculiarities of the structure of neurons of spinal ganglions on submicroscopic level were determined.

**Key words:** radicular vascular syndrome, spinal ganglion.

Стаття поступила до редакції 29.11.2011 р.

© Криницька І.Я., Дацко Т.В.

**УДК:** 616.36-002+616.24+616-008.6+576.31]- 001.5

**Криницька І.Я., Дацко Т.В.**

Державний вищий навчальний заклад "Тернопільський державний медичний університет імені І.Я.Горбачевського" (вул. Руська, 12, м.Тернопіль, 46001, Україна)

## МОРФОЛОГІЧНІ ЗМІНИ ПЕЧІНКИ ТА ЛЕГЕНЬ ЗА УМОВИ ЕКСПЕРИМЕНТАЛЬНОГО ГЕПАТОПУЛЬМОНАЛЬНОГО СИНДРОМУ

**Резюме.** На моделі гепатопульмонального синдрому вивчено морфологічні зміни печінки та легень у щурів. У печінці мікроскопічно встановлено ознаки внутрішньоклітинного холестазу та явища білкової дистрофії в гепатоцитах, проліферація додаткових жовчних протоків та розвиток фіброзу. Морфологічні зміни в легенях проявилися розширенням просвітів судин, підвищенням проникності стінки капілярів, збільшенням кількості тканинних макрофагів та розвитком вогнищового периваскулярного склерозу.

**Ключові слова:** експериментальний гепатопульмональний синдром, морфологічні зміни, печінка, легені.

### Вступ

На сучасному етапі розвитку суспільства проблема патології печінки займає одне з провідних місць [Денисюк, Бичков, 2009]. За оцінками експертів ВООЗ, у світі вірусним гепатитом В інфіковані понад 2 млрд. людей, а щороку первинно заражаються більше ніж 50 млн [Гураль та ін., 2006]. В Україні в етіологічній структурі цирозів печінки на частку вірусів парентеральних гепатитів В, С і D припадає до 90-95%. Захворюваність цирозами протягом 10 років зростає майже в 2 рази, а їх поширеність - на 40% [Андрейчин и др., 2010]. Хронічні захворювання печінки представляють складність не лише в діагностичному плані, але і в лікуванні, що обумовлено провідною роллю печінки в метаболізмі всього організму, її ураження відображається на функції інших органів [Rodriguez-Roisin et al., 2004]. Часто при цирозі печінки зустрічається гіпоксемія, що було названо "Гепатопульмональним синдромом" (ГПС).

Сьогодні під гепатопульмональним синдромом розуміють дефект артеріальної оксигенації, спричинений розширенням внутрішньолегевених судин, що асоційований із захворюванням печінки. Судинний компонент ГПС характеризується дифузною, або локально розширеними легевеними капілярами та, рідше, плевральними та легевеними артеріовенозними сполученнями [Степанов, Залевский, 2007]. Поєднання неспецифічних клінічних критеріїв, асоційованих з недостатністю стандартизації в діагностичних критеріях для визначення ГПС, може зумовити діагностичні помилки. Це також пояснює широкі межі поширеності ГПС. Так, за даними

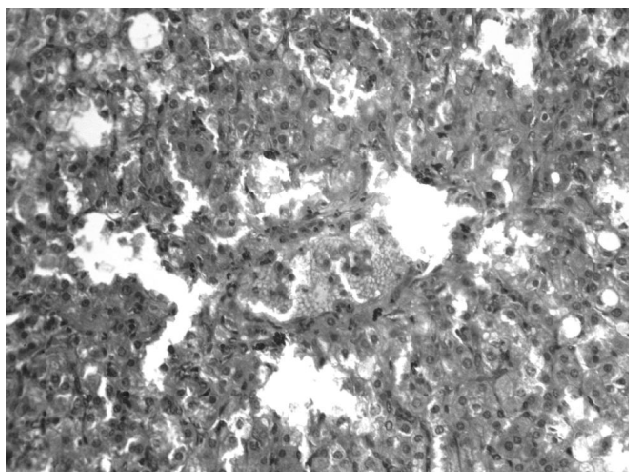
різних авторів [Ивашкин и др., 2009; Vincent Ho, 2008; Zhang, 2009], ГПС може бути діагностований у 4-32% хворих на цироз печінки та у 15-20% кандидатів на трансплантацію печінки. Існують задокументовані дослідження, що ГПС найчастіше асоціюється з алкогольним або первинним біліарним цирозом печінки [Krowka, Cortese, 1994]. Серед пацієнтів з хронічними вірусними гепатитами без цирозу поширеність ГПС складає біля 10% [Teuber et al., 2002]. Є повідомлення, про наявність цього синдрому у пацієнтів з гострим вірусним гепатитом та ідіопатичною порталною гіпертензією без ознак патології печінки [Babbs et al., 1988; Regev et al., 2001].

Метою даної роботи було встановити особливості морфологічних змін печінки та легень у щурів за умови експериментального гепатопульмонального синдрому.

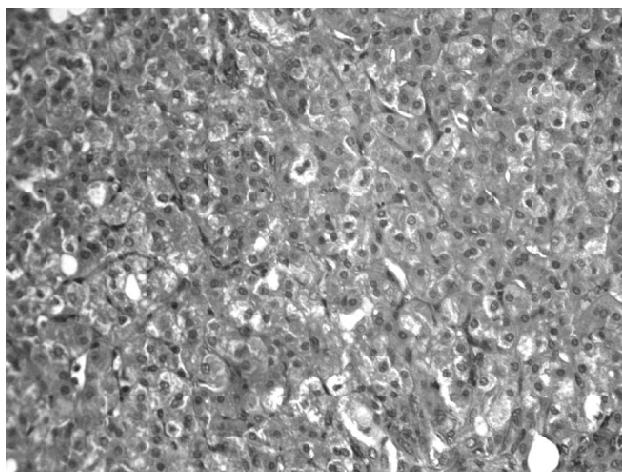
### Матеріали та методи

Досліди проводили на 28 нелінійних щурах-самцях масою 200-230 г, яких утримували на стандартному раціоні віварію. В процесі моделювання патології 4 тварини загинуло. Модель ГПС була створена шляхом накладання подвійної лігатури на загальний жовчевивідний протік і подальшого його пересічення скальпелем (n=12) [Fallon et al., 1997]. В контрольній групі щурів (n=12) загальний жовчевивідний протік був відділений від тканин, але не пересікався. Післяопераційну рану зашивали пошарово наглухо.

На 31 добу після операції тварин виводили з експерименту під тіопенталовим наркозом і забирали легені



**Рис. 1.** Гістологічна структура печінки тварини після перев'язки загального жовчевивідного протоку на 31 день експерименту. Дискомплексація печінкових балок, розлади кровообігу. Гематоксилін-еозин. x200.



**Рис. 2.** Гістологічна структура печінки тварини після перев'язки загального жовчевивідного протоку на 31 день експерименту. Поширені дистрофічні зміни гепатоцитів. Гематоксилін-еозин. x200.

та печінку для морфологічного дослідження.

Для гістологічних досліджень шматочки легень та печінки фіксували в 10% розчині нейтрального формаліну та заливали у парафінові блоки. Готували гістологічні зрізи завтовшки 5-6 мкм та фарбували їх гематоксиліном та еозином.

Всі експерименти на тваринах проводили відповідно до правил Європейської конвенції про гуманне ставлення до лабораторних тварин [European convention ..., 1986] та "Загальних принципів експериментів на тваринах", ухвалених I національним конгресом з біоетики (2003).

### Результати. Обговорення

При гістологічному дослідженні печінки на 31 день експерименту виявлено, що структура печінкової часточки порушувалась за рахунок балкової дисконфлексії (рис. 1). Центральні вени розширювались та були повнокровними. В периваскулярному просторі синусоїди розширювались, проте не містили великої кількості еритроцитів. У клітинах центролобулярних ділянок переважали явища дистрофії та некрозу, що призводило до різкого розширення синусоїдів та центральних вен. Значна кількість збережених гепатоцитів даної ділянки мала ознаки внутрішньоклітинного холестазу, про що свідчить накопичення жовчних пігментів у їх цитоплазмі. В клітинах середньої та верхньої третини часточки також спостерігались явища білкової гіаліново-крапельної та гідропічної дистрофії (рис. 2), про що свідчать характерні зміни цитоплазми. Проте переважна більшість гепатоцитів містили ядра. Балкова структура була збереженою частково, синусоїди не візуалізувались, макрофагальна активність була мінімальною.

Судини портальних трактів були розширеними, проте не містили еритроцитів. Периваскулярні простори без ознак набряку та із незначною лімфо-гістіоцитарною

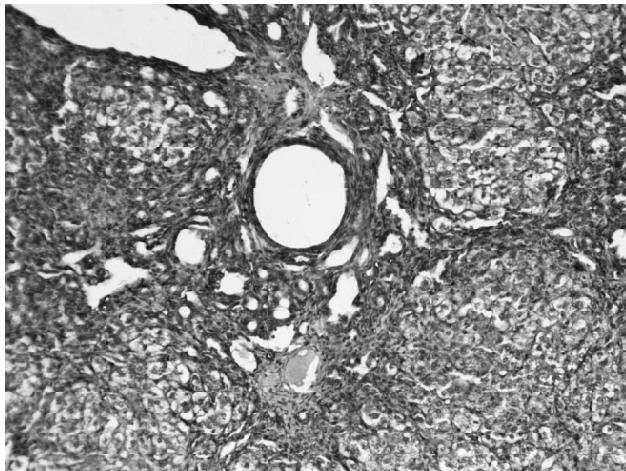
інфільтрацією та вираженими полями склерозу, серед якого виявлялась велика кількість розширених часточкових жовчних протоків без явищ внутрішньопрокового холестазу. В перипортальних полях спостерігалась велика кількість псевдочасточок (рис. 3), оточених добре сформованою сполучною тканиною, гепатоцити яких були із ознаками гіаліново-крапельної дистрофії.

При дослідженні легеневої тканини на 31-й день експерименту у тварин із модельованим вторинним білярним цирозом печінки встановлено, що міжальвеолярні перетинки були значно потовщеними, із збільшеним вмістом колагену, з вираженою лімфо-гістіоцитарною інфільтрацією, набряком і дрібними діapedезними крововиливами. Судини середнього калібру були виповнені еритроцитами, проте периваскулярний набряк на виявлявся (рис. 4). Стінка бронхів змінювалась мало, проте спостерігалась виражена гіпертрофія слизової оболонки, дистрофічно-некротичні зміни вільного епітелію із злущенням його в просвіт. Просвіти альвеол були вільними від ексудату та клітинних елементів і чітко візуалізувались. В перибронхіальних просторах мали місце дистелектази.

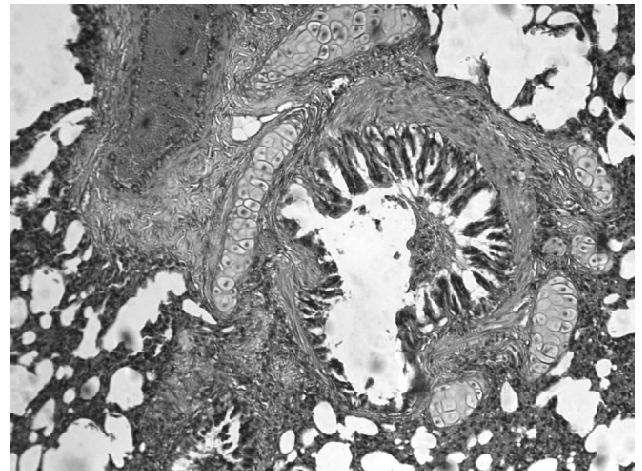
Просвіт судин великого калібру були вільними від еритроцитів. В периваскулярному просторі спостерігався помірний набряк, стромальні елементи при цьому були дещо розволонені зі слабо вираженою лімфо-гістіоцитарною інфільтрацією (рис. 5).

В судинах дрібного калібру спостерігались стази і виражена дилатація (рис. 6), що супроводжувалась дрібними периваскулярними діapedезними крововиливами. Навколо них спостерігався незначний набряк та формування дрібних лімфоцитарних інфільтратів. Подібні результати отримані і в роботах інших авторів. Так, R.Rodriguez-Roizin та M.Krowka спостерігали значне розширення легеневих прекапілярів і капілярів до 100 мкм в діаметрі, разом з абсолютним збільшенням роз-

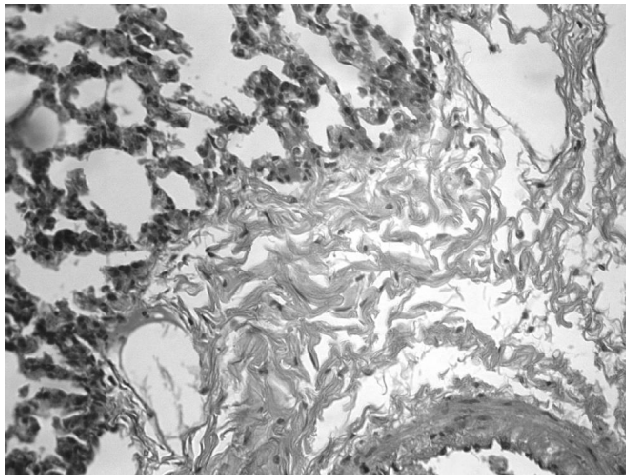




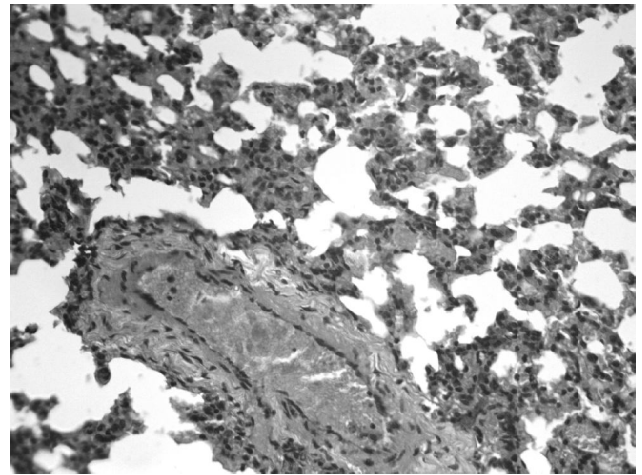
**Рис. 3.** Гістологічна структура печінки тварини після перев'язки загального жовчевивідного протоку на 31 день експерименту. Формування множинних псевдоцисточок. Гематоксилін-еозин. x100.



**Рис. 4.** Гістологічна структура легеневої тканини тварини після перев'язки загального жовчевивідного протоку на 31 день експерименту. Ділянки гіпертрофії слизової оболонки внутрішньолегеневого бронха та осередки дистрофії епітелію з вогнищами десквамації. Гематоксилін-еозин. x200.



**Рис. 5.** Гістологічна структура легеневої тканини тварини після перев'язки загального жовчевивідного протоку на 31 день експерименту. Периваскулярний набряк з розволокненням сполучнотканинних структур. Гематоксилін-еозин. x200.



**Рис. 6.** Гістологічна структура легеневої тканини тварини після перев'язки загального жовчевивідного протоку на 31 день експерименту. Дилатація і повнокров'я судин, явища стазу, діapedезні крововиливи. Гематоксилін-еозин. x200.

ширених судин на 28-й день після перев'язки загального жовчевивідного протоку у щурів [Rodriguez-Roizin et al., 2008].

У стінці дрібних бронхіол спостерігалось потовщення слизової оболонки за рахунок дистрофічно-некротичних змін епітелію та злуцнення його у просвіт бронхіол. У перибронхіолярних полях спостерігали помірну лімфогістіоцитарну інфільтрацію. В оточуючій легеневої тканині мали місце дистелектази. Особливо в нижніх відділах легень в периваскулярних просторах, в ділянках найбільших еритродіapedезів, зустрічалась масивна лімфо-гістіоцитарна інфільтрація, яка потенціювала розвиток склеротичних змін в легеневої тканині. Серед сформованих фіброзних волокон виявлялась велика кількість гемосидерофагів. Таким чином формувався периваскулярний склероз.

### Висновки та перспективи подальших розробок

Отже, у щурів з модельованим гепатопульмональним синдромом шляхом перев'язування загального жовчевивідного протоку, в печінці спостерігались ознаки внутрішньоклітинного холестазу та явища білкової дистрофії в гепатоцитах, проліферація додаткових жовчних проток та розвиток фіброзу. Морфологічні зміни в легенях проявились розширенням просвітів судин, підвищенням проникності стінки капілярів, збільшенням кількості тканинних макрофагів та розвитком вогнищового периваскулярного склерозу. Ймовірно, що вище-вказані патоморфологічні зміни в легенях є структурною основою гепатопульмонального синдрому із порушенням легеневого кровотоку, порушенням співвідношення вентиляції та перфузії і розвитком артеріальної гіпоксемії.



Подальші дослідження морфометричних параметрів мікроциркуляторного русла легень дозволять глибше розкрити механізми розвитку артеріальної гіпоксемії за умови гепатопульмонального синдрому.

### Список літератури

- Вірусні гепатити і рак печінки /[Андрейчин М.А., Дрижак В.І., Рябокоч О.В., Копча В.С.] - ТДМУ: Укрмед-книга, 2010. - 187с.
- Гураль А.Л., Сучасний стан проблеми вірусних гепатитів в Україні /А.Л. - Гураль, В.Р.Шагінян, Т.А.Сергеева //Сімейна медицина. - 2006. - №1. - С.14-16.
- Денисюк Я.С. Сучасні погляди на проблему алкогольної хвороби печінки (етіологія, патогенетичні механізми, клінічні прояви, принципи діагностики) /Я.С.Денисюк, М.А.Бичков //Гепатологія. - 2009. - №4. - С.4-15.
- Ивашкин В.Т. Гепатопульмональный синдром /В.Т.Ивашкин, М.А.Морозова, М.В.Маевская //Трансплантология. - 2009. - №2. - С.5-8.
- Степанов Ю.М. Легалон в терапии хронических заболеваний печени /Ю.М.Степанов, В.И.Залевский //Сучасна гастроентерологія. - 2007. - №6 (38). - С.14-21.
- Babbs E. Non-cirrhotic portal hypertension with hypoxemia /E.Babbs, T.W.Warnes, N.Y.Haboubu //Gut. - 1988. - Vol.29. - P.129-131.
- Common bile duct ligation in the rat: a model of intrapulmonary vasodilatation and hepatopulmonary syndrome /M.B.Fallon, G.A.Abrams, J.W.McGrath [et al.] //Am. J. Physiol. - 1997. - Vol.272. - P.779-784.
- European convention for the protection of vertebrate animals used for experimental and other scientific purposes. - Council of Europe. Strasbourg. - 1986. - №123. - 52p.
- Ho Vincent Current concepts in the management of hepatopulmonary syndrome /Vincent Ho //Vascular Health and Risk Management. - 2008. - Vol.4(5). - P.1035-1041.
- Krowka M.J. Hepatopulmonary syndrome: Current concepts in diagnostic and therapeutic considerations /M.J.Krowka, D.A.Cortese //Chest. - 1994. - Vol.105. - P.1528-1537.
- Pulmonary dysfunction in non-cirrhotic patients with chronic viral hepatitis /G.Teuber, C.Teupe, C.F.Dietrich [et al.] //Eur. J. Intern. Med. - 2002. - Vol.13. - P.311-318.
- Pulmonary-Hepatic vascular Disorders (PHD) /R.Rodriguez-Roisin, M.J.Krowka, Ph.Herve [et al.] //Eur. Respir. J. - 2004. - Vol.24. - P.861-880.
- Rodriguez-Roisin R. Hepatopulmonary Syndrome - A Liver-induced Lung Vascular Disorder /R.Rodriguez-Roisin, M.Krowka //New England Journal of Medicine. - 2008. - Vol.358. - P.2378-2387.
- Transient hepatopulmonary syndrome in a patient with acute hepatitis A /A.Regev, M.Yeshurun, M.Rodriguez [et al.] //J. Viral. Hep. - 2001. - Vol.8. - P.83-86.
- Zhang J. Attenuation of Experimental Hepatopulmonary syndrome in endothelin B receptor-deficient rats /J.Zhang //J. Physiol. Gastrointest. Liver Physiol. - 2009. - Vol.296 (4). - P.704-708.

**Креницкая И. Я., Дацко Т.В.**

### МОРФОЛОГИЧЕСКИЕ ИЗМЕНЕНИЯ ПЕЧЕНИ И ЛЕГКИХ В УСЛОВИЯХ ЭКСПЕРИМЕНТАЛЬНОГО ГЕПАТОПУЛЬМОНАЛЬНОГО СИНДРОМА

**Резюме.** На модели гепатопульмонального синдрома изучены морфологические изменения печени и легких у крыс. В печени микроскопически установлены признаки внутриклеточного холестаза и явления белковой дистрофии в гепатоцитах, пролиферация дополнительных желчных протоков и развитие фиброза. Морфологические изменения в легких проявились расширением просветов сосудов, повышением проницаемости стенки капилляров, увеличением количества тканевых макрофагов и развитием очагового периваскулярного склероза.

**Ключевые слова:** экспериментальный гепатопульмональный синдром, морфологические изменения, печень, легкие.

**Krynytska I.Y., Datsko T.V.**

### MORPHOLOGICAL FEATURES OF LIVER AND LUNGS IN EXPERIMENTAL HEPATOPULMONARY SYNDROME

**Summary.** Experimentally on a model of hepatopulmonary syndrome in rats, the morphological features of the liver and lungs were studied. In liver they revealed the signs of intracellular cholestasis and protein dystrophy in the hepatocytes, proliferation of bile ducts and development of fibrosis. In lungs they revealed the dilatation of the pulmonary vessels, increased permeability of pulmonary capillaries, accumulation of tissue macrophages and the development of focal perivascular sclerosis.

**Key words:** experimental hepatopulmonary syndrome, morphological features, liver, lungs.

Стаття поступила до редакції 21.11.2011 р.

© Булько І.В., Гумінський Ю.Й.

**УДК:** 616-001.16+616.155.32+616-092.9

**Булько І.В., Гумінський Ю.Й.**

Кафедра анатомії людини, Вінницький національний медичний університет імені М.І.Пирогова (вул. Пирогова, м. Вінниця, 56, 21018, Україна)

### АНАЛІЗ ПОПУЛЯЦІЇ ЛІМФОЦИТІВ БІЛОЇ ПУЛЬПИ СЕЛЕЗИНКИ В ПІЗНІХ СТАДІЯХ ОПІКОВОЇ ХВОРОБИ ПІСЛЯ ФАРМАКОЛОГІЧНОЇ КОРЕКЦІЇ

**Резюме.** Представлені ультраструктурні морфометричні дані розподілу лімфоцитів білої пульпи селезінки на пізніх стадіях опікової хвороби після фармакологічної корекції лактопротейном з сорбітолом та HAES-LX. Лікарські препарати мають певні особливості впливу на розподіл і функціональну активність лімфоцитів селезінки. Є підстави вважати, що зміна спрямованого диференціювання й активації лімфоцитів селезінки відображає потенційну готовність системи імунітету реагувати на інтенсивну терапію плазмозамінними лікарськими препаратами.

**Ключові слова:** лімфоцити, селезінка, опікова хвороба, фармакологічна корекція.

Подальші дослідження морфометричних параметрів мікроциркуляторного русла легень дозволять глибше розкрити механізми розвитку артеріальної гіпоксемії за умови гепатопульмонального синдрому.

### Список літератури

- Вірусні гепатити і рак печінки /[Андрейчин М.А., Дрижак В.І., Рябокоч О.В., Копча В.С.] - ТДМУ: Укрмед-книга, 2010. - 187с.
- Гураль А.Л., Сучасний стан проблеми вірусних гепатитів в Україні /А.Л. - Гураль, В.Р.Шагінян, Т.А.Сергеева //Сімейна медицина. - 2006. - №1. - С.14-16.
- Денисюк Я.С. Сучасні погляди на проблему алкогольної хвороби печінки (етіологія, патогенетичні механізми, клінічні прояви, принципи діагностики) /Я.С.Денисюк, М.А.Бичков //Гепатологія. - 2009. - №4. - С.4-15.
- Ивашкин В.Т. Гепатопульмональный синдром /В.Т.Ивашкин, М.А.Морозова, М.В.Маевская //Трансплантология. - 2009. - №2. - С.5-8.
- Степанов Ю.М. Легалон в терапии хронических заболеваний печени /Ю.М.Степанов, В.И.Залевский //Сучасна гастроентерологія. - 2007. - №6 (38). - С.14-21.
- Babbs E. Non-cirrhotic portal hypertension with hypoxemia /E. Babbs, T.W. Warnes, N.Y. Haboubu //Gut. - 1988. - Vol.29. - P.129-131.
- Common bile duct ligation in the rat: a model of intrapulmonary vasodilatation and hepatopulmonary syndrome /M.B. Fallon, G.A. Abrams, J.W. McGrath [et al.] //Am. J. Physiol. - 1997. - Vol.272. - P.779-784.
- European convention for the protection of vertebrate animals used for experimental and other scientific purposes. - Council of Europe. Strasbourg. - 1986. - №123. - 52p.
- Ho Vincent Current concepts in the management of hepatopulmonary syndrome /Vincent Ho //Vascular Health and Risk Management. - 2008. - Vol.4(5). - P.1035-1041.
- Krowka M.J. Hepatopulmonary syndrome: Current concepts in diagnostic and therapeutic considerations /M.J. Krowka, D.A. Cortese //Chest. - 1994. - Vol.105. - P.1528-1537.
- Pulmonary dysfunction in non-cirrhotic patients with chronic viral hepatitis /G. Teuber, C. Teupe, C.F. Dietrich [et al.] //Eur. J. Intern. Med. - 2002. - Vol.13. - P.311-318.
- Pulmonary-Hepatic vascular Disorders (PHD) /R. Rodriguez-Roisin, M.J. Krowka, Ph. Herve [et al.] //Eur. Respir. J. - 2004. - Vol.24. - P.861-880.
- Rodriguez-Roisin R. Hepatopulmonary Syndrome - A Liver-induced Lung Vascular Disorder /R. Rodriguez-Roisin, M. Krowka //New England Journal of Medicine. - 2008. - Vol.358. - P.2378-2387.
- Transient hepatopulmonary syndrome in a patient with acute hepatitis A /A. Regev, M. Yeshurun, M. Rodriguez [et al.] //J. Viral. Hep. - 2001. - Vol.8. - P.83-86.
- Zhang J. Attenuation of Experimental Hepatopulmonary syndrome in endothelin B receptor-deficient rats /J. Zhang //J. Physiol. Gastrointest. Liver Physiol. - 2009. - Vol.296 (4). - P.704-708.

**Креницкая И. Я., Дацко Т.В.**

### МОРФОЛОГИЧЕСКИЕ ИЗМЕНЕНИЯ ПЕЧЕНИ И ЛЕГКИХ В УСЛОВИЯХ ЭКСПЕРИМЕНТАЛЬНОГО ГЕПАТОПУЛЬМОНАЛЬНОГО СИНДРОМА

**Резюме.** На модели гепатопульмонального синдрома изучены морфологические изменения печени и легких у крыс. В печени микроскопически установлены признаки внутриклеточного холестаза и явления белковой дистрофии в гепатоцитах, пролиферация дополнительных желчных протоков и развитие фиброза. Морфологические изменения в легких проявились расширением просветов сосудов, повышением проницаемости стенки капилляров, увеличением количества тканевых макрофагов и развитием очагового периваскулярного склероза.

**Ключевые слова:** экспериментальный гепатопульмональный синдром, морфологические изменения, печень, легкие.

**Krynytska I.Y., Datsko T.V.**

### MORPHOLOGICAL FEATURES OF LIVER AND LUNGS IN EXPERIMENTAL HEPATOPULMONARY SYNDROME

**Summary.** Experimentally on a model of hepatopulmonary syndrome in rats, the morphological features of the liver and lungs were studied. In liver they revealed the signs of intracellular cholestasis and protein dystrophy in the hepatocytes, proliferation of bile ducts and development of fibrosis. In lungs they revealed the dilatation of the pulmonary vessels, increased permeability of pulmonary capillaries, accumulation of tissue macrophages and the development of focal perivascular sclerosis.

**Key words:** experimental hepatopulmonary syndrome, morphological features, liver, lungs.

Стаття поступила до редакції 21.11.2011 р.

© Булько І.В., Гумінський Ю.Й.

**УДК:** 616-001.16+616.155.32+616-092.9

**Булько І.В., Гумінський Ю.Й.**

Кафедра анатомії людини, Вінницький національний медичний університет імені М.І.Пирогова (вул. Пирогова, м. Вінниця, 56, 21018, Україна)

### АНАЛІЗ ПОПУЛЯЦІЇ ЛІМФОЦИТІВ БІЛОЇ ПУЛЬПИ СЕЛЕЗИНКИ В ПІЗНІХ СТАДІЯХ ОПІКОВОЇ ХВОРОБИ ПІСЛЯ ФАРМАКОЛОГІЧНОЇ КОРЕКЦІЇ

**Резюме.** Представлені ультраструктурні морфометричні дані розподілу лімфоцитів білої пульпи селезінки на пізніх стадіях опікової хвороби після фармакологічної корекції лактопротейном з сорбітолом та HAES-LX. Лікарські препарати мають певні особливості впливу на розподіл і функціональну активність лімфоцитів селезінки. Є підстави вважати, що зміна спрямованого диференціювання й активації лімфоцитів селезінки відображає потенційну готовність системи імунітету реагувати на інтенсивну терапію плазмозамінними лікарськими препаратами.

**Ключові слова:** лімфоцити, селезінка, опікова хвороба, фармакологічна корекція.

## Вступ

Імунна система людини і тварин є однією з найбільш чутливих систем організму, яка швидко реагує на контакт зі шкідливими агентами. Селезінка відіграє важливу роль у підтримці нормальних реологічних властивостей крові. В умовах гіпоксії або крововтрати, вона грає одну з ключових ролей у виживанні організму [Федоров, Леонов, 2006]. Фільтраційна функція селезінки є основною в "очищенні" крові від бактеріальних [Kees et al., 2003] і вірусних частинок, які сорбуються селезінкою набагато ефективніше, порівняно з іншими лімфоїдними органами за рахунок діяльності фіксованих мононуклеарів, ендотеліальних і дендритних клітин.

Біла пульпа селезінки представлена периартеріальними муфтами, утвореними в основному Т-лімфоцитами, що є тимус-залежними утвореннями селезінки, і лімфоїдними фолікулами, які мають як Т-, так і В-зони [Kang et al., 2003].

Раніше нами показано, що в пізніх стадіях опікової хвороби кількість лімфоцитів, що мали ядро рівномірно оточене вузьким поясом цитоплазми, та лімфоцитів з низькою активністю достовірно зменшувалась. Лімфоцити з високою неспецифічною активністю, з моноцитарною активністю, з плазмоцитарним диференціюванням, лімфобласти навпаки достовірно зростали порівняно з контролем [Булько, Гумінський, 2011].

Сучасна медицина володіє великим спектром лікарських препаратів з розширеним механізмом дії. Серед таких препаратів розрізняють імуномодулюючі та імунокорегуючі препарати: імуномодулятори, імуностимулятори, препарати, що руйнують мікробний фактор, бактеріофаги та ін., на що вказували у своїх роботах Михайленко А.А., Базанов Г.А., Покровский В.И. та Коненков В.И. у 2004 році.

*Мета* дослідження: провести аналіз популяції лімфоцитів білої пульпи селезінки на пізніх стадіях експериментальної опікової хвороби після фармакологічної корекції препаратами, що мають протишокову та дезінтоксикаційну дію.

## Матеріали та методи

Експериментальні дослідження експериментальної опікової хвороби (контрольна група, 14, 21 та 30 доба після опіку) були виконані на 90 нелінійних щурах обох статей масою 160-170 г. Всі щурі, які було отримано із віварію Інституту фармакології та токсикології АМН України, утримувались у віварії Вінницького національного медичного університету ім. М.І.Пирогова (ВНМУ) на стандартному водно-харчовому раціоні при вільному доступі до води та їжі. Тварин харчували збалансованим кормом за встановленими нормами. Під час роботи з лабораторними тваринами дотримувались рекомендацій Європейської комісії щодо проведення медико-біологічних досліджень з використанням тварин та методичними рекомендаціями Державного фармакологічного центру МОЗ України. Досліди про-

водили з урахуванням "Правил доклиническої оцінки безпеки фармакологічних засобів (GLP)". Дослідження проводили в лабораторії кафедри фармакології ВНМУ, сертифікованої ДФЦ МОЗУ (посвідчення №000679 від 11.01.2008 р.).

Тварини були розподілені на 4 групи по 8 щурів у кожній: I - інтактні тварини, у крові котрих визначали фоновий рівень досліджуваних показників; II, III, IV-щурі з опіком та встановленим катетером у стегновій вені, яким проводили окрему інфузію 0,9% розчину NaCl (контрольна група), 5% розчину HAES-LX та лактопротеїну з сорбітолом у дозі 10 мл/кг.

Опіковий шок викликали шляхом прикладання 4 мідних пластинок на оголені бічні поверхні тулуба, котрі попередньо тримали протягом 6 хвилин у воді на дерев'яній підставці з постійною температурою 100°C. Загальна площа опіку у щурів зазначеної маси складала 21-23% при експозиції 10 сек, що є достатнім для формовування опіку III-A ступеня та шокового стану середнього ступеня важкості.

В якості референс-препаратів використовували розчин лактопротеїну з сорбітолом та 0,9% розчин NaCl. Досліджувані речовини вводили внутрішньовенно (в/в) повільно протягом 5-6 хвилин. Інфузію проводили у нижню порожнисту вену, для чого проводили її катетеризацію в асептичних умовах через стегнову вену. Катетер, що був встановлений у стегновій вені, підшивали під шкіру, його просвіт по всій довжині заповнювали титрованим розчином гепарину (0,1 мл гепарину на 10 мл 0,9% розчину NaCl) після кожного ведення речовин. Перше введення здійснювали через 1 год. після моделювання патологічного стану, наступні інфузії виконували раз на добу. Гоління тварин, постановку опіків та катетеризацію магістральних судин здійснювали під пропофоловим наркозом (60 мг/кг внутрішньочеревинно).

Евтаназію щурів проводили шляхом передозування пропофолу через 14, 21 та 30 діб після опіку. Ці терміни вибрані відповідно до певних періодів опікової хвороби [Гунас та ін., 2003; Крылов и др., 2006].

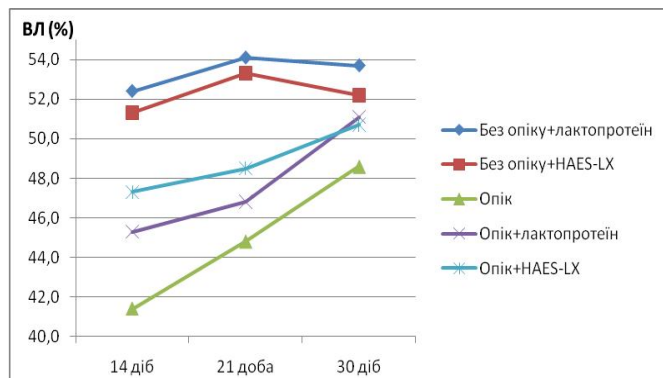
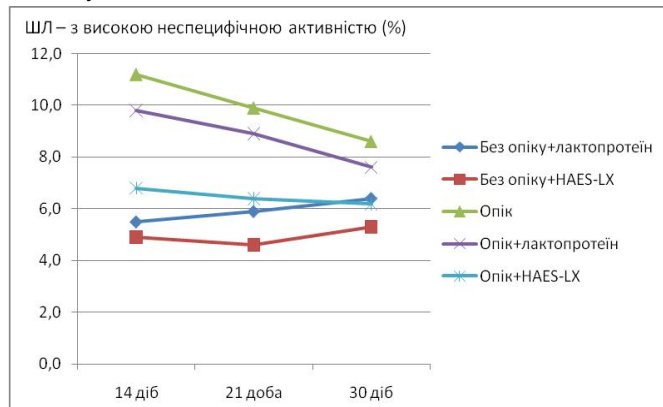
Зразки тканини селезінки фіксували протягом 24 год при 4°C 2,5% розчині глютаральдегіду, приготованому на 0,1 М фосфатному буфері (pH=7,4). Подальшу фіксацію тканини проводили протягом 2 год. при кімнатній температурі 1% розчином OsO<sub>4</sub> на тому ж буфері. Після цього шматочки тканини зневоднювали у серії спиртів зростаючої концентрації (30 - 40 - 50 - 60 - 70 - 80 - 90 - 96 - 100%). Одночасно зі зневодненням зразки контрастували уранілацетатом. Для цього до спиртів, починаючи із 70% концентрації, додавали уранілацетат доводячи концентрацію до 0,5-1,0%. Після зневоднення в етанолі зразки заключали в аралдіт. Ультратонкі зрізи поміщали на мідні сітки і додатково контрастували нітратом свинцю.

Для проведення морфометричних досліджень на

**Таблиця 1.** Лімфоцитарний склад (%) білої пульпи селезінки на пізніх стадіях опікової хвороби після застосування фізрозчину та лактопротеїну з сорбітолом ( $M \pm m$ ).

Види клітин	Експериментальні групи					
	14 доба		21 доба		30 доба	
	фізрозчин	лактопротеїн з сорбітолом	фізрозчин	лактопротеїн з сорбітолом	фізрозчин	лактопротеїн з сорбітолом
ВЛ	41,4±5,7	45,3±3,3	44,8±3,4	46,8±3,5	48,6±5,2	50,1±3,5
ШЛ з низькою активністю	7,5±0,8	7,9±0,6	7,8±0,6	8,9±0,6	8,1±1,3	11,0±0,7*#
ШЛ з високою неспецифічною активністю	11,2±1,2	9,8±0,6	9,9±0,7	8,9±0,6	8,6±1,0	7,6±0,5*
ШЛ з моноцитарною активністю	9,3±0,9	9,2±0,6	8,4±0,6	7,8±0,5	7,5±0,9	6,1±0,4*
ШЛ з плазмочитарним диференціюванням	7,6±0,4	6,4±0,3*#	6,9±0,3	5,4±0,3*#	6,1±0,5	4,4±0,3*#
Лімфобласти	5,6±0,4	5,5±0,3	5,2±0,3	5,1±0,3	4,7±0,3	3,3±0,2*#

**Примітка:** \* -  $p < 0,05$  - достовірність відмінностей відносно групи тварин з показниками попереднього строку опікової хвороби після застосування лактопротеїну з сорбітолом; # -  $p < 0,05$  - достовірність відмінностей відносно групи тварин аналогічного строку опікової хвороби після застосування фізрозчину.

**Рис. 1.** Динаміка кількісних показників вузькоплазмових лімфоцитів на пізніх стадіях опікової хвороби при різних способах лікування.**Рис. 2.** Динаміка кількісних показників широкоплазмових лімфоцитів з високою неспецифічною активністю на пізніх стадіях опікової хвороби.

ультраструктурному рівні досліджували клітинний склад білої пульпи селезінки кожної тварини відповідного терміну експерименту та підраховували процентний вміст типів клітин.

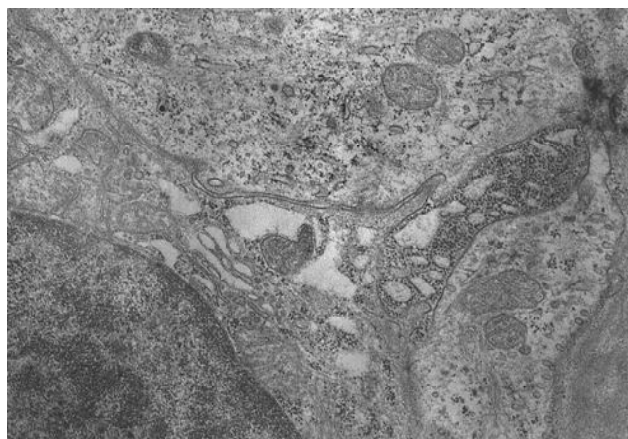
При статистичному аналізі отриманих даних проводили визначення розподілу вивчених ознак із застосуванням t-критерію Ст'юдента ( $p \leq 0,05$ ).

## Результати. Обговорення

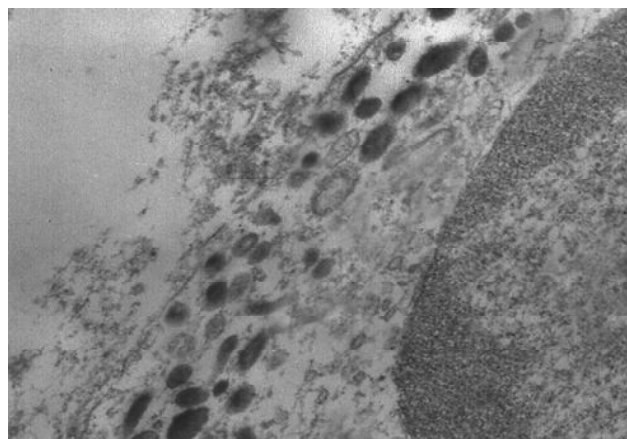
У групі тварин без опіку, яким вводили лактопротеїн з сорбітолом, показники лімфоцитарного складу білої пульпи селезінки на 14, 21 та 30 добу не відрізнялись від показників тварин контрольної групи, яким вводили фізіологічний розчин. В дані терміни не виявили суттєвої різниці показників лімфоцитарного складу білої пульпи селезінки після введення 5% розчину HAES-LX тваринам без опіку в порівнянні з показниками тварин контрольної групи, яким вводили фізіологічний розчин.

Порівнювали показники лімфоцитарного складу білої пульпи селезінки у тварин після опіку, яким проводили лікування лактопротеїном з сорбітолом, з аналогічними показниками у тварин після опіку без лікування (табл. 1).

Вузькоплазмові лімфоцити (ВЛ), кількість яких різко зменшилась на 14 добу після опіку, при лікуванні лактопротеїном з сорбітолом мали тенденцію до збільшення ( $p > 0,05$ ), як на 14 добу, так і на 21 та 30 добу (рис. 1). Кількість широкоплазмових лімфоцитів (ШЛ) з низькою активністю на 14 та 21 добу мали тенденцію до збільшення, а на 30 добу достовірно ( $p < 0,05$ ) збільшилась (у 1,4 рази порівняно з показниками у тварин після опіку на 30 добу без лікування, у 1,4 та 1,2 рази відповідно порівняно з показниками у тварин після опіку на 14, 21 добу, що лікувалися лактопротеїном з сорбітолом). Разом із тим, кількість ШЛ з високою неспецифічною активністю (рис. 2) та ШЛ з моноцитарною активністю на 14, 21 добу при лікуванні лактопротеїном з сорбітолом на пізніх стадіях опікової хвороби мали тенденцію до зниження, а на 30 добу їх кількість достовірно знижувалась в 1,2-1,4 рази порівняно з 21 добою та в 1,3-1,5 рази порівняно з 14 добою. ШЛ високої активності характеризувались цитоплазмою, в якій збільшувалась кількість органел: значна кількість мітохондрій, часто безліч вакуолей, гранул і окремих елементів гладкого і часто розширених цистерн зернистого ендоплазматичного ретикулулу. Серед цих клітин ШЛ з плазмочитарним диференціюванням відрізняються наявністю у



**Рис. 3.** Широкоплазмовий лімфоцит з плазмоцитарним диференціюванням, цитоплазма якого містить активні мітохондрії, розвинений пластинчастий комплекс (у центрі) та виражену шорстку ендоплазматичну мережу. Електроннограма.  $\times 20000$ .



**Рис. 4.** Широкоплазмовий лімфоцит з ознаками моноцитарної клітинної активності. Цитоплазма містить значну кількість електронно щільних утворень. Електроннограма.  $\times 22000$ .

**Таблиця 2.** Лімфоцитарний склад (%) білої пульпи селезінки на пізніх стадіях опікової хвороби після застосування 5% розчину HAES-LX ( $M \pm m$ ).

Види клітин	Експериментальні групи		
	14 доба	21 доба	30 доба
ВЛ	47,3 $\pm$ 5,5	48,5 $\pm$ 4,7	49,7 $\pm$ 4,2
ШЛ з низькою активністю	8,1 $\pm$ 0,6	8,7 $\pm$ 0,7	10,0 $\pm$ 0,8
ШЛ з високою неспецифічною активністю	6,8 $\pm$ 0,6 <sup>#</sup>	6,4 $\pm$ 0,7 <sup>#</sup>	6,2 $\pm$ 0,6 <sup>#</sup>
ШЛ з моноцитарною активністю	9,1 $\pm$ 0,9	7,6 $\pm$ 0,8	5,6 $\pm$ 0,6 <sup>*#</sup>
ШЛ з плазмоцитарним диференціюванням	5,4 $\pm$ 0,7 <sup>#</sup>	5,1 $\pm$ 0,6 <sup>#</sup>	4,2 $\pm$ 0,5 <sup>*</sup>
Лімфобласти	5,4 $\pm$ 0,8	5,2 $\pm$ 0,4	3,4 $\pm$ 0,3 <sup>*#</sup>

**Примітка:** \* -  $p < 0,05$  - достовірність відмінностей відносно групи тварин з показниками попереднього строку опікової хвороби після застосування 5% розчину HAES-LX; # -  $p < 0,05$  - достовірність відмінностей відносно групи тварин аналогічного строку опікової хвороби після застосування фізрозчину.

цитоплазмі пластинчастого комплексу, добре вираженого зернистого ендоплазматичного ретикулуму, збільшеної кількості мітохондрій, вакуолей, гранул, вільних і пов'язаних з мембранами рибосом (рис. 3).

Кількість ШЛ з плазмоцитарним диференціюванням на пізніх стадіях опікової хвороби після застосування лактопротеїну з сорбітолом достовірно знижувалась ( $p < 0,05$ ) на всіх строках спостереження. Аналогічно була динаміка кількості лімфобластів білої пульпи селезінки.

Після застосування для лікування 5% розчину HAES-LX лімфоцитарний склад білої пульпи селезінки на пізніх стадіях опікової хвороби теж змінювався (табл. 2). На 14, 21 та 30 добу ми спостерігали достовірні зміни в кількості ШЛ з високою неспецифічною активністю (див. рис 2), з плазмоцитарним диференціюванням, кількість яких зменшувалась в 1,6; 1,5; 1,4 рази відповідно порівняно з показниками групи тварин аналогічного строку опікової хвороби після застосування фізрозчину ( $p < 0,05$ ). Кількість ШЛ з моноцитарною активністю та лімфобластів теж мала тенденцію до зменшення відносно групи тварин аналогічного строку опікової хвороби після застосування фізрозчину та достовірно зменшувалась на 30 добу

відносно групи тварин з показниками попереднього строку опікової хвороби при застосуванні 5% розчину HAES-LX. ШЛ з моноцитарною активністю (рис. 4) мали округле або довгасте ядро, часто без інвагінацій. У ньому, як правило, зменшено кількість компактного гетерохроматину, а у цитоплазмі є безліч гранул, вакуолей і кілька зазвичай дрібних мітохондрій. Зустрічаються вільні рибосоми з окремими елементами шорсткого ендоплазматичного ретикулуму, апаратом Гольджі та характерними електронно щільними гранулами.

ронно щільними гранулами.

Кількість ВЛ, та ШЛ з низькою активністю збільшувалась порівняно з показниками групи тварин аналогічного строку опікової хвороби після застосування фізрозчину (див. рис 1).

Таким чином, лактопротеїн з сорбітолом та HAES-LX поряд з відомою протишоковою та дезінтоксикаційною дією [Семененко та ін., 2010], сприяє нормалізації лімфоцитарного складу білої пульпи селезінки, чим створюють умови для стимуляції імунної системи.

### Висновки та перспективи подальших розробок

Представлені ультраструктурні морфометричні дані розподілу лімфоцитів білої пульпи селезінки свідчать про те, що застосовані лактопротеїн з сорбітолом та HAES-LX мають певні особливості впливу на кількісний розподіл та функціональну активність лімфоцитів селезінки, а саме: кількість вузькоплазмових лімфоцитів та широкоплазмових лімфоцитів з низькою активністю збільшується, або має тенденцію до збільшення, а кількість широкоплазмових лімфоцитів з високою не-

специфічною активністю, з моноцитарною активністю, з плазмочитарним диференціюванням та лімфобластами білої пульпи селезінки достовірно знижується, або має тенденцію до зниження.

Є підстави вважати, що зміна спрямованого диференціювання й активації лімфоцитів селезінки відображає потенційну готовність системи імунітету реагувати на застосовану нами інтенсивну терапію плазмозамін-

ними лікарськими препаратами. Представлений розподіл і особливості активації лімфоцитів білої пульпи селезінки є проявом реакції цих клітин у відповідь на застосування лактопротеїну з сорбітолом та HAES-LX, які мають імуномодулюючий ефект.

Подальше вивчення впливу даних препаратів на структуру та клітинний склад селезінки дасть можливість конкретизувати їх природу імуномодулюючої дії.

### Список літератури

- Булько І.В. Ультраструктурний морфометричний аналіз популяції лімфоцитів білої пульпи селезінки при опіковій хворобі /І.В.Булько, Ю.Й.Гумінський //Вісник морфології.- 2011.- Т.17, №2.- С.227-230.
- Вплив лактопротеїну з сорбітолом та HAES-LX-5% на динаміку деяких показників функціонування печінки при опіковій хворобі у щурів / А.І.Семененко, Б.О.Кондрацький, О.О.Яковлева [та ін.] //Вісник морфології.- 2010.- Т.16, №2.- С.363-365.
- Морфологічні прояви пошкоджень та компенсаторно-приспосувальних реакцій в легенях та печінці щурів у відповідь на наслідки локальної гіпер- та гіпотермії шкіри /І.В.Гунас, Ю.Й.Рудий, Г.В.Даценко [та ін.] // Вісник проблем біол. і мед.- 2003.- Вип.4.- С.73-75.
- Роль раневой инфекции в развитии системного воспалительного ответа у пострадавших с тяжёлой термической травмой /К.М.Крылов, О.В.Филиппова, И.В.Шлык [та ін.] //Скорая мед. помощь.- 2006.- Т.7, №3.- С.61-62.
- Федоров Г.Н. Роль селезенки в поддержании гомеостаза организма / Г.Н.Федоров, С.Д.Леонов //Математическая морфология.- 2006.- Т.5, Вып.4.- №0420600004/0029.
- SIGN-R1, a novel C-type lectin expressed by marginal zone macrophages in spleen, mediates uptake of the polysaccharide dextran /Y.S.Kang, S.Yamazaki, T.Iyoda [et al.] //Int. Immunol.- 2003.- Vol.15, №2.- P.177-186.
- Kees M.G. Via beta-adrenoceptors, stimulation of extrasplenic sympathetic nerve fibers inhibits lipopolysaccharide-induced TNF secretion in perfused rat spleen /M.G.Kees, G.Pongrats, F.Keets [et al.] //J. Neuroimmunol.- 2003.- Vol.145, №1.- P.77-85.

**Булько И.В., Гуминский Ю.Й.**

#### АНАЛИЗ ПОПУЛЯЦИИ ЛИМФОЦИТОВ БЕЛОЙ ПУЛЬПЫ СЕЛЕЗЕНКИ В ПОЗДНИХ СТАДИЯХ ОЖОГОВОЙ БОЛЕЗНИ ПОСЛЕ ФАРМАКОЛОГИЧЕСКОЙ КОРРЕКЦИИ

**Резюме.** Представленные ультраструктурные морфометрические данные распределения лимфоцитов белой пульпы селезенки на поздних стадиях ожоговой болезни после фармакологической коррекции лактопротеином с сорбитолом и HAES-LX. Лекарственные препараты имеют определенные особенности влияния на распределение и функциональную активность лимфоцитов селезенки. Есть основания полагать, что изменение направленного дифференцирования и активации лимфоцитов селезенки отражает потенциальную готовность системы иммунитета реагировать на интенсивную терапию плазмозамещающими лекарственными препаратами.

**Ключевые слова:** лимфоциты, селезенка, ожоговая болезнь, фармакологическая коррекция.

**Bulko I.V., Guminsky YU.Y.**

#### ANALYSIS OF LYMPHOCYTE POPULATIONS OF THE WHITE PULP OF THE SPLEEN IN LATER STAGES OF BURN DISEASE WHEN PHARMACOLOGICAL CORRECTION

**Summary.** The ultrastructural morphometric data distribution of the white pulp of the spleen lymphocytes at late stages of burn disease after pharmacological correction Lactoprotein with Sorbitol and HAES-LX are presented. The medications have certain characteristics influence the distribution and functional activity of lymphocytes of spleen. There is reason to believe that the change directed differentiation and activation of spleen lymphocytes reflects the potential willingness of the immune system to respond to intensive therapy drugs

**Key words:** lymphocytes, spleen, burn disease, pharmacological correction.

Стаття надійшла до редакції 10.11.2011 р.

© Марущак М.І., Фурдела М.Я.

**УДК:** 616.24/008+612.215:616-097

**Марущак М.І.<sup>1</sup>, Фурдела М.Я.<sup>2</sup>**

ДВНЗ "Тернопільський державний медичний університет імені І.Я.Горбачевського", <sup>1</sup>кафедра клініко-лабораторної діагностики, <sup>2</sup>кафедра патологічної анатомії з курсом судової медицини (майдан Волі, 1, Тернопіль, 46001, Україна)

### МОРФОМЕТРИЧНІ АСПЕКТИ СТРУКТУРНО-ФУНКЦІОНАЛЬНИХ ЗМІН ЛЕГЕНЬ ЗА УМОВ ДІЇ АПОПТОЗ-ОПОСЕРЕДКОВАНИХ ФАКТОРІВ ЇХ ГОСТРОГО УРАЖЕННЯ

**Резюме.** Простежено динаміку змін морфометричних параметрів легеневої тканини в умовах дії апоптоз-опосередкованих факторів гострого ураження легень. Оцінено характер перебудови легеневої паренхіми, елементів бронхіального

специфічною активністю, з моноцитарною активністю, з плазмочитарним диференціюванням та лімфобластами білої пульпи селезінки достовірно знижується, або має тенденцію до зниження.

Є підстави вважати, що зміна спрямованого диференціювання й активації лімфоцитів селезінки відображає потенційну готовність системи імунітету реагувати на застосовану нами інтенсивну терапію плазмозамін-

ними лікарськими препаратами. Представлений розподіл і особливості активації лімфоцитів білої пульпи селезінки є проявом реакції цих клітин у відповідь на застосування лактопротеїну з сорбітолом та HAES-LX, які мають імуномодуючий ефект.

Подальше вивчення впливу даних препаратів на структуру та клітинний склад селезінки дасть можливість конкретизувати їх природу імуномодуючої дії.

### Список літератури

- Булько І.В. Ультраструктурний морфометричний аналіз популяції лімфоцитів білої пульпи селезінки при опіковій хворобі /І.В.Булько, Ю.Й.Гумінський //Вісник морфології.- 2011.- Т.17, №2.- С.227-230.
- Вплив лактопротеїну з сорбітолом та HAES-LX-5% на динаміку деяких показників функціонування печінки при опіковій хворобі у щурів / А.І.Семененко, Б.О.Кондрацький, О.О.Яковлева [та ін.] //Вісник морфології.- 2010.- Т.16, №2.- С.363-365.
- Морфологічні прояви пошкоджень та компенсаторно-приспосувальних реакцій в легенях та печінці щурів у відповідь на наслідки локальної гіпер- та гіпотермії шкіри /І.В.Гунас, Ю.Й.Рудий, Г.В.Даценко [та ін.] // Вісник проблем біол. і мед.- 2003.- Вип.4.- С.73-75.
- Роль раневої інфекції в розвитку системного запального відповіді у постраждалих с тяжёлой термической травмой /К.М.Крылов, О.В.Филиппова, И.В.Шлык [та ін.] //Скороая мед. помощь.- 2006.- Т.7, №3.- С.61-62.
- Федоров Г.Н. Роль селезенки в поддержании гомеостаза организма / Г.Н.Федоров, С.Д.Леонов //Математическая морфология.- 2006.- Т.5, Вып.4.- №0420600004/0029.
- SIGN-R1, a novel C-type lectin expressed by marginal zone macrophages in spleen, mediates uptake of the polysaccharide dextran /Y.S.Kang, S.Yamazaki, T.Iyoda [et al.] //Int. Immunol.- 2003.- Vol.15, №2.- P.177-186.
- Kees M.G. Via beta-adrenoceptors, stimulation of extrasplenic sympathetic nerve fibers inhibits lipopolysaccharide-induced TNF secretion in perfused rat spleen /M.G.Kees, G.Pongrats, F.Keets [et al.] //J. Neuroimmunol.- 2003.- Vol.145, №1.- P.77-85.

**Булько І.В., Гумінський Ю.Й.**

#### АНАЛИЗ ПОПУЛЯЦИИ ЛИМФОЦИТОВ БЕЛОЙ ПУЛЬПЫ СЕЛЕЗЕНКИ В ПОЗДНИХ СТАДИЯХ ОЖОГОВОЙ БОЛЕЗНИ ПОСЛЕ ФАРМАКОЛОГИЧЕСКОЙ КОРРЕКЦИИ

**Резюме.** Представленные ультраструктурные морфометрические данные распределения лимфоцитов белой пульпы селезенки на поздних стадиях ожоговой болезни после фармакологической коррекции лактопротеином с сорбитолом и HAES-LX. Лекарственные препараты имеют определенные особенности влияния на распределение и функциональную активность лимфоцитов селезенки. Есть основания полагать, что изменение направленного дифференцирования и активации лимфоцитов селезенки отражает потенциальную готовность системы иммунитета реагировать на интенсивную терапию плазмозамещающими лекарственными препаратами.

**Ключевые слова:** лимфоциты, селезенка, ожоговая болезнь, фармакологическая коррекция.

**Bulko I.V., Guminsky YU.Y.**

#### ANALYSIS OF LYMPHOCYTE POPULATIONS OF THE WHITE PULP OF THE SPLEEN IN LATER STAGES OF BURN DISEASE WHEN PHARMACOLOGICAL CORRECTION

**Summary.** The ultrastructural morphometric data distribution of the white pulp of the spleen lymphocytes at late stages of burn disease after pharmacological correction Lactoprotein with Sorbitol and HAES-LX are presented. The medications have certain characteristics influence the distribution and functional activity of lymphocytes of spleen. There is reason to believe that the change directed differentiation and activation of spleen lymphocytes reflects the potential willingness of the immune system to respond to intensive therapy drugs

**Key words:** lymphocytes, spleen, burn disease, pharmacological correction.

Стаття надійшла до редакції 10.11.2011 р.

© Марущак М.І., Фурдела М.Я.

**УДК:** 616.24/008+612.215:616-097

**Марущак М.І.<sup>1</sup>, Фурдела М.Я.<sup>2</sup>**

ДВНЗ "Тернопільський державний медичний університет імені І.Я.Горбачевського", <sup>1</sup>кафедра клініко-лабораторної діагностики, <sup>2</sup>кафедра патологічної анатомії з курсом судової медицини (майдан Волі, 1, Тернопіль, 46001, Україна)

## МОРФОМЕТРИЧНІ АСПЕКТИ СТРУКТУРНО-ФУНКЦІОНАЛЬНИХ ЗМІН ЛЕГЕНЬ ЗА УМОВ ДІЇ АПОПТОЗ-ОПОСЕРЕДКОВАНИХ ФАКТОРІВ ЇХ ГОСТРОГО УРАЖЕННЯ

**Резюме.** Простежено динаміку змін морфометричних параметрів легеневої тканини в умовах дії апоптоз-опосередкованих факторів гострого ураження легень. Оцінено характер перебудови легеневої паренхіми, елементів бронхіального

дерева та кровоносного русла в умовах зазначеної патології. Також доведено існування залежності цих змін від тривалості перебігу патологічного процесу.

**Ключові слова:** морфометрія, легенева тканина, гостре ураження легень, апоптоз.

### Вступ

Гостре ураження легень (ГУЛ) є багатокомпонентним синдромом, що ускладнює перебіг різноманітних системних та внутрішньолегеневих порушень, в тому числі аспірацію та пневмонії, і пов'язане з гіпоксією та набряком легень за рахунок збільшення проникності ендотелію легневих капілярів [Matthay et al., 2003; Brun-Buisson et al., 2004; Rubenfeld et al., 2005].

Незважаючи на вдосконалення медикаментозної терапії, ГУЛ залишається причиною високої захворюваності та смертності. Так, G.D.Rubenfeld [2003] вважає смертність при ГУЛ еквівалентну ВІЛ, раку молочної залози та бронхіальної астми. Згідно даних повномасштабного дослідження ALIVE (Acute Lung Injury Verification of Epidemiology) у відділеннях інтенсивної терапії понад 7% пацієнтів мають ГУЛ, яке у близько 55% випадків протягом 24 годин переходить у його важку форму - гострий респіраторний дистрес-синдром [Brun-Buisson, 2004]. M.Zamboni [2008] у своїх дослідженнях показав значне зниження загальної смертності приблизно на 1,1% / рік за аналізований десятирічний період, що пов'язано, насамперед, з оптимізацією діагностично-лікувальних алгоритмів.

Встановлено, що різні етіологічні чинники ГУЛ мають спільні патологічні зміни при пізній стадії, тоді як патофізіологія ГУЛ на початкових етапах може різнитися залежно від патологічного чинника пошкодження легень [Lim, 2003; Marik, Kaplan, 2003], що обумовлює актуальність нашого дослідження.

**Мета** дослідження: оцінити динаміку змін морфометричних параметрів легеневої тканини від впливом апоптоз-опосередкованих факторів гострого ураження легень.

### Матеріали та методи

Моделювання гострого апоптоз-опосередкованого ураження легень здійснювалося шляхом ендотрахеального введення розчину HCl (рН 1,2) в дозі 1,0 мл/кг білим нелінійним статевозрілим щурам-самцям масою 200-220 г [Matute-Bello et al., 2008]. Тварин виводили з експерименту методом введення тіопенталу натрію в дозі 90 мг/кг через 2, 6, 12 і 24 години - відповідно 1, 2, 3 і 4 досліджувані групи (по 12 щурів). Контрольну групу склали 12 тварин. Усі щури перебували у стандартних умовах віварію, на повноцінному харчуванні та без обмежень у питній воді. Утримання тварин та експерименти проводилися у відповідності до положень "Європейської конвенції про захист хребетних тварин, які використовуються для експериментальних та інших наукових цілей" [European convention ..., 1986]. Фрагменти легеневої тканини забирали із прикореневих ділянок та каудальних, краніальних і латеральних відносно кореня сегментів. Гістологічні препарати виготовляли згідно загальноприйнятих методик та забарвлювали

гематоксиліном і еозинном [Сорочинников, Доросевич, 2000]. При здійсненні морфометрії використовувалася стандартизована комп'ютерна програма для аналізу зображень ImageJ 1.32 (National Institutes of Health, США). Визначали наступні показники: ширина міжальвеолярної перегородки (ШМП), об'ємна частка пневматизованого простору (ОЧПП), відносна товщина стінки дрібних бронхів (ВТСБ), відносна товщина судинної стінки дрібних артерій (ВТСС). Відносна товщина стінок бронхів і судин розраховувалася порівняно з їх зовнішнім діаметром [Нестеров, Турченко, 2010].

### Результати. Обговорення

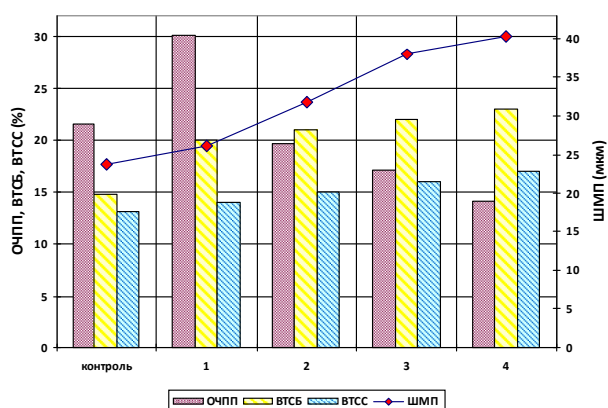
Отримані значення гістоморфометричних показників представлені на діаграмі (рис. 1).

Встановлено, що у тварин контрольної групи ширина міжальвеолярної перегородки у них становить  $(23,8 \pm 1,4)$  мкм, об'ємна частка пневматизованого простору легеневої тканини  $(21,5 \pm 1,2)\%$ , відносна товщина стінки бронха  $(14,7 \pm 0,7)\%$ , відносна товщина судинної стінки  $(13,1 \pm 0,9)\%$ .

При гістологічному вивченні легеневої тканини у тварин першої досліджуваної групи, тобто через 2 години після моделювання HCl-індукованого ГУЛ, виявлено потовщення міжальвеолярних перегородок, обумовлене їх набряком та вогнищевою лімфогістіоцитарною інфільтрацією. Це знайшло своє відображення у зміні відповідного морфометричного показника - ШМП, який збільшився на 9,7%. З плином часу набряк наростав, інтенсивність лімфогістіоцитарної інфільтрації збільшувалася, набуваючи дифузного характеру в 3 та 4 досліджуваних групах. У легенях тварин цих груп (тобто через 12 і 24 год. після початку експерименту) також спостерігалися крововиливи в міжальвеолярні перегородки. Все це спричинило подальшу інтенсифікацію величини ШМП: у 2 досліджуваній групі на 33,2%, у 3 групі на 59,7%, у 4 групі на 69,3%. При цьому у 3 та 4 групах відмінність від контрольних параметрів була статистично достовірною -  $p < 0,05$  і  $p < 0,01$  відповідно.

Характер пертурбацій об'ємної частки пневматизованого простору легеневої тканини відрізнялася від описаної вище лінійної динаміки змін ШМП. Так у тварин 1 досліджуваної групи ОЧПП збільшувався на 8,6%, що цілком узгоджувалося з мікроскопічною картиною, яку спостерігали при візуальному вивченні гістологічних препаратів: ділянки розширених альвеол (особливо в субплевральних відділах) з формуванням емфізематозних вогнищ. В той же час спостерігався і розвиток набряку легень, що проявлялося накопиченням у просвіті альвеол рідини і білкових мас з домішкою незначної кількості макрофагів, еритроцитів, поодиноких сегментоядерних лейкоцитів. Через 6 год. і пізніше





**Рис. 1.** Динаміка змін морфометричних параметрів легеневої тканини при моделюванні ГУЛ.

значення ОЧПП у піддослідних щурів зменшувалося: на 1,8% у 2 групі, на 4,3% у 3 групі, на 6,8% у 4 групі. Слід зауважити, що цей морфометричний параметр у 2 та 4 групах спостережень статистично достовірно відрізнявся від контрольного ( $p < 0,05$ ). Причинною такої мінімізації ОЧПП стали структурні зміни легеневої паренхіми, насамперед формування масивних ателектазів в результаті порушення прохідності бронхіального дерева. Мікроскопічно при цьому виявлялася підсилена складчастість слизової оболонки бронхіол, зірчаста форма просвіту бронхів та їх обтурація закривалися секретом і десквамованими епітеліальними клітинами. Такі патоморфологічні зміни лежать в основі трансформацій наступного морфометричного показника - відносної товщини стінки дрібних бронхів - співвідношення поперечного розміру бронхіальної стінки до зовнішнього діаметру бронха.

ВТСБ після моделювання ГУЛ збільшувалася до 12 год. після експерименту і дещо зменшувалася на 24 год., однак при цьому залишаючись суттєво вищою, ніж у інтактних тварин. Приріст величини ВТСБ становив 2,2% у 1 досліджуваній групі, 3,6% у 2 групі, 6,4% у 3 групі, 4,8% у 4 групі. При цьому у 3 групі, тобто на 12 год. експерименту, різниця між значеннями вказаного морфометричного показника у групі порівняння і досліджуваній групі була статистично достовірною ( $p < 0,05$ ).

### Список літератури

- Нестеров Ю.В. Структурные особенности аэрогематического барьера легких в условиях острого гипо- и гипероксического стресса / Ю.В. Нестеров, Н.В. Турченко // Естественные науки. - 2010. - №3 (32). - С.112-116.
- Сорочинников А.П. Гистологическая и микроскопическая техника: Руководство / А.П. Сорочинников, А.Е. Доросевич. - Смоленск: "САУ", 2000. - 476с.
- Effect of alveolar recruitment maneuver in early acute respiratory distress syndrome according to antiderecruitment strategy, etiological category of diffuse lung injury, and body position of the patient / C.M.Lim, H.Jung, Y.Koh [et al.] // Crit. Care Med. - 2003. - Vol.31. - P.411-418.
- Epidemiology and outcome of acute lung injury in European intensive care units. Results from the ALIVE study / C.Brun-Buisson, C.Minelli, G.Bertolini [et al.] // Intensive Care Med. - 2004. - Vol.30 (1). - P.51-61.
- European convention for the protection of vertebrate animals used for experimental and other scientific purposes. - Council of Europe, Strasbourg. - 1986. - №123. - 52p.
- Future research directions in acute lung injury: summary of a National Heart, Lung, and Blood Institute working group / M.G.Matthay, G.A.Zimmerman, C.Esmon [et al.] // Am. J. Respir. Crit. Care Med. - 2003. - Vol.167. - P.1027-1035.
- Incidence and outcomes of acute lung injury / G.D.Rubinfeld, E.Caldwell, E.Peabody [et al.] // N. Engl. J. Med. - 2005. - Vol.353. - P.1685-1693.
- Lung tissue mechanics and extracellular matrix in acute lung injury / P. R.

Структурною передумовою такого збільшення ВТСБ є гіпертрофія клітин поверхневого епітелію з підвищеною секреторною активністю слизової оболонки, набряк та запальна інфільтрація (з переважанням макрофагів та лімфоїдних клітин). Зменшення ВТСБ у 4-й експериментальній групі можна пояснити дистрофічно-некротичними змінами бронхіального епітелію з наступною його десквамацією.

Відносна товщина судинної стінки дрібних артерій, тобто співвідношення поперечного розміру стінки судини до її зовнішнього діаметру, змінювалася наступним чином. Через 2 год. ВТСС зменшувалася на 1,2%. Мікроскопічно при цьому спостерігалось повнокрів'я артерій як дрібного, так і середнього калібру, а просвіт цих судин візуально був розширеним. Через 6 і 12 год. відмічався спазм і малокров'я цих судин, що, ймовірно, поглиблювало дистрофічні та некротичні зміни паренхіматозних структур легень внаслідок ішемії, котра є важливим патогенетичним елементом ГУЛ [Rosco et al., 2001; Tripathi et al., 2010]. При цьому ВТСС збільшувалася у 2 і 3 групах відносно контрольних величин на 2,2% і 2,8% відповідно. Через 24 год. просвіт дрібних артерій був паретично розширеним і виповненим кров'ю, ВТСС ставала на 1,2% меншою, ніж у щурів контрольної групи.

### Висновки та перспективи подальших розробок

Зміни морфометричних параметрів тканини легень за умов їх гострого ураження під впливом апоптоз-опосередкованих факторів об'єктивно підтверджують характер морфологічної перебудови легеневої паренхіми, елементів бронхіального дерева та кровоносного русла в умовах зазначеної патології. Також доведено існування залежності цих змін від тривалості протікання патологічного процесу.

Доцільним є подальше морфометричне дослідження тканини легень при їх гострому ураженні з більш диференційованим аналізом абсолютних та відносних розмірів різних клітинних і тканинних структур (альвеолярний і бронхіальний епітелій, елементи судинної стінки артерій і вен, лімфатичні судини тощо).

- Rocco, E. M. Negri, P. M. Kurtz [et al.] // Am. J. Respir. Crit. Care Med. - 2001. - Vol. 164. - P. 1067-1071.
- Marik P. E. Aspiration pneumonia and dysphagia in the elderly / P. E. Marik, D. Kaplan // Chest. - 2003. - Vol. 124. - P. 328-336.
- Matute-Bello G. Animal models of acute lung injury / G. Matute-Bello, C. Frevert, T. Martin // Am. J. Physiol. Lung Cell Mol. Physiol. - 2008. - Vol.295. - P.379-399.
- Pulse oximetry saturation to fraction inspired oxygen ratio as a measure of hypoxia under general anesthesia and the influence of positive end-expiratory pressure / R.S.Tripathi, J.M.Blum, A.L.Rosenberg [et al.] // J. Crit. Care. - 2010. - Vol.25. - P.542-613.
- Rubinfeld G.D. Epidemiology of acute lung injury /Rubinfeld G.D. //Crit. Care Med.- 2003. - Vol.31. - P.276-284.
- Zambon M. Mortality rates for patients with acute lung injury /ARDS have decreased over time /M.Zambon, J.Vincent //CHEST.- 2008. - Vol.133 (5).- P.1120-1127.

**Марущак М.И., Фурдела М.Я.**

### **МОРФОМЕТРИЧЕСКИЕ АСПЕКТЫ СТРУКТУРНО-ФУНКЦИОНАЛЬНЫХ ИЗМЕНЕНИЙ ЛЕГКИХ ПРИ УСЛОВИИ ДЕЙСТВИЯ АПОПТОЗ-ОПОСРЕДОВАННЫХ ФАКТОРОВ ИХ ОСТРОГО ПОРАЖЕНИЯ**

**Резюме.** Прослежена динамика изменений морфометрических параметров легочной ткани в условиях действия апоптоз-опосредованных факторов острого поражения легких. Оценено характер перестройки легочной паренхимы, элементов бронхиального дерева и кровеносного русла в условиях данной патологии. Также доказано существование зависимости этих изменений от длительности протекания патологического процесса.

**Ключевые слова:** морфометрия, легочная ткань, острое поражение легких, апоптоз.

**Marushchak M.I., Furdela M.Y.**

### **MORPHOMETRIC ASPECTS OF STRUCTURAL AND FUNCTIONAL LUNGS CHANGES IN TERMS OF APOPTOSIS-MEDIATED FACTORS OF THEIR ACUTE INJURIES**

**Summary.** The dynamics of changes in morphometric parameters of lung tissue in terms of apoptosis-mediated factors of acute lung injury were analysed. The nature of the restructuring of lung parenchyma, bronchial tree elements and bloodstream in this pathology were estimated. It was proved the dependence of these changes on the duration of the pathological process.

**Key words:** morphometry, lung tissue, acute lung injury, apoptosis.

Стаття надійшла до редакції 01.12.2011 р.

© Шепітько І.В.

**УДК:** 616.316.1-002:618.36-001.18-089.843

**Шепітько І.В.**

ВДНЗ України "Українська медична стоматологічна академія" (Шевченка, 23, м.Полтава, 36000, Україна)

## **МОРФОМЕТРИЧНА ХАРАКТЕРИСТИКА ПІДНИЖНЬОЩЕЛЕПНОЇ СЛИННОЇ ЗАЛОЗИ ЩУРІВ ПРИ КОРЕКЦІЇ ГОСТРОГО ЕКСПЕРИМЕНТАЛЬНОГО АСЕПТИЧНОГО СІАЛАДЕНІТУ ТРАНСПЛАНТАЦІЄЮ КРІОКОНСЕРВОВАНОЇ ПЛАЦЕНТИ**

**Резюме.** В результаті проведеного морфометричного дослідження піднижньощелепних слинних залоз щурів встановлено, що при введенні кріоконсервованої плаценти на тлі гострого експериментального сіаладеніту в кінцевих відділах і вставних протоках на ранніх термінах експерименту метричні показники мають від'ємну тенденцію. Мінімальні значення виявлені на 5-10 доби і відновились до 21 доби спостереження. Деструктивні зміни у посмугованих і гранулярних протоках визначались на ранніх термінах спостереження і проявлялись зменшенням середніх значень зовнішнього діаметра і висоти протокових епітеліоцитів та збільшенням показників діаметра просвіту. До 14 доби виявлялось відновлення метричних показників посмугованих проток і до 21 доби - гранулярних.

**Ключові слова:** кріоконсервована плацента, сіаладеніт, піднижньощелепна слинна залоза.

### **Вступ**

Останнім часом сіаладеніти займають одне з провідних місць серед запальних процесів щелепно-лицьової ділянки [Ship, 2002].

Використання кріоконсервованих тканин для лікування пацієнтів набуває практичного значення [Герман, 2004; Catalan et al., 2009], однак залишаються недостатньо вивченими гістофункціональні особливості впливу введення кріоконсервованої плаценти на органи ротової порожнини, зокрема слинних залоз [Шепітько та ін., 2007].

З огляду на досить складну організацію і взаємодію у процесі слиноутворення паренхіматозних і стромаль-

них компонентів часточок слинних залоз, об'єктивізацію отриманих гістологічних даних можливо забезпечити морфометричним дослідженням [Єрошенко, 2003; Єрошенко та ін., 2009].

Метою роботи було встановлення змін метричних показників паренхіматозних і стромальних компонентів піднижньощелепної залози щурів після введення кріоконсервованої плаценти на тлі гострого експериментального асептичного сіаладеніту.

### **Матеріали та методи**

Робота є фрагментом науково-дослідної роботи

- Rocco, E. M. Negri, P. M. Kurtz [et al.] // Am. J. Respir. Crit. Care Med. - 2001. - Vol. 164. - P. 1067-1071.
- Marik P. E. Aspiration pneumonia and dysphagia in the elderly / P. E. Marik, D. Kaplan // Chest. - 2003. - Vol. 124. - P. 328-336.
- Matute-Bello G. Animal models of acute lung injury / G. Matute-Bello, C. Frevert, T. Martin // Am. J. Physiol. Lung Cell Mol. Physiol. - 2008. - Vol.295. - P.379-399.
- Pulse oximetry saturation to fraction inspired oxygen ratio as a measure of hypoxia under general anesthesia and the influence of positive end-expiratory pressure / R.S.Tripathi, J.M.Blum, A.L.Rosenberg [et al.] // J. Crit. Care. - 2010. - Vol.25. - P.542-613.
- Rubinfeld G.D. Epidemiology of acute lung injury /Rubinfeld G.D. //Crit. Care Med.- 2003. - Vol.31. - P.276-284.
- Zambon M. Mortality rates for patients with acute lung injury /ARDS have decreased over time /M.Zambon, J.Vincent //CHEST.- 2008. - Vol.133 (5).- P.1120-1127.

**Марущак М.И., Фурдела М.Я.**

### **МОРФОМЕТРИЧЕСКИЕ АСПЕКТЫ СТРУКТУРНО-ФУНКЦИОНАЛЬНЫХ ИЗМЕНЕНИЙ ЛЕГКИХ ПРИ УСЛОВИИ ДЕЙСТВИЯ АПОПТОЗ-ОПОСРЕДОВАННЫХ ФАКТОРОВ ИХ ОСТРОГО ПОРАЖЕНИЯ**

**Резюме.** Прослежена динамика изменений морфометрических параметров легочной ткани в условиях действия апоптоз-опосредованных факторов острого поражения легких. Оценено характер перестройки легочной паренхимы, элементов бронхиального дерева и кровеносного русла в условиях данной патологии. Также доказано существование зависимости этих изменений от длительности протекания патологического процесса.

**Ключевые слова:** морфометрия, легочная ткань, острое поражение легких, апоптоз.

**Marushchak M.I., Furdela M.Y.**

### **MORPHOMETRIC ASPECTS OF STRUCTURAL AND FUNCTIONAL LUNGS CHANGES IN TERMS OF APOPTOSIS-MEDIATED FACTORS OF THEIR ACUTE INJURIES**

**Summary.** The dynamics of changes in morphometric parameters of lung tissue in terms of apoptosis-mediated factors of acute lung injury were analysed. The nature of the restructuring of lung parenchyma, bronchial tree elements and bloodstream in this pathology were estimated. It was proved the dependence of these changes on the duration of the pathological process.

**Key words:** morphometry, lung tissue, acute lung injury, apoptosis.

Стаття надійшла до редакції 01.12.2011 р.

© Шепітько І.В.

**УДК:** 616.316.1-002:618.36-001.18-089.843

**Шепітько І.В.**

ВДНЗ України "Українська медична стоматологічна академія" (Шевченка, 23, м.Полтава, 36000, Україна)

## **МОРФОМЕТРИЧНА ХАРАКТЕРИСТИКА ПІДНИЖНЬОЩЕЛЕПНОЇ СЛИННОЇ ЗАЛОЗИ ЩУРІВ ПРИ КОРЕКЦІЇ ГОСТРОГО ЕКСПЕРИМЕНТАЛЬНОГО АСЕПТИЧНОГО СІАЛАДЕНІТУ ТРАНСПЛАНТАЦІЄЮ КРІОКОНСЕРВОВАНОЇ ПЛАЦЕНТИ**

**Резюме.** В результаті проведеного морфометричного дослідження піднижньощелепних слинних залоз щурів встановлено, що при введенні кріоконсервованої плаценти на тлі гострого експериментального сіаладеніту в кінцевих відділах і вставних протоках на ранніх термінах експерименту метричні показники мають від'ємну тенденцію. Мінімальні значення виявлені на 5-10 доби і відновились до 21 доби спостереження. Деструктивні зміни у посмугованих і гранулярних протоках визначались на ранніх термінах спостереження і проявлялись зменшенням середніх значень зовнішнього діаметра і висоти протокових епітеліоцитів та збільшенням показників діаметра просвіту. До 14 доби виявлялось відновлення метричних показників посмугованих проток і до 21 доби - гранулярних.

**Ключові слова:** кріоконсервована плацента, сіаладеніт, піднижньощелепна слинна залоза.

### **Вступ**

Останнім часом сіаладеніти займають одне з провідних місць серед запальних процесів щелепно-лицьової ділянки [Ship, 2002].

Використання кріоконсервованих тканин для лікування пацієнтів набуває практичного значення [Герман, 2004; Catalan et al., 2009], однак залишаються недостатньо вивченими гістофункціональні особливості впливу введення кріоконсервованої плаценти на органи ротової порожнини, зокрема слинних залоз [Шепітько та ін., 2007].

З огляду на досить складну організацію і взаємодію у процесі слиноутворення паренхіматозних і стромаль-

них компонентів часточок слинних залоз, об'єктивізацію отриманих гістологічних даних можливо забезпечити морфометричним дослідженням [Єрошенко, 2003; Єрошенко та ін., 2009].

Метою роботи було встановлення змін метричних показників паренхіматозних і стромальних компонентів піднижньощелепної залози щурів після введення кріоконсервованої плаценти на тлі гострого експериментального асептичного сіаладеніту.

### **Матеріали та методи**

Робота є фрагментом науково-дослідної роботи

ВДНЗ України "Українська медична стоматологічна академія" МОЗ України: "Експериментально-морфологічне вивчення дії трансплантатів кріоконсервованої плаценти на морфофункціональний стан ряду внутрішніх органів", № державної реєстрації 0108U001572.

Робота виконана на 50 статевозрілих щурах-самцях лінії "Вістар", масою 128-134 грам, що утримувались в стандартних умовах з дотриманням загальноприйнятих правил [Нац. конгрес з біоетики, 2001]. 5 тварин склали контрольну групу, 45 щурам для створення експериментальної моделі гострого асептичного запалення в піднебінні дужки вводили 5 мг карагінену ("Sigma", США), а потім одноразово вводили кріоконсервовану плаценту шляхом підшкірної підсадки її шматочків в область шиї.

Тварин виводили з експерименту на 1, 2, 3, 5, 7, 10, 14, 21 і 30 добу експерименту шляхом передозування тіопенталового наркозу. Після взяття матеріалу шматочки тканин ущільняли в ЕПОН-812 за загальноприйнятою методикою [Карупу, 1984]. Напівтонкі зрізи виготовляли на ультратримікромомі УМТП-7 і забарвлювали толуїдиновим синім. Морфометричні показники - зовнішній діаметр (Дз), діаметр просвіту (Дп) і висоту епітеліоцитів (Ве) кінцевих відділів, вставних, посмугованих і гранулярних проток визначали за допомогою окуляр-мікромметра МОВ-1-16 [Автандилов, 1990]. Отримані дані оцінювали за загальноприйнятими статистичними методами дослідження [Лапач та ін., 2000].

### Результати. Обговорення

В результаті морфометричного дослідження встановлено, що вже через 24 години від початку експерименту відбуваються зміни показників секреторних епітеліальних компонентів. Середні значення зовнішнього діаметра кінцевих відділів зменшились на 10%, порівняно з показниками контрольної групи тварин через 1 добу спостереження. До 3 доби середні значення зовнішнього діаметра майже на 20% відрізнялись від контролю ( $30,43 \pm 0,444$  мкм порівняно з  $36,70 \pm 0,130$  у щурів контрольної групи,  $p < 0,05$ ).

З 3 по 7 добу експерименту показники між собою вірогідно не відрізнялись, а на 10 добу нами встановлено подальше зменшення середнього зовнішнього діаметра до мінімальних значень за весь термін спостереження до  $26,46 \pm 0,431$  мкм, що на 30% менше за показники контрольної групи щурів (табл. 1). З 14 доби значення зовнішнього діаметра кінцевих відділів поступово збільшувались ( $32,59 \pm 0,468$  мкм на 14 добу та  $34,63 \pm 0,348$  мкм на 21 добу) і до 30 доби вірогідно не відрізнялись від показників контрольної групи тварин (табл. 1). Отримані дані пояснюються дистрофічними змінами в glanduloцитах на ранніх термінах експерименту, а в більш пізні накопиченням рідини у внутрішньочасточковій сполучній тканині, яка надходить із повнокровних емнісних ланок гемомікроциркуляторного руслу і здавленням кінцевих відділів гіпер-

гідратованим периацинарним інтерстицієм.

Морфометричне дослідження діаметрів просвітів кінцевих відділів показало, що середні значення прогресивно зменшувались, починаючи з першої доби експерименту (на 25% від контрольних значень) і сягло мінімальних значень до 5 доби ( $3,00 \pm 0,281$  мкм, порівняно з  $10,00 \pm 0,141$  мкм у контрольній групі тварин,  $p < 0,05$ ). Відновлення діаметра просвіту кінцевих відділів виявлялось з 14 доби спостереження. На 30 добу експерименту середній діаметр кінцевих відділів від показника в контролі вірогідно не відрізнявся (табл. 1).

Середня висота glanduloцитів кінцевих відділів у щурів контрольної групи склала  $16,74 \pm 0,125$  мкм. Через 24 години з початку експерименту показник зменшився на 10% і складав  $14,90 \pm 0,342$  мкм ( $p < 0,05$ ). До сьомої - десятої діб спостереження виявлялось подальше зменшення середніх значень висоти glanduloцитів до  $12,38 \pm 0,209$  мкм на сьому і  $12,20 \pm 0,151$  мкм на десяту, що було майже на 30% менше від значень контрольної групи тварин (табл. 1). На 14 добу після трансплантації кріоконсервованої плаценти на тлі гострого асептичного сіаладеніту визначалось вірогідне збільшення середніх значень висоти glanduloцитів кінцевих відділів. До 30 доби експерименту відповідний показник вірогідно від значень контрольної групи щурів не відрізнявся (табл. 1).

З боку вставних проток морфометричне дослідження встановило, що вже на першу добу експерименту значення зовнішнього діаметра вірогідно зменшились, порівняно з показниками контрольної групи тварин. До другої доби спостереження визначено вірогідне зменшення показника, порівняно із попереднім терміном до  $15,70 \pm 0,338$ , що становило на 10% менше, ніж у контролі (табл. 2). З третьої доби експерименту значення зовнішнього діаметра вставних проток продовжували зменшуватись, сягаючи мінімальних на 10 добу,

**Таблиця 1.** Характеристика морфометричних параметрів кінцевих відділів ПНЦСЗ при введенні плаценти на тлі сіаладеніту (мкм).

Термін експерименту	Кінцеві відділи		
	ДЗ	ДП	ВЕ
Контроль	$36,70 \pm 0,130$	$10,00 \pm 0,141$	$16,74 \pm 0,125$
1 доба	$33,38 \pm 0,497^*$	$7,49 \pm 0,262^*$	$14,90 \pm 0,342^*$
2 доба	$32,27 \pm 0,465^*$	$5,95 \pm 0,234^{*,**}$	$14,59 \pm 0,384^*$
3 доба	$30,43 \pm 0,444^{*,**}$	$4,50 \pm 0,252^{*,**}$	$13,71 \pm 0,289^{*,**}$
5 доба	$28,81 \pm 0,458^*$	$3,00 \pm 0,281^{*,**}$	$12,84 \pm 0,387^{*,**}$
7 доба	$28,04 \pm 0,290^*$	$3,24 \pm 0,081^*$	$12,38 \pm 0,209^*$
10 доба	$26,46 \pm 0,431^{*,**}$	$3,12 \pm 0,103^*$	$12,20 \pm 0,151^{*,**}$
14 доба	$32,59 \pm 0,468^{*,**}$	$4,65 \pm 0,175^{*,**}$	$14,00 \pm 0,343^{*,**}$
21 доба	$34,63 \pm 0,384^{*,**}$	$6,53 \pm 0,238^{*,**}$	$14,98 \pm 0,227^{*,**}$
30 доба	$36,26 \pm 0,357^{**}$	$9,88 \pm 0,256^{**}$	$16,98 \pm 0,327^{**}$

**Примітка:** \*  $p < 0,05$  різниця з контролем; \*\*  $p < 0,05$  різниця з попереднім терміном дослідження.

**Таблиця 2.** Характеристика морфометричних параметрів вставних проток ПНЩСЗ при введенні плаценти на тлі сіаладеніту (мкм).

Термін експерименту	Вставні протоки		
	ДЗ	ДП	ВЕ
Контроль	18,10±0,062	5,12±0,121	9,21±0,099
1 доба	17,50±0,402*	4,21±0,107*	6,88±0,238*
2 доба	15,70±0,338*,**	3,46±0,082*,**	6,74±0,314*
3 доба	15,44±0,391*	3,56±0,117*	5,03±0,279*,**
5 доба	14,63±0,455*	2,82±0,111*,**	4,72±0,261*
7 доба	13,83±0,288*	2,18±0,214*,**	4,34±0,191*
10 доба	13,32±0,196*	2,47±0,083*	3,76±0,234*,**
14 доба	14,47±0,372*,**	3,32±0,247*,**	5,01±0,141*,**
21 доба	16,02±0,241*,**	4,22±0,189*,**	7,04±0,181*,**
30 доба	18,21±0,342**	5,40±0,124*,**	9,02±0,152*,**

**Примітка:** \*  $p < 0,05$  різниця з контролем; \*\*  $p < 0,05$  різниця з попереднім терміном дослідження.

**Таблиця 3.** Характеристика морфометричних параметрів посмугованих проток ПНЩСЗ при введенні плаценти на тлі сіаладеніту (мкм).

Термін експерименту	Посмуговані протоки		
	ДЗ	ДП	ВЕ
Контроль	40,48±0,175	4,87±0,074	22,71±0,146
1 доба	37,18±0,445*	4,74±0,095*	20,05±0,384*
2 доба	36,75±0,447*	4,97±0,085*	19,09±0,339*
3 доба	35,06±0,505*,**	5,79±0,093*,**	17,76±0,368*
5 доба	35,12±0,525*	6,49±0,084*,**	16,82±0,339*
7 доба	35,95±0,372*	6,65±0,180*	16,67±0,239*
10 доба	34,89±0,401*,**	6,86±0,099*	16,12±0,176*,**
14 доба	36,14±0,187*,**	5,79±0,190*,**	17,83±0,386*,**
21 доба	38,31±0,373*,**	5,76±0,196*	19,65±0,333*,**
30 доба	39,37±0,442*,**	4,81±0,218**,	22,34±0,380**

**Примітка:** \*  $p < 0,05$  різниця з контролем; \*\*  $p < 0,05$  різниця з попереднім терміном дослідження.

**Таблиця 4.** Характеристика морфометричних параметрів гранулярних проток ПНЩСЗ при введенні плаценти на тлі сіаладеніту (мкм).

Термін експерименту	Гранулярні протоки		
	ДЗ	ДП	ВЕ
Контроль	41,84±0,155	6,08±0,113	16,81±0,155
1 доба	41,92±0,522	6,78±0,142*	15,10±0,426*
2 доба	41,26±0,484	7,09±0,114*	15,01±0,297*
3 доба	41,18±0,476	7,51±0,137*	12,40±0,400*,**
5 доба	42,27±0,475	8,04±0,175*	13,01±0,279*
7 доба	41,73±0,410	9,56±0,186*,**	13,02±0,253*
10 доба	42,08±0,471	9,37±0,180*	12,36±0,210*
14 доба	41,58±0,447	7,92±0,171*,**	12,71±0,252*,**
21 доба	41,34±0,436	6,98±0,223*	14,90±0,294*,**
30 доба	41,59±0,483	6,26±0,142	16,50±0,331

**Примітка:** \*  $p < 0,05$  різниця з контролем; \*\*  $p < 0,05$  різниця з попереднім терміном дослідження.

але значущої різниці з попередніми показниками не виявлено.

З 14 доби спостереження середні значення зовнішнього діаметра вставних проток поступово збільшувались (14,47±0,372 мкм, порівняно з 13,32±0,196 мкм на 10 добу спостереження,  $p < 0,05$ ). До 30 доби експерименту вивчений показник від аналогічних значень контрольної групи тварин вірогідно не відрізнявся (табл. 2). Морфометричні показники діаметра просвіту вставних проток поступово вірогідно зменшувались, порівняно із значеннями в контрольній групі щурів, починаючи з 1 доби спостереження на 18% і мінімальні показники визначались на сьому добу - 2,18±0,214 мкм (у контрольній групі тварин 5,12±0,121 мкм,  $p < 0,05$ ). Вірогідне збільшення середнього діаметра просвіту вставних проток виявлялось з 14 доби експерименту і на 30 добу значуще перевищувало аналогічні показники у контрольній групі тварин на 5% (табл. 2).

Тенденція змін морфометричних параметрів з боку висоти протокових епітеліоцитів вставних проток була аналогічною попереднім показникам. Середня висота епітеліоцитів вставних проток піднижньощелепних слинних залоз щурів контрольної групи становила 9,21±0,099 мкм. На першу добу експерименту показник вірогідно зменшився і складав 6,88±0,238 мкм ( $p < 0,05$ ), що на 25% нижче, ніж у контролі. Поступове зменшення висоти протокових епітеліоцитів визначалось до 10 доби спостереження. Мінімальні значення склали 3,76±0,234 мкм, що було на 60% нижчим за контрольні показники ( $p < 0,05$ ) (табл. 2).

Метричні показники посмугованих проток зазначали змін протягом експерименту. На 1 добу після трансплантації криоконсервованої плаценти на тлі гострого асептичного стоматиту середні значення зовнішнього діаметра зменшилися на 10% і становили 37,18±0,445 мкм (40,48±0,175 мкм у контрольній групі тварин,  $p < 0,05$ ) (табл. 3). До третьої доби спостереження вірогідних змін не визначалось. На 3 добу виявлено подальше зменшення середнього зовнішнього діаметра посмугованих проток і плато до 10 доби (табл. 3). На 10 добу експерименту значення зовнішнього діаметра сягали мінімуму і становили 34,89±0,401 мкм ( $p < 0,05$ ), що на 15% менше за аналогічні параметри контрольної групи тварин (табл. 5.3). З 14 до 30 доби показники зовнішнього діаметра значуще збільшувались, але залишались меншими за значення в контрольній групі (табл. 3).

Середні значення діаметра просвіту посмугованих проток на 1 добу експерименту вірогідно зменшилися порівняно з аналогічними параметрами контрольної групи. Але вже на 2 добу були значуще вищими за контрольні показники. З третьої доби спостерігалось поступове збільшення значень діаметра просвіту до 7 доби спостереження. Максимум визна-

чався на 7-10 доби і складав  $6,86 \pm 0,099$  мкм на десяту добу, що на 40% вище, ніж у контролі ( $4,87 \pm 0,074$  мкм,  $p < 0,05$ ).

З 14 доби експерименту середні значення діаметра просвіту посмугованих проток зменшувались, але до 30 доби вірогідної відмінності від показників контрольної групи тварин не було (табл. 3).

Протягом експерименту середні значення висоти протокових епітеліоцитів виявляли тенденцію до зменшення, що виявлялось вже на 1 добу спостереження ( $20,05 \pm 0,384$  мкм і  $22,71 \pm 0,146$  мкм у контрольній групі тварин,  $p < 0,05$ ). З 2 до 7 доби вірогідної різниці між показниками не виявлялось, але середні значення зменшились ще на 17%. На 10 добу показник сягнув мінімальних значень і складав  $16,12 \pm 0,176$  мкм, що на 30% було нижчим за значення контрольної групи (табл. 3). До 30 доби спостереження поступово середній діаметр просвіту проток збільшився, але вірогідно від параметрів контрольної групи не відрізнявся.

Визначення метричних показників гранулярних проток встановило, що значення зовнішнього діаметра протягом експерименту вірогідно не змінювались (табл. 4).

Середні значення діаметра просвіту проток вірогідно збільшувались на 1 добу і до 5 значуще не відрізнялись (табл. 4). До 7 доби спостереження визначалось прогресивне збільшення середніх значень діаметра просвіту і сягало  $9,56 \pm 0,186$  мкм, що на 57% більше ніж у контрольній групі тварин. З 10 доби експерименту спостерігалось поступове зменшення показника. До 30 доби значущих відмінностей від значень контрольної групи не було встановлено (табл. 4).

Висота епітеліоцитів проток у контрольній групі щурів складала  $16,81 \pm 0,155$  мкм. На 1 добу спостереження встановлено вірогідне зменшення середніх значень висоти епітеліоцитів на 10%. До 10 доби експерименту показник зменшився до мінімальних значень (з двома плато на 1-3 і 5-7 добу) і на 27% був нижчим за показник контрольної групи тварин ( $12,36 \pm 0,210$  мкм і  $16,81 \pm 0,155$  мкм відповідно,  $p < 0,05$ ).

### Висновки та перспективи подальших розробок

1. У тварин з введенням кріоконсервованої плаценти на тлі гострого експериментального сіаладеніта в кінцевих відділах і вставних протоках на ранніх термінах експерименту метричні показники мали від'ємну тенденцію.

2. Мінімальні значення виявлені на 5-10 доби і відновились до 21 доби спостереження.

3. Деструктивні зміни в посмугованих і гранулярних протоках визначались на ранніх термінах спостереження і проявлялись зменшенням середніх значень зовнішнього діаметра, висоти протокових епітеліоцитів і збільшенням показників діаметра просвіту.

4. До 14 доби виявлялось відновлення метричних показників посмугованих проток і до 21 доби - гранулярних.

У подальшому доцільно провести кореляційний аналіз отриманих показників для встановлення зв'язків між змінними параметрами, що визначались при морфометричному дослідженні.

### Список літератури

- Автандилов Г.Г. Медицинская морфометрия /Автандилов Г.Г.- Москва: Медицина, 1990.- 178с.
- Ерошенко Г.А. Морфометричне дослідження підщелепних залоз щурів, стимульованих адреналіном /Г.А.- Ерошенко //Акт. пробл. сучасної мед.- Полтава, 2003.- Т.III.- Вип.1 (5).- С.12-14.
- Герман С.І. Обґрунтування застосування плацентарних препаратів у комплексному лікуванні генералізованого пародонтиту: автореф. дис. ... к. мед. н.- Полтава, 2004.- 20с.
- Карупу В.Я. Электронная микроскопия /Карупу В.Я.- Киев: Вища школа.- 1984.- 208с.
- Кореляційні зв'язки між морфометричними показниками великих слинних залоз щурів в нормі і після стимуляції периферичної нервової системи /Г.А.Ерошенко, Ю.П.Костиленко, М.С.Скрипників [та ін.] //Світ мед. та біол.- 2009.- №3, Ч.І.- С.64-69.
- Морфологічна характеристика деяких органів щелепно-лицевої ділянки після підшкірної імплантації кріоконсервованої плаценти /В.І.Шепітько, Г.А.Ерошенко, М.В.Калініченко [та ін.] //Клін. анатомія та опер. хірургія.- 2007.- №2.- С.65-67.
- Общие этические принципы работы с экспериментальными животными при проведении медицинских и биологических исследований /Нац. конгрес з біоетики (Київ 17-20 вересня 2001 р.) //Журнал АМН України.- 2001.- Т.7, №4.- С.814-816.
- Catalan M.A. The salivary gland fluid secretion mechanism /M.A.Catalan, T.Nakamoto, J.E.Melvin //J. Med. Invest.- 2009.- Vol.56, Suppl.- P.192-196.
- Ship J.A. Diagnosing, managing, and preventing salivary gland disorders /J.A.Ship //Oral Dis.- 2002.- Vol.8, №2.- P.77-89.

### Шепітько І.В.

#### МОРФОМЕТРИЧЕСКАЯ ХАРАКТЕРИСТИКА ПОДНИЖНЕЧЕЛЮСТНОЙ СЛЮННОЙ ЖЕЛЕЗЫ КРЫС ПРИ КОРРЕКЦИИ ОСТРОГО ЭКСПЕРИМЕНТАЛЬНОГО АСЕПТИЧЕСКОГО СИЛАДЕНИТА ТРАНСПЛАНТАЦИЕЙ КРИОКОНСЕРВИРОВАННОЙ ПЛАЦЕНТЫ

**Резюме.** В результате проведенного морфометрического исследования поднижнечелюстных слюнных желез крыс установлено, что при введении кріоконсервированной плаценты на фоне острого экспериментального сіаладеніта в концевых отделах и вставочных протоках на ранних сроках эксперимента метрические показатели имеют отрицательную тенденцию. Минимальные значения выявлены на 5-10 сутки и восстановились к 21 суткам наблюдения. Деструктивные изменения в исчерченных и гранулярных протоках определялись на ранних сроках наблюдения и проявлялись уменьшением средних значений внешнего диаметра и высоты протоковых эпителиоцитов и увеличением показателей диаметра просве-

та. К 14 суткам установлено восстановление метрических показателей исчерченных протоков и к 21 суткам - гранулярных.  
**Ключевые слова:** криоконсервированная плацента, сиаденит, поднижнечелюстная слюнная железа.

**Shepytko I.V.**

### MORPHOMETRIC CHARACTERISTIC MANDIBULAR SALIVA GLAND IN THE CASE OF CORRECTION OF SHARP OF EXPERIMENTAL ASEPTIC SIALADENITIS WITH TRANSPLANTATION OF CRYOPRESERVED PLACENTA

**Summary.** It is set as a result of the conducted morphometric research of submandibular of rats' salivary glands, that at introduction of cryopreserved placenta on a background of acute experimental sialadenitis in end-pieces and intercalated ducts on the early terms of experiment metrical indexes have a negative tendency. Minimum values are educed on a 5-10 days and supervisions recommenced a to 21 days. Destructive changes in the cut into striated and granular ducts were determined on the early terms of supervision and showed up diminishing of mean values of external diameter and height of ductal epitheliocytes and increase of indexes of diameter of lumen. To fourteenth day proceeding in the metrical indexes of the cut into striated ducts appeared and a to 21 day - into granular.

**Key words:** cryopreserved placenta, sialadenitis, submandibular salivary gland.

Стаття надійшла до редакції 21.11.2011 р.

---

© Степанчук А.П., Костиленко Ю. П., Проскурня С.А.

**УДК:** 616.12-007.2+611.12

**Степанчук А.П., Костиленко Ю. П., Проскурня С.А.**

"Украинская медицинская стоматологическая академия" (ул. Шевченка, 23, г.Полтава, 36024, Украина)

## МОРФОЛОГИЧЕСКИЕ ИЗМЕНЕНИЯ ЛЕВОГО ПРЕДСЕРДИЯ ПРИ КОМБИНИРОВАННОМ ПОРОКЕ МИТРАЛЬНОГО КЛАПАНА

---

**Резюме.** Исследовали 27 препаратов сердца людей в возрасте от 33 до 83 лет. Из них 11 препаратов сердца людей, умерших от комбинированного порока митрального клапана. При комбинированном пороке митрального клапана в левом ушке чаще образуются и определяются тромбы, чем в других полостях сердца. Это обусловлено внутренним рельефом левого ушка, ослаблением его миогенной функции и наличием устья в его основании.

**Ключевые слова:** левое предсердие, левое ушко, комбинированный порок митрального клапана.

### Введение

Поражение клапанов сердца, приводящее к приобретенному пороку сердца в подавляющем большинстве случаев, является результатом ревматического процесса. Первое место по частоте занимают поражения двустворчатого (митрального) клапана, в результате чего возникает или его стеноз, или недостаточность. Однако, наиболее распространенной формой порока митрального клапана является сочетание стеноза с недостаточностью, что приводит (при дальнейшем прогрессировании заболевания) к гипертрофии миокарда, нарастающей дилатации левого предсердия и, в результате этого, к застойным явлениям в малом круге кровообращения. Когда формируется комбинированный порок митрального клапана, возникает гипертензивная деформация сначала левого, а затем правого предсердий, как камер низкого давления сердца.

Описание изменений, происходящих при комбинированном пороке митрального клапана, в литературе ограничивается только констатацией гипертрофии предсердного миокарда и значительного расширения полостей. Как известно, каждому из предсердий принадлежит соответствующий аурикулярный придаток - левое и правое ушко, функциональное предназначение которых еще не до конца выяснено. В связи с патологией в литературе приводятся данные о том, что в их полостях (например, при пороках митрального клапана) образуются тромбы [Василенко и др., 1983; Панченко, Кропачева, 2007]. В настоящее время, этими дан-

ными и исчерпывается вопрос о характере морфологических изменений левого предсердия при патогенезе комбинированного порока митрального клапана.

Для получения более полного представления о характере преобразования левого предсердия сердца при митральном пороке, необходимы и более полные данные об его нормальном устройстве. Достичь этого мы пытались в предыдущих наших исследованиях [Степанчук, 2011], основные результаты которых будут использованы в данном сообщении.

**Цель исследования:** изучить характер морфологических преобразований левого предсердия, вместе с его аурикулярным придатком (ушком сердца), при комбинированном пороке митрального клапана на основе сравнения с накопленными нами данными об его нормальном устройстве.

### Материалы и методы

Работа является фрагментом плановой НИР кафедры анатомии человека "Вивчення закономірностей структурної організації внутрішніх органів у нормі та при патології" (№ 0106U003236).

Исследовано 27 препаратов сердца людей в возрасте от 33 до 83 лет, из них 11 препаратов сердца людей, умерших от комбинированного порока митрального клапана. Препараты сердца получены в патологическом бюро Полтавской областной клинической больницы и Полтавской областной психиатрической больни-

та. К 14 суткам установлено восстановление метрических показателей исчерченных протоков и к 21 суткам - гранулярных.  
**Ключевые слова:** криоконсервированная плацента, сиаденит, поднижнечелюстная слюнная железа.

**Shepytko I.V.**

### MORPHOMETRIC CHARACTERISTIC MANDIBULAR SALIVA GLAND IN THE CASE OF CORRECTION OF SHARP OF EXPERIMENTAL ASEPTIC SIALADENITIS WITH TRANSPLANTATION OF CRYOPRESERVED PLACENTA

**Summary.** It is set as a result of the conducted morphometric research of submandibular of rats' salivary glands, that at introduction of cryopreserved placenta on a background of acute experimental sialadenitis in end-pieces and intercalated ducts on the early terms of experiment metrical indexes have a negative tendency. Minimum values are educed on a 5-10 days and supervisions recommenced a to 21 days. Destructive changes in the cut into striated and granular ducts were determined on the early terms of supervision and showed up diminishing of mean values of external diameter and height of ductal epitheliocytes and increase of indexes of diameter of lumen. To fourteenth day proceeding in the metrical indexes of the cut into striated ducts appeared and a to 21 day - into granular.

**Key words:** cryopreserved placenta, sialadenitis, submandibular salivary gland.

Стаття надійшла до редакції 21.11.2011 р.

---

© Степанчук А.П., Костиленко Ю. П., Проскурня С.А.

**УДК:** 616.12-007.2+611.12

**Степанчук А.П., Костиленко Ю. П., Проскурня С.А.**

"Украинская медицинская стоматологическая академия" (ул. Шевченка, 23, г.Полтава, 36024, Украина)

## МОРФОЛОГИЧЕСКИЕ ИЗМЕНЕНИЯ ЛЕВОГО ПРЕДСЕРДИЯ ПРИ КОМБИНИРОВАННОМ ПОРОКЕ МИТРАЛЬНОГО КЛАПАНА

---

**Резюме.** Исследовали 27 препаратов сердца людей в возрасте от 33 до 83 лет. Из них 11 препаратов сердца людей, умерших от комбинированного порока митрального клапана. При комбинированном пороке митрального клапана в левом ушке чаще образуются и определяются тромбы, чем в других полостях сердца. Это обусловлено внутренним рельефом левого ушка, ослаблением его миогенной функции и наличием устья в его основании.

**Ключевые слова:** левое предсердие, левое ушко, комбинированный порок митрального клапана.

### Введение

Поражение клапанов сердца, приводящее к приобретенному пороку сердца в подавляющем большинстве случаев, является результатом ревматического процесса. Первое место по частоте занимают поражения двустворчатого (митрального) клапана, в результате чего возникает или его стеноз, или недостаточность. Однако, наиболее распространенной формой порока митрального клапана является сочетание стеноза с недостаточностью, что приводит (при дальнейшем прогрессировании заболевания) к гипертрофии миокарда, нарастающей дилатации левого предсердия и, в результате этого, к застойным явлениям в малом круге кровообращения. Когда формируется комбинированный порок митрального клапана, возникает гипертензивная деформация сначала левого, а затем правого предсердий, как камер низкого давления сердца.

Описание изменений, происходящих при комбинированном пороке митрального клапана, в литературе ограничивается только констатацией гипертрофии предсердного миокарда и значительного расширения полостей. Как известно, каждому из предсердий принадлежит соответствующий аурикулярный придаток - левое и правое ушко, функциональное предназначение которых еще не до конца выяснено. В связи с патологией в литературе приводятся данные о том, что в их полостях (например, при пороках митрального клапана) образуются тромбы [Василенко и др., 1983; Панченко, Кропачева, 2007]. В настоящее время, этими дан-

ными и исчерпывается вопрос о характере морфологических изменений левого предсердия при патогенезе комбинированного порока митрального клапана.

Для получения более полного представления о характере преобразования левого предсердия сердца при митральном пороке, необходимы и более полные данные об его нормальном устройстве. Достичь этого мы пытались в предыдущих наших исследованиях [Степанчук, 2011], основные результаты которых будут использованы в данном сообщении.

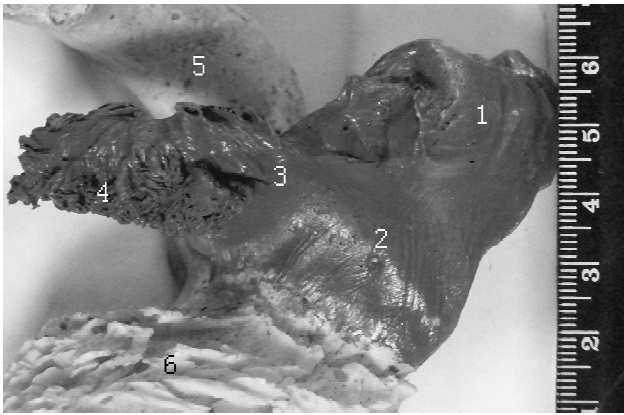
**Цель исследования:** изучить характер морфологических преобразований левого предсердия, вместе с его аурикулярным придатком (ушком сердца), при комбинированном пороке митрального клапана на основе сравнения с накопленными нами данными об его нормальном устройстве.

### Материалы и методы

Работа является фрагментом плановой НИР кафедры анатомии человека "Вивчення закономірностей структурної організації внутрішніх органів у нормі та при патології" (№ 0106U003236).

Исследовано 27 препаратов сердца людей в возрасте от 33 до 83 лет, из них 11 препаратов сердца людей, умерших от комбинированного порока митрального клапана. Препараты сердца получены в патологическом бюро Полтавской областной клинической больницы и Полтавской областной психиатрической больни-





**Рис. 1.** Пластмассовый слепок левого предсердия в норме. 1 - верхний отдел предсердия; 2 - нижний отдел предсердия; 3 - устье левого ушка; 4 - кораллоподобные дольки левого ушка; 5 - аорта; 6 - левый желудочек сердца.

цы в рамках договора о сотрудничестве между "УМСА" и указанными заведениями.

Из первой группы (без патологии сердца) использованы 7 наиболее целостных препаратов и 2 - второй группы (с пороком митрального клапана) для получения слепков полостей сердца путем наполнения их самотвердеющей пластмассой "Протакрил". При этом полости сердца наполняли в полном соответствии с направлением движения в нем крови. В целях повышения сопротивления для оттекающей пластмассы через аорту и легочной ствол последние на выходе перевязывали лигатурой для частичного сужения. Остальные 18 препаратов подвергли традиционному методу анатомического препарирования для получения наглядной картины внутреннего строения предсердий и ушек сердца. Для документирования визуальных наблюдений использовали цифровую фотокамеру.

### Результаты. Обсуждение

При изучении нормального строения предсердий и ушек сердца нами получены результаты, которые, в общем, изменяют существующий подход к рассмотрению данного вопроса, что в целом сводится к следующим выводам:

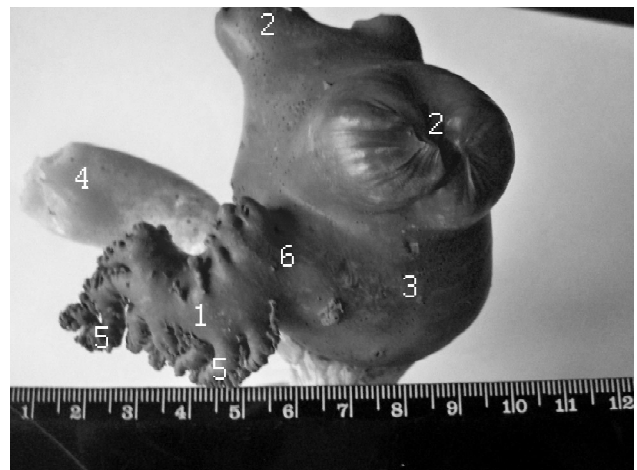
1. В предсердиях сердца можно выделить два взаимосвязанных образования, одно из которых является собственно предсердием, представляющим собой емкостный резервуар, а другое - специализированным придатком (ушко сердца). Полость собственно предсердий ввиду отсутствия гребенчатых перепонок, имеет гладкую эндокардиальную поверхность, тогда как полость ушек сердца представляет собой изрезанную конфигурацию.

2. В полости собственно левого предсердия целесообразно выделять (условно) 2 отдела: верхний - синусный (легочных вен) и нижний - воронкообразный, направленный к соответствующему левому атриовентрикулярному отверстию. В промежуточном положе-

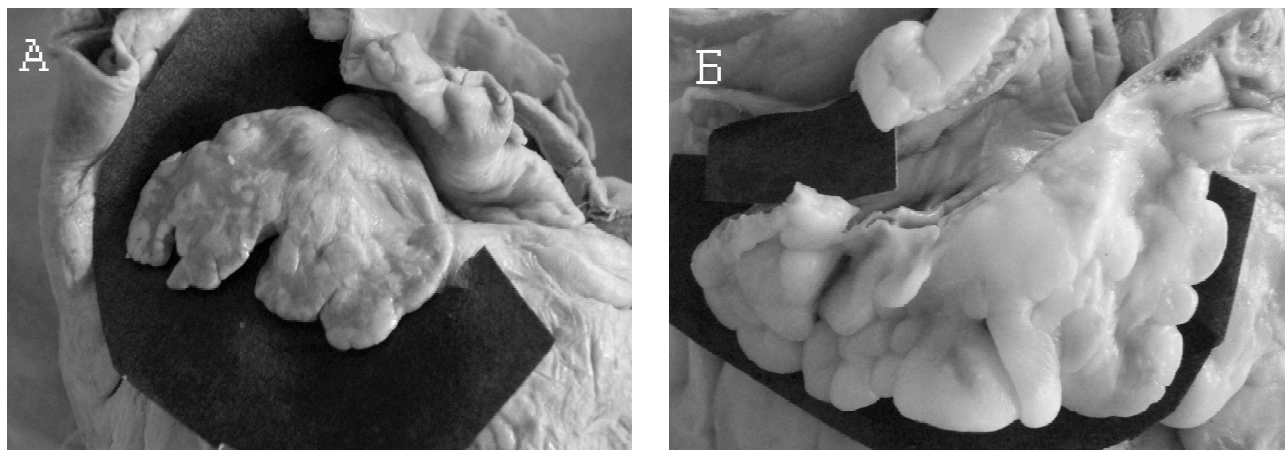
нии между ними находится устье левого ушка (рис. 1).

3. В отличие от правого, левое ушко представляет собой более обособленное от собственно предсердия образование за счет наличия в нем осевого червеобразного, относительно длинного (около 40 мм), выроста латеральной стенки предсердия, с полостью которого он сообщается расширенной горловиной. В левом ушке гребенчатые перепонок отсутствуют, вместо них изрезанный характер его внутренней полости создают кораллоподобные дольчатые придатки (рис. 1).

Общий принцип устройства левого предсердия при комбинированном пороке митрального клапана сохраняется, что видно при рассмотрении аналогичного пластмассового слепка предсердия (рис. 2). То есть, в левом предсердии выделяется общий емкостный резервуар (собственно предсердие) и его ушковидный придаток. Однако при митральном пороке они деформируются, что выражается, в основном, в значительном расширении синусного отдела левого предсердия. В результате чего его воронкообразный отдел становится короче и расширяется в области атриовентрикулярного отверстия. Последнее явление непосредственно связано с расширением левого фиброзного кольца. Данное расширение, как известно по данным литературы, приводит к расхождению между собой створок двухстворчатого клапана, приводя, тем самым, к его недостаточности [Зарецкий и др., 1979; Василенко и др., 1983]. На пластмассовом слепке левого предсердия при комбинированном пороке митрального клапана наглядно демонстрируются известные факты значительного расширения легочных вен, которые на препарате имеют форму двух пар сосковидных выпячиваний синусного отдела левого предсердия. Очевидно, что причиной этого есть нарушение гемодинамики как в малом, так и в большом круге кровообращения при



**Рис. 2.** Пластмассовый слепок левого предсердия при комбинированном пороке митрального клапана. 1 - осевой червеобразный вырост левого ушка; 2 - сосковидные выпячивания синусного отдела левого предсердия; 3 - нижний отдел предсердия; 4 - аорта; 5 - кораллоподобные дольки левого ушка; 6 - устье ушка.



**Рис. 3.** Влажные препараты левого ушка в норме (А) и при комбинированном пороке митрального клапана (Б).

митральном пороке, при которых возникает застойная гипертензия в правом предсердии. Несмотря на явную предсказуемость данного явления, в литературе, насколько нам известно, этот вопрос не рассматривается, хотя он касается важного звена в общем патогенезе комбинированного порока митрального клапана. Теперь обратим внимание на то, в какой мере оказываются вовлеченными в этот процесс левое ушко. Пластмассовые слепки его полости позволяют непосредственно увидеть, что оно собой представляет из внутренней поверхности своих стенок.

Можно убедиться, что по внешней своей форме они вполне соответствуют своему исходному (т.е. нормальному) строению. Так, левое ушко, как и в норме (сердце, не отягощенное пороком клапанного аппарата) представлено осевым червеобразным выростом латеральной стенки собственно предсердия, с полостью которого он сообщается расширенной горловиной. Так же как и в норме, данный червеобразный, слепо заканчивающийся, вырост дополнен кораллоподобными дольчатыми придатками, которые в общих чертах придают левому ушку принцип строения экзокринной железы. Вполне понятно, что сходство между ними ограничивается только этими внешними чертами. Обращает на себя внимание тот факт, что при митральном пороке (по сравнению с нормой) разветвленная полость левого ушка, хотя и подвержена некоторому расширению (особенно в области горловины), однако не в пропорциональном отношении по сравнению с полостью собственно левого предсердия. Получается так, что, несмотря на открытое сообщение левого ушка с полостью собственно предсердия посредством расширенной горловины, само по себе левое ушко обладает некоторыми особыми свойствами, позволяющими ему сохранять свой миогенный тонус. К сожалению, в настоящее время, мы не располагаем данными (в литературе этому вопросу вовсе не уделяется внимания), чтобы объяснить этот феномен. Кстати, удостовериться в том, что левое ушко мало подвержено деформации при митральном пороке не обязательно прибе-

гать к методу получения пластмассовых слепков; в этом можно убедиться при внешнем осмотре препаратов сердца (рис. 3).

Многие исследователи приводят данные (полученные различными способами исследования) о том, что при различных пороках сердца в его ушках обнаруживаются тромбы, косвенно свидетельствующие о грубых нарушениях гемодинамики и изменении реологических свойств крови. По данным литературы, местом их образования чаще всего является левое ушко [Могош, 1979; Панченко, Кропачева, 2007; Икоркин и др., 2008]. Как показали данные наших исследований, причиной этому могут быть застойные условия, создающиеся в его разветвленных тупиковых полостях, в отличие от правого ушка, которое широко открыто в полость собственно предсердия. Из этого получается, что левое ушко при пороках сердца порождает условия, которые повышают риск возникновения тромбоэмболии кровеносных сосудов различных органов. Но, тем самым возрастает интерес к сущности функционального предназначения левого ушка в системе, обеспечивающей сердечную деятельность. К сожалению, в настоящее время, полноценного объяснения этого вопроса нет. Очевидно одно: считать его просто дополнительными резервуарами полости левого предсердия будет неправильно. В прежних своих работах мы выдвинули предположение о том, что сократительная активность ушек сердца способна придавать потоку крови из предсердий в желудочки турбулентное движение [Степанчук, 2011]. Если это действительно так, то при митральном комбинированном пороке данный механизм частично или полностью теряет свое значение.

### **Выводы и перспективы дальнейших разработок**

При комбинированном пороке митрального клапана:

1. Собственно левое предсердие сохраняет характерный принцип устройства, как и в норме.
2. Синусный (верхний) отдел собственно полости

левого предсердия расширяется, нижний (воронкообразный) отдел стает короче и шире, данная гипертрофия приводит к нарушению движения крови из предсердия в желудочек.

3. Форма левого ушка мало подвержена деформации. Незначительное увеличение его полости происходит не в пропорциональном отношении по сравнению с полостью собственно предсердия, что позво-

ляет ушку сохранять свой миогенный тонус.

4. Из-за наличия в полости левого ушка множественных тупиковых углублений и перемычек в нем чаще создаются условия для застоя крови и образования тромбов.

Результаты наших исследований будут использованы для дальнейшего изучения внутреннего устройства сердца человека при патологии.

### Список литературы

Василенко В.Х. Пороки сердца /Василенко В.Х., Фельдман С.Б., Могилевский Э.Б.- Ташкент: Медицина, 1983.- 366с.

Зарецкий В.В. Клиническая эхокардиография /Зарецкий В. В., Бобков В. В., Ольбинская Л. И.- Москва: Медицина, 1979.- 248с.

Диагностические возможности чреспище-

водной эхокардиографии у больных с фибрилляцией предсердий /М.Р.Икоркин, О.И.Жаринов, Н.П.Левчук [и др.] //Укр. кардіол. журнал (основний випуск).- 2008.- №3.- С.102-110.

Могош Г. Тромбозы и эмболии при сердечно-сосудистых заболеваниях / Георг Могош; [пер. с рум. К.Лиссевич].- Бухарест: Научное и энциклопедическое издательство, 1979.-

574с.

Панченко Е.П. Профилактика тромбоэмболий у больных мерцательной аритмией /Е.Панченко, Е.Кропачева.- М.: ООО "Медицинское информационное агентство", 2007.- 144с.

Степанчук А.П. Устройство предсердных полостей сердца человека /А.П.Степанчук //Світ мед. та біол.- 2011.- №2.- С.51-54.

**Степанчук А.П., Костиленко Ю. П., Проскурня С.А.**

### МОРФОЛОГІЧНІ ЗМІНИ ЛІВОГО ПЕРЕДСЕРДЯ ПРИ КОМБІНОВАНІЙ ВАДІ МІТРАЛЬНОГО КЛАПАНА

**Резюме.** Дослідили 27 препаратів серця людей у віці від 30 до 83 років. Із них 11 препаратів серця людей, які померли від комбінованої вади мітрального клапана. При комбінованій ваді мітрального клапана у лівому вусці частіше утворюються і виявляються тромби, аніж в інших порожнинах серця. Це обумовлено внутрішнім рельєфом лівого вуска, послабленням міогенної функції та наявністю звуженого гирла в його основі.

**Ключові слова:** ліве передсердя, ліве вуско, комбінована вада мітрального клапана.

**Stepanchuk A.P., Kostylenko Y.P., Proskurnia S.A.**

### MORPHOLOGICAL CHANGES IN THE COMBINED LEFT ATRIUM MITRAL VALVE

**Summary.** 27 heart preparations of people aged 33 to 83 years were studied. The 11 preparations of these were the hearts of the people who died from the combined mitral valve. In the left eye of most blood clots are formed and are determined by the combined vice mitral valve, other than in the cavities of the heart. This is due to an internal relief of the left eye, the weakening of its myogenic function and the presence of the mouth at its base.

**Key words:** the left atrium, left auricles, a combined defect of the mitral valve.

Стаття надійшла до редакції 16.11.2011 р.

© Власенко І.Г., Власенко В.В., Палій Г.К., Лисенко О.П., Кордон Ю.В., Шевчук Н.М.

УДК: 619:616.982.2

**Власенко І.Г.<sup>1</sup>, Власенко В.В.<sup>1</sup>, Палій Г.К.<sup>2</sup>, Лисенко О.П.<sup>3</sup>, Кордон Ю.В.<sup>2</sup>, Шевчук Н.М.<sup>2</sup>**

<sup>1</sup> Подільський науково-дослідний центр туберкульозу (вул. Привокзальна, 42, м.Вінниця, 00021, Україна); <sup>2</sup>Вінницький національний медичний університет імені М.І.Пирогова (вул. Пирогова 56, м.Вінниця, 21018, Україна); <sup>3</sup>Інститут експериментальної ветеринарії імені С.Н.Вышелесского національної академії наук Білорусі (ул. Брикета 28, г. Минск, 220003, Білорусь)

## БІОБЕЗПЕКА ПРОДУКТІВ ХАРЧУВАННЯ ТА ТУБЕРКУЛІНОДІАГНОСТИКА У ТВАРИН

**Резюме.** В роботі досліджується сучасний стан і перспективи покращення якості та безпеки продуктів харчування в Україні. Запропоновані нові підходи детекції збудника туберкульозу у харчовій сировині тваринного походження (молоко). Цей метод дає можливість виявлення збудника туберкульозу незалежно від стадії розвитку його в організмі тварин за короткий проміжок часу (2-3 доби); за загальноприйнятою методикою потрібно 30-90 діб. Встановлено, що при стерилізації туберкуліну ППД для ссавців та пастеризації молока гинуть вегетативні форми патогенних мікобактерій і виявляються структури збудника туберкульозу (артроспори), які мають стійкість в навколишньому природному середовищі.

**Ключові слова:** безпека, продукти харчування, мікобактерії туберкульозу, молоко, туберкулінодіагностика.

### Вступ

Для багатьох антропозоонозних захворювань існує біологічний ланцюг "тварина - продукти харчування - людина". При недостатньому контролі продукти харчування тваринного походження - молоко та м'ясо, ура-

жені збудником туберкульозу, можуть передавати мікобактерії туберкульозу людям. Однією з причин прогресуючого поширення туберкульозу є застаріле уявлення про розвиток збудника захворювання та застосування

левого предсердия расширяется, нижний (воронкообразный) отдел стает короче и шире, данная гипертрофия приводит к нарушению движения крови из предсердия в желудочек.

3. Форма левого ушка мало подвержена деформации. Незначительное увеличение его полости происходит не в пропорциональном отношении по сравнению с полостью собственно предсердия, что позво-

ляет ушку сохранять свой миогенный тонус.

4. Из-за наличия в полости левого ушка множественных тупиковых углублений и перемычек в нем чаще создаются условия для застоя крови и образования тромбов.

Результаты наших исследований будут использованы для дальнейшего изучения внутреннего устройства сердца человека при патологии.

### Список литературы

Василенко В.Х. Пороки сердца /Василенко В.Х., Фельдман С.Б., Могилевский Э.Б.- Ташкент: Медицина, 1983.- 366с.

Зарецкий В.В. Клиническая эхокардиография /Зарецкий В. В., Бобков В. В., Ольбинская Л. И.- Москва: Медицина, 1979.- 248с.

Диагностические возможности чреспище-

водной эхокардиографии у больных с фибрилляцией предсердий /М.Р.Икоркин, О.И.Жаринов, Н.П.Левчук [и др.] //Укр. кардіол. журнал (основний випуск).- 2008.- №3.- С.102-110.

Могош Г. Тромбозы и эмболии при сердечно-сосудистых заболеваниях /Георге Могош; [пер. с рум. К.Лиссевич].- Бухарест: Научное и энциклопедическое издательство, 1979.-

574с.

Панченко Е.П. Профилактика тромбоэмболий у больных мерцательной аритмией /Е.Панченко, Е.Кропачева.- М.: ООО "Медицинское информационное агентство", 2007.- 144с.

Степанчук А.П. Устройство предсердных полостей сердца человека /А.П.Степанчук //Світ мед. та біол.- 2011.- №2.- С.51-54.

**Степанчук А.П., Костиленко Ю. П., Проскурня С.А.**

### МОРФОЛОГІЧНІ ЗМІНИ ЛІВОГО ПЕРЕДСЕРДЯ ПРИ КОМБІНОВАНІЙ ВАДІ МІТРАЛЬНОГО КЛАПАНА

**Резюме.** Дослідили 27 препаратів серця людей у віці від 30 до 83 років. Із них 11 препаратів серця людей, які померли від комбінованої вади мітрального клапана. При комбінованій ваді мітрального клапана у лівому вусці частіше утворюються і виявляються тромби, аніж в інших порожнинах серця. Це обумовлено внутрішнім рельєфом лівого вуска, послабленням міогенної функції та наявністю звуженого гирла в його основі.

**Ключові слова:** ліве передсердя, ліве вуско, комбінована вада мітрального клапана.

**Stepanchuk A.P., Kostylenko Y.P., Proskurnia S.A.**

### MORPHOLOGICAL CHANGES IN THE COMBINED LEFT ATRIUM MITRAL VALVE

**Summary.** 27 heart preparations of people aged 33 to 83 years were studied. The 11 preparations of these were the hearts of the people who died from the combined mitral valve. In the left eye of most blood clots are formed and are determined by the combined vice mitral valve, other than in the cavities of the heart. This is due to an internal relief of the left eye, the weakening of its myogenic function and the presence of the mouth at its base.

**Key words:** the left atrium, left auricles, a combined defect of the mitral valve.

Стаття надійшла до редакції 16.11.2011 р.

© Власенко І.Г., Власенко В.В., Палій Г.К., Лисенко О.П., Кордон Ю.В., Шевчук Н.М.

УДК: 619:616.982.2

**Власенко І.Г.<sup>1</sup>, Власенко В.В.<sup>1</sup>, Палій Г.К.<sup>2</sup>, Лисенко О.П.<sup>3</sup>, Кордон Ю.В.<sup>2</sup>, Шевчук Н.М.<sup>2</sup>**

<sup>1</sup> Подільський науково-дослідний центр туберкульозу (вул. Привокзальна, 42, м.Вінниця, 00021, Україна); <sup>2</sup>Вінницький національний медичний університет імені М.І.Пирогова (вул. Пирогова 56, м.Вінниця, 21018, Україна); <sup>3</sup>Інститут експериментальної ветеринарії імені С.Н.Вышелесского національної академії наук Білорусі (ул. Брикета 28, г. Минск, 220003, Білорусь)

## БІОБЕЗПЕКА ПРОДУКТІВ ХАРЧУВАННЯ ТА ТУБЕРКУЛІНОДІАГНОСТИКА У ТВАРИН

**Резюме.** В роботі досліджується сучасний стан і перспективи покращення якості та безпеки продуктів харчування в Україні. Запропоновані нові підходи детекції збудника туберкульозу у харчовій сировині тваринного походження (молоко). Цей метод дає можливість виявлення збудника туберкульозу незалежно від стадії розвитку його в організмі тварин за короткий проміжок часу (2-3 доби); за загальноприйнятою методикою потрібно 30-90 діб. Встановлено, що при стерилізації туберкуліну ППД для ссавців та пастеризації молока гинуть вегетативні форми патогенних мікобактерій і виявляються структури збудника туберкульозу (артроспори), які мають стійкість в навколишньому природному середовищі.

**Ключові слова:** безпека, продукти харчування, мікобактерії туберкульозу, молоко, туберкулінодіагностика.

### Вступ

Для багатьох антропозоонозних захворювань існує біологічний ланцюг "тварина - продукти харчування - людина". При недостатньому контролі продукти харчування тваринного походження - молоко та м'ясо, ура-

жені збудником туберкульозу, можуть передавати мікобактерії туберкульозу людям. Однією з причин прогресуючого поширення туберкульозу є застаріле уявлення про розвиток збудника захворювання та застосування

**Таблиця 1.** Результати бактеріологічного дослідження по виявленню мікобактерій у фільтраті молока.

Дослідний матеріал	Кількість проб	Мікроскопія комп'ютерна		Середовище Влакон	
		факт	%	факт	%
Фільтрат молока після туберкулінодіагностики	15	14	93,3*	15	100*
Суспензія туберкуліну Сумської біофабрики, с. 45	5	4	80	5	100
Фільтрати молока де туберкулінодіагностика не проводилась	15	-	-	-	-

**Примітки:** \* - на 46-82 добу після туберкулінодіагностики мікобактерії не виділялись.

туберкулінодіагностики у тваринництві. З літературних джерел відомо наявність збудника туберкульозу в туберкуліні ППД для ссавців [Колос та ін., 2006]. У процесі виробництва туберкуліну ППД для ссавців можуть утворюватись адаптивні форми збудника туберкульозу (артроспори), які проходять через бактеріологічні фільтри, витримують стерилізацію і попадають у туберкулін. Такий препарат використовують для визначення біобезпеки тваринницької сировини, тобто вводять в організм забійним тваринам фільтруючі форми збудника туберкульозу, які системою крові розносяться по всьому організму і така харчова сировина може стати небезпечною для споживачів [Колос та ін., 2006].

Під час туберкулінодіагностики у тварин, в організм вводять фільтруючі форми збудника туберкульозу, з якого виготовляли туберкулін.

Україна увійшла до складу СОТ, тому великої гостроти набула проблема своєчасного виявлення збудника туберкульозу у продуктах харчування тваринного походження. Вона водночас віддзеркалює основні проблеми, що суттєво впливають на захворюваність та смертність людей від туберкульозу. Окремі аспекти контролю якості продукції розглядали у багатьох працях вітчизняних та зарубіжних авторів [Власенко, 1998; Гойчук, 2001; Власенко і др., 2003; Пароля, 2004; Мельничук та ін., 2005; Якобз, 2005].

**Мета роботи:** дослідити екофункціональну стійкість мікобактерій у контексті біобезпеки продуктів харчування у зв'язку з туберкулінодіагностикою у корів.

## Матеріали та методи

Досліди проводили у Іллінецькому науково-дослідному господарстві Вінницького державного аграрного університету, де Іллінецькою лабораторією державної ветеринарної медицини проведена планова туберкулінізація корів туберкуліном ППД Сумської біофабрики, серія 45.

Для дослідження відбирали молоко корів через 5 дб після туберкулінодіагностики за загальнопри

нятою методикою (з використанням молочного катетера в стерильний посуд) - 15 голів та молоко стада, яким туберкулінодіагностику не проводили - 15 гол. Після цього молоко піддавали пастеризації (нагрівання до 63-65°C протягом 30 хвилин). У подальшому для виявлення фільтруючих форм (артроспори) збудника туберкульозу використовували молоко, яке пропускати через бактеріальний фільтр Millpore діаметром 0,22 мікрона.

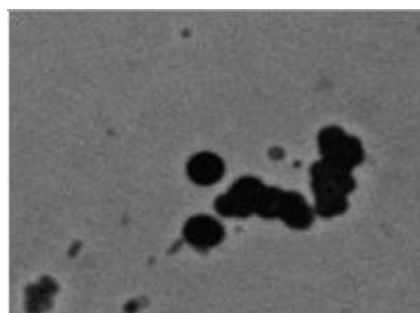
У подальшому виявляли життєздатні форми у препараті туберкуліну. При цьому змішували 1 мл туберкуліну з 1 мл стимулятора росту ВКГ. Суміш інкубували при 37°C 48 годин і після чого ділили на дві частини. Першу частину центрифугували і робили з осаду мазки, які фарбували та проводили мікроскопію, а другу висівали на поживне середовище Влакон по 0,5 - 1 мл. Чашки з посівом заклюювали скотчем та інкубували в термостаті. Мікробіологічні дослідження проводили згідно наказу № 45 МОЗ України.

## Результати. Обговорення

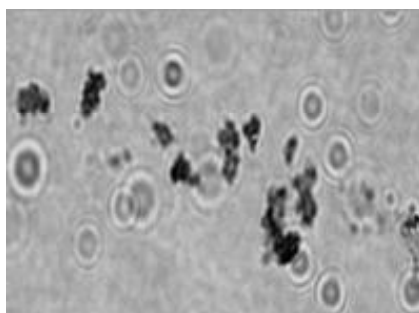
Результати бактеріологічних досліджень фільтратів молока наведена в табл. 1.

Посіви фільтрату молока після туберкулінодіагностики проводили на поживне середовище Влакон, які показали що через 2 - 3 доби появлявся ріст колоній у всіх пробах.

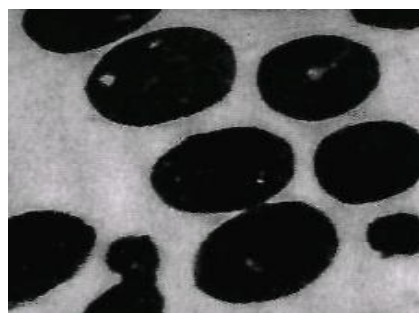
Як видно з результатів досліджень (табл. 1), культуральний метод виявився більш чутливим ніж комп'ю-



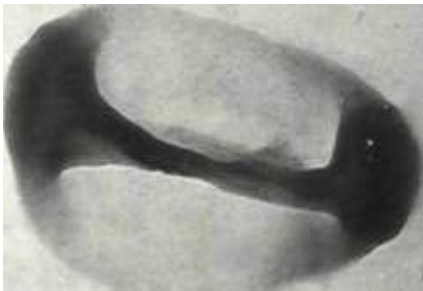
**Рис. 1.** Мазок з осаду (PPD) *Mycobacterium bovis*, фарбування по Ціль-Нільсену (x1000).



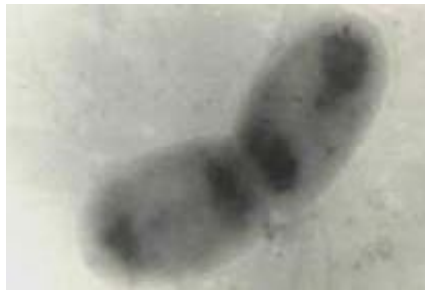**Рис. 2.** ППД туберкулін в стимуляторі росту, фарбування по Ціль-Нільсену (x1000).



**Рис. 3.** Мікобактерії мають вигляд коротких овоїдних паличок (комп'ютерна мікроскопія).



**Рис. 4.** Утворення зернистої палички з кокоподібної клітини (комп'ютерна мікроскопія).



**Рис. 5.** Утворення паличкоподібної клітини та зерен Муха (комп'ютерна мікроскопія).

терна мікроскопія. Цей метод може виявити збудника туберкульозу у 80-93,3%, тоді як культуральний в 100% випадків. Таким чином, при пастеризації молока появляються біологічні структури збудника туберкульозу (артроспори), які мають екофункціональну стійкість в навколишньому природному середовищі. Такі форми при потраплянні в сприятливі умови проростають у вегетативні форми. Аналогічні результати отримані і при дослідженні суспензії туберкуліну (туберкулін ППД та стимулятор росту ВКГ - 100% ріст проб на поживному середовищі).

Після 24 годин інкубації туберкуліну в стимуляторі росту виявлена трансформація шаровидних структур - біполярні палички (рис. 1; 2). Контрольні дослідження туберкуліну ППД для ссавців також проводили комісійно вченими з Беларусі О.П.Лисенко зі співавторами. Результати цих досліджень підтвердили наявність у туберкуліні живого збудника туберкульозу.

В мазках з посів у ППД туберкуліну на поживному середовищі Влакон виявлені великі коки, подібні до культур МБТ, які виділяли з крові та харкотиння людей, хворих на туберкульоз. Вказані морфологічні форми реагували з афіно-очищеними антитілами до антигенів *M.bovis*, міченими пероксидазою. Наявність загальних антигенів з класичними бацилярними формами в ізолятах з автоклавованих препаратів МБТ було підтверджено в реакції аглютинації з моноспецифічною антисироваткою до *M.tuberculosis* - *M.bovis*, з якою вони давали виражену аглютинацію.

Таким чином, отримані результати показали наявність життєздатних форм МБТ у препаратах туберкуліну. Для підтвердження наявності життєздатних форм МБТ у туберкулінах провели наступні дослідження з туберкулінами. Для цього брали туберкулін серії 80, Сумської біофабрики і додавали стимулятор росту ВКГ в



**Рис. 6.** В цитоплазмі палички туберкульозу (зерна Муха) кокоподібні утворення (комп'ютерна мікроскопія).

співвідношенні 1:1; опромінювали електромагнітним полем ( $30 \pm 9$ ) мТл протягом 60 хв. та проводили термостатування протягом 15 діб при температурі  $37^\circ\text{C}$ . Після термостатування проводили центрифугування суспензії, що досліджували, а з осадку робили мазки; їх фарбували та мікроскопували згідно Наказу № 45 МОЗ України.

У процесі розвитку адаптивних форм збудника туберкульозу, що знаходився в туберкуліні, відзнача-

ли значний поліморфізм мікобактерій, що залежав від терміну вирощування та середовища культивування. Результати досліджень культур свідчать, що мікобактерії мали вигляд коротких овоїдних паличок (рис. 3). Слід зазначити, що в сприятливих умовах у цитоплазмі утворювалась помітна зернистість - зерна Муха (рис. 4), більшість яких являють собою коковидні утворення, розташовані, як правило, ближче до полюсів клітин у молодих (рис. 5) і по всій довжині палички - в старих культурах (рис. 6).

Таким чином, результати досліджень показали, що мікроструктура мікобактерій туберкульозу після опромінення магнітною індукцією ( $30 \pm 9$ ) мТл протягом 60 хв. не порушувалась, а репродуктивна активність зростала. Одержані дані відповідають результатам культуральних досліджень, які свідчать про прискорення репродуктивної активності опромінених культур мікобактерій електромагнітним полем і що можна розглядати як метод виявлення адаптивних форм патогенних мікобактерій у туберкуліні.

### Висновки та перспективи подальших розробок

1. Запропоновані нові підходи детекції збудника туберкульозу в харчовій сировині тваринного походження (молоці). Метод дає можливість виявляти збудника туберкульозу незалежно від стадії розвитку його в організмі тварин за короткий проміжок часу (2-3 доби). За загальноприйнятою методикою мікобактерії туберкульозу виявляють за 30-90 діб.

2. Стерилізація туберкуліну ППД для ссавців та пастеризація молока супроводжується загибеллю вегетативних форм патогенних мікобактерій і з'являються морфологічні структури збудника туберкульозу (артроспори), які мають екофункціональну стійкість в навколишньому середовищі. Попадаючи в організм людини чи тварини артроспори патогенних мікобактерій проходять цикл розвитку.

3. Опромінення магнітною індукцією ( $30 \pm 9$ ) мТл протягом 60 хв. суспензії (туберкулін ППД для ссавців та стимулятор росту ВКГ) доцільно розглядати як метод виявлення адаптивних форм патогенних мікобактерій у туберкуліні ППД для ссавців, в якому мікроструктура



адаптивних мікобактерій туберкульозу не порушується, і зростає їх репродуктивна активність.

Отримані результати дослідження детекції збудника

туберкульозу в харчовій сировині тваринного походження дозволять рекомендувати у подальшому для комплексної діагностики захворювання у клініці.

### Список літератури

- Власенко В.В. Туберкульоз в фокусе проблем современности /В.В.Власенко.- Винница: Наука, 1998.- 35с.
- Гойчук О.І. Продовольча безпека та її забезпечення в Україні /О.І.Гойчук // Вісник аграрної науки Причорномор'я.- Миколаїв, 2001.- Вип.4.- С.205-211.
- До питання діагностики туберкульозу в тварин /Ю.Колос, В.Стець, В.Титаренко [та ін.] //Ветеринарна медицина України.- 2006.- №11.- С.10-12.
- Матеріали міжнародного інституту приrodnichих наук (ILSI). Оценка безопасности для здоровья содержания химических соединений в продуктах питания //Пищевые ингредиенты сырье и добавки.- Москва, 2005.- №1.- С.68-69.
- Мельничук С.Д. Якість і безпека продукції тваринництва: сучасний стан і перспективи /С.Д.Мельничук, Г.О.-Хмельницький, О.М.Якубчак //Сучасна ветеринарна медицина.- Київ, 2005.- №4.- С.6-7.
- Пароля О.Б. Качество пищевой продукции как элемент государственной политики в сфере повышения уровня здоровья нации /О.Б.Пароля // Междун. научно-теор. журнал Эпизоотология, иммунобиология, фармакология, санитария.- 2004.- №3.- С.68-70.
- Пат. Украины № 43467. Стимулятор роста возбудителя туберкулеза "Ридын", питательная среда для выделения возбудителя туберкулеза, способ получения питательной среды, способ выделения возбудителя туберкулеза на питательной среде /Власенко В.В., Багриий П.И.; заявитель и патентообладатель Власенко В.В., Багриий П.И.- Опубл. 17.12.2001, Бюл. № 11.
- Экологический мониторинг при туберкулинодиагностике крупного рогатого скота /В.В.Власенко, А.П.Лысенко, М.А.Дзюмак [и др.] //Агроэкологичний журнал.- 2003.- №1.- С.76-79.
- Якобз Б. Безопасность продуктов питания в ЕС /Барбара Якобз //Продукты и ингредиенты.- Київ, 2005.- №7(16).- С.64-66.

**Власенко И.Г., Власенко В.В., Палий Г.К., Лысенко О.П., Кордон Ю.В., Шевчук Н.Н.**  
**БИОБЕЗОПАСНОСТЬ ПРОДУКТОВ ПИТАНИЯ И ТУБЕРКУЛИНОДИАГНОСТИКА У ЖИВОТНЫХ**

**Резюме.** В работе проводится исследование современного состояния и перспективы улучшения качества и безопасности продуктов питания в Украине. Предложены новые подходы детекции возбудителя туберкулеза в пищевом сырье животного происхождения (молоко). Этот метод дает возможность выявить возбудитель туберкулеза независимо от стадии развития его в организме животных за короткое время (2-3 суток); по общепринятой методике нужно 30-90 суток.

**Ключевые слова:** безопасность, продукты питания, микобактерии туберкулеза, молоко, туберкулинодиагностика.

**Vlasenko I.G., Vlasenko V.V., Paliy G.K., Lysenko O.P., Kordon U.V., Shevchuk N.M.**  
**BIOLOGICAL SAFETY OF THE FOOD STUFF AND DIAGNOSTIC OF TUBERCULOSIS IN ANIMALS**

**Summary.** In work the modern state and prospects of improvement of quality and safety of the food stuff in Ukraine are explored. The new approaches of detections of causative agent of tuberculosis in the food raw material of animal origin (milk) are offered. This method gives opportunity to determine the causative agent of tuberculosis, which doesn't depend on the stage of its development in the animal's organism, for a short period of time (2-3 days and nights); the current method needs 30-90 days and nights.

**Key words:** safety, food stuff, mycobacteria of tuberculosis, milk, diagnostic of tuberculosis.

Стаття поступила до редакції 14.12.2011 р.

© Пилипко І.В., Герасимюк І.Є.

**УДК:** 616.149-008.341.1-06:[616.13/14+616.61-002.16]-092.9

**Пилипко І.В., Герасимюк І.Є.**

ДВНЗ "Тернопільський державний медичний університет імені І.Я.Горбачевського" (майдан Волі, 1, м.Тернопіль, 46001, Україна)

## **СТАН СУДИННОГО РУСЛА ТА ПАРЕНХІМИ НИРОК ПРИ МОДЕЛЮВАННІ ПОРТАЛЬНОЇ ГІПЕРТЕНЗІЇ У ЩУРІВ**

**Резюме.** В експерименті на щурах проведено моделювання портальної гіпертензії за оригінальним способом з наступним вивченням особливостей морфофункціональної перебудови судинного русла і паренхіматозних елементів нирок як прояву гепато-ренального синдрому. Виявлено прогресуючу висхідну вазоконстрикцію, дистрофічні зміни в епітелії на тлі венозної застою, паравазальної поліморфноклітинної інфільтрації та проліферації сполучної тканини.

**Ключові слова:** портальна гіпертензія, нирка, спазм, стеноз.

### Вступ

Причиною портальної гіпертензії (ПГ), як відомо, в 75-85% є цироз печінки (ЦП) [Грубник та ін., 2009]. Цироз - це остання стадія будь-якого хронічного захворювання печінки. У країнах СНД він зустрічається в 1%

населення [Саенко, Калита, 1999]. Причому частота хронічних захворювань печінки постійно зростає як в Україні, так і в усьому світі. В цілому захворюваність на цироз печінки в Україні зросла на 44,8%, а поширеність

адаптивних мікобактерій туберкульозу не порушується, і зростає їх репродуктивна активність.

Отримані результати дослідження детекції збудника

туберкульозу в харчовій сировині тваринного походження дозволять рекомендувати у подальшому для комплексної діагностики захворювання у клініці.

### Список літератури

- Власенко В.В. Туберкульоз в фокусе проблем современности /В.В.Власенко.- Винница: Наука, 1998.- 35с.
- Гойчук О.І. Продовольча безпека та її забезпечення в Україні /О.І.Гойчук // Вісник аграрної науки Причорномор'я.- Миколаїв, 2001.- Вип.4.- С.205-211.
- До питання діагностики туберкульозу в тварин /Ю.Колос, В.Стець, В.Титаренко [та ін.] //Ветеринарна медицина України.- 2006.- №11.- С.10-12.
- Матеріали міжнародного інституту приrodnichих наук (ILSI). Оценка безопасности для здоровья содержания химических соединений в продуктах питания //Пищевые ингредиенты сырье и добавки.- Москва, 2005.- №1.- С.68-69.
- Мельничук С.Д. Якість і безпека продукції тваринництва: сучасний стан і перспективи /С.Д.Мельничук, Г.О.-Хмельницький, О.М.Якубчак //Сучасна ветеринарна медицина.- Київ, 2005.- №4.- С.6-7.
- Пароля О.Б. Качество пищевой продукции как элемент государственной политики в сфере повышения уровня здоровья нации /О.Б.Пароля // Междун. научно-теор. журнал Эпизоотология, иммунобиология, фармакология, санитария.- 2004.- №3.- С.68-70.
- Пат. Украины № 43467. Стимулятор роста возбудителя туберкулеза "Ридын", питательная среда для выделения возбудителя туберкулеза, способ получения питательной среды, способ выделения возбудителя туберкулеза на питательной среде /Власенко В.В., Багрий П.И.; заявитель и патентообладатель Власенко В.В., Багрий П.И.- Опубл. 17.12.2001, Бюл. № 11.
- Экологический мониторинг при туберкулинодиагностике крупного рогатого скота /В.В.Власенко, А.П.Лысенко, М.А.Дзюмак [и др.] //Агроэкологичний журнал.- 2003.- №1.- С.76-79.
- Якобз Б. Безопасность продуктов питания в ЕС /Барбара Якобз //Продукты и ингредиенты.- Київ, 2005.- №7(16).- С.64-66.

### **Власенко И.Г., Власенко В.В., Палий Г.К., Лысенко О.П., Кордон Ю.В., Шевчук Н.Н. БИОБЕЗОПАСНОСТЬ ПРОДУКТОВ ПИТАНИЯ И ТУБЕРКУЛИНОДИАГНОСТИКА У ЖИВОТНЫХ**

**Резюме.** В работе проводится исследование современного состояния и перспективы улучшения качества и безопасности продуктов питания в Украине. Предложены новые подходы детекции возбудителя туберкулеза в пищевом сырье животного происхождения (молоко). Этот метод дает возможность выявить возбудитель туберкулеза независимо от стадии развития его в организме животных за короткое время (2-3 суток); по общепринятой методике нужно 30-90 суток.

**Ключевые слова:** безопасность, продукты питания, микобактерии туберкулеза, молоко, туберкулинодиагностика.

### **Vlasenko I.G., Vlasenko V.V., Paliy G.K., Lysenko O.P., Kordon U.V., Shevchuk N.M. BIOLOGICAL SAFETY OF THE FOOD STUFF AND DIAGNOSTIC OF TUBERCULOSIS IN ANIMALS**

**Summary.** In work the modern state and prospects of improvement of quality and safety of the food stuff in Ukraine are explored. The new approaches of detections of causative agent of tuberculosis in the food raw material of animal origin (milk) are offered. This method gives opportunity to determine the causative agent of tuberculosis, which doesn't depend on the stage of its development in the animal's organism, for a short period of time (2-3 days and nights); the current method needs 30-90 days and nights.

**Key words:** safety, food stuff, mycobacteria of tuberculosis, milk, diagnostic of tuberculosis.

Стаття поступила до редакції 14.12.2011 р.

© Пилипко І.В., Герасимюк І.Є.

**УДК:** 616.149-008.341.1-06:[616.13/14+616.61-002.16]-092.9

**Пилипко І.В., Герасимюк І.Є.**

ДВНЗ "Тернопільський державний медичний університет імені І.Я.Горбачевського" (майдан Волі, 1, м.Тернопіль, 46001, Україна)

## **СТАН СУДИННОГО РУСЛА ТА ПАРЕНХІМИ НИРОК ПРИ МОДЕЛЮВАННІ ПОРТАЛЬНОЇ ГІПЕРТЕНЗІЇ У ЩУРІВ**

**Резюме.** В експерименті на щурах проведено моделювання портальної гіпертензії за оригінальним способом з наступним вивченням особливостей морфофункціональної перебудови судинного русла і паренхіматозних елементів нирок як прояву гепато-ренального синдрому. Виявлено прогресуючу висхідну вазоконстрикцію, дистрофічні зміни в епітелії на тлі венозної застою, паравазальної поліморфноклітинної інфільтрації та проліферації сполучної тканини.

**Ключові слова:** портальна гіпертензія, нирка, спазм, стеноз.

### Вступ

Причиною портальної гіпертензії (ПГ), як відомо, в 75-85% є цироз печінки (ЦП) [Грубник та ін., 2009]. Цироз - це остання стадія будь-якого хронічного захворювання печінки. У країнах СНД він зустрічається в 1%

населення [Саенко, Калита, 1999]. Причому частота хронічних захворювань печінки постійно зростає як в Україні, так і в усьому світі. В цілому захворюваність на цироз печінки в Україні зросла на 44,8%, а поширеність



його у світі за цей час збільшилася на 15,8%. [Бабак, 2006; Хухліна, 2008]. Розвиток портальної гіпертензії є несприятливою прогностичною ознакою для таких хворих, середня тривалість життя яких становить близько 19 місяців [Хухліна, 2008; Сопп, 2000]. Зокрема у США цироз печінки посідає п'яте місце серед причин смерті осіб віком до 60 років.

Разом із тим відомо, що прогресування портальної гіпертензії при цирозі печінки супроводжується значними порушеннями системної гемодинаміки та розвитком низки тяжких ускладнень - ентеропатії, гепаторенального та гепатопульмонального синдрому, енцефалопатії [Пентюк, Харченко, 2010]. Порушення системної гемодинаміки, що зустрічаються більш, ніж у 90% хворих на ЦП, сприяють розвитку функціональної недостатності практично всіх органів і нерідко є причиною летального кінця [Волошин та ін., 2009].

Перебіг ПГ частіше має тотальний характер з залученням у коло патологічних порушень усього судинного русла, але в першу чергу тієї його частини, що належить до басейну ворітної вени. Тому основні порушення гемодинаміки і морфофункціональні зміни в мікроциркуляторному руслі відбуваються в усіх органах черевної порожнини [Гайворонский, 2002].

У розвитку та перебігу ПГ велика роль на сьогоднішній день відводиться вивченню стану нирок [Лапчинская и др., 2005]. Сукупність порушень їх функціонального стану при патології печінки відзначається як гепаторенальний синдром (ГРС). Якщо у хворих із цирозом печінки діагностується портальна гіпертензія (ПГ), то у 20% з них гепаторенальний синдром може розвинути протягом першого року, в 40% - через 5 років [Moreau, Lebrec, 2004].

Проте слід зауважити, що в наявних наукових роботах основна увага приділяється вивченню переважно функціональних змін у нирках при ПГ, в той час як морфологічні прояви, зокрема судинні зміни та їх динаміка залишаються поза увагою.

**Мета дослідження:** встановити особливості динаміки морфофункціональних змін в паренхімі та кровоносних судинах нирок щура при експериментальній портальній гіпертензії.

### Матеріали та методи

Дослідження було проведено на 36 білих безпородних статевозрілих щурах-самцях масою 180-200 г, з яких 6 склали контрольну групу. Іншим 30-ти щурам під кетаміновим знечуленням моделювали портальну гіпертензію, шляхом звуження ворітної вени, дещо нижче її біфуркації на 50% за запропонованим нами способом [Герасимюк та ін., 2011]. З експерименту тварин виводили внутрішньоплевральним введенням великих доз концентрованого тіопенталу натрію. Всі експериментальні дослідження проводилися з дотриманням "Правил проведення робіт з використанням експериментальних тварин".

Збір морфологічного матеріалу проводили на 1, 3, 7, 14, 28 добу експерименту. Отримані шматочки з обох нирок фіксували в 10% нейтральному розчині формаліну, 96° спирті. Парафінові зрізи товщиною 5-7 мкм фарбували гематоксиліном та еозином, пікрофуксином за Ван-Гізона. Морфометричну оцінку інтраорганних судин здійснювали за допомогою окуляр-мікрометра МОВ-1-15Ч. Оцінку функціонального стану судин проводили шляхом вирахування індексу Вогенворта (ІВ) [Автандилов, 1990].

Для морфометричного вивчення внутрішньоорганних галузень ниркові артерії за калібром і топографічним розміщенням були розділені на три групи: міжчасткові (МЧА), дугові (ДА) та міжчасточкові (МЧТА). Подібні градації судинних русел ми знаходимо і в інших авторів [Шорманов, 2004].

Отриманий при проведенні морфологічних і функціональних досліджень цифровий матеріал піддавали статистичній обробці за допомогою Microsoft Excel for Windows 98 із визначенням середніх величин та їх стандартних похибок.

### Результати. Обговорення

За умов експериментальної портальної гіпертензії нами були встановлені морфологічні прояви досить відчутних змін внутрішньоорганного ниркового кровообігу. Причому ступінь цих проявів перебував у залежності від тривалості експерименту. Так, на 1 добу моделювання портальної гіпертензії морфофункціональні зміни в судинному руслі нирок проявлялися помірним повнокров'ям всіх порядків інтраорганних артерій та незначним спазмом артеріол. Звертало на себе увагу те, що артерії великого калібру були іноді дещо розтягнутими та виповнені еритроцитами. Щодо судин середнього і невеликого розміру, тобто дугових і міжчасточкових артерій, то в них крім наявності в просвіті еритроцитів інших суттєвих змін не спостерігалось. Разом із тим, артеріоли мали помітно звужений просвіт, з підвищеним тонусом гладком'язових оболонок та потовщенням стінки. Ендотелій їх внутрішньої вистілки виглядав набряклим, внаслідок чого збільшені в розмірах ядра ендотеліоцитів випиналися в просвіт судин у вигляді "частоколу" (рис. 1).

Виявлені структурні зміни підтверджувалося даними морфометричного дослідження (табл. 1, 2, 3 і 4). Так, на 1 добу моделювання портальної гіпертензії для міжчасткових артерій було характерним деяке зменшення товщини медії (ТМ) із одночасним збільшенням внутрішнього діаметра (ВД) на 7% та зниженням ІВ на 8%. І, якщо для МЧА на 1 добу було характерним зниження ІВ, що вказує на розширення їх просвіту і зниження тонусу судинної стінки, то для ДА і МЧТА індекс Вогенворта залишався на рівні контрольних даних. Водночас в артеріолах спостерігалось його достовірне збільшення (на 38% у порівнянні з контролем), що й було першим підтвердженням реакції ниркових судин

**Таблиця 1.** Морфометричні показники міжчасткових артерій нирки щура при портальній гіпертензії ( $M \pm m$ ).

Тривалість спостереження	Міжчасткові судини			
	ЗД, мкм	ВД, мкм	ТМ, мкм	ІВ
Контроль	152,67±2,02	92,33±1,49	30,17±0,43	173,50±3,49
1 доба	158,17±1,43	98,33±1,01*	29,92±0,42	158,78±3,15*
3 доби	152,17±1,12	92,17±1,12	30,00±0,18	172,69±3,12
7 діб	152,33±1,25	92,17±1,12	30,08±0,28	173,28±3,34
14 діб	151,83±0,67	89,17±0,67	31,33±0,24	190,02±2,94*
28 діб	149,83±1,23	87,33±0,87*	31,25±0,24	194,39±1,93**

Примітки: \*-  $p < 0,05$ ; \*\* -  $p < 0,01$ .

**Таблиця 2.** Морфометричні показники дугових артерій нирки щура при портальній гіпертензії ( $M \pm m$ ).

Тривалість спостереження	Дугові судини			
	ЗД, мкм	ВД, мкм	ТМ, мкм	ІВ
Контроль	57,00±1,97	32,50±1,08	12,25±0,47	207,63±4,90
1 доба	57,33±1,25	32,67±0,87	12,33±0,24	208,34±5,24
3 доби	57,67±1,01	32,83±0,67	12,42±0,22	208,65±4,34
7 діб	55,17±1,34	30,33±0,87	12,42±0,28	231,07±5,90*
14 діб	53,33±0,85	28,67±0,70*	12,58±0,12	253,13±6,94**
28 діб	51,33±0,87	26,33±0,60**	12,50±0,18	280,37±6,81**

Примітки: \*-  $p < 0,05$ ; \*\* -  $p < 0,01$ .

**Таблиця 3.** Морфометричні показники міжчасточкових артерій нирки щура при портальній гіпертензії ( $M \pm m$ ).

Тривалість спостереження	Міжчасточкові судини			
	ЗД, мкм	ВД, мкм	ТМ, мкм	ІВ
Контроль	29,17±1,12	15,83±0,67	6,67±0,24	239,75±5,61
1 доба	29,50±0,95	16,00±0,52	6,75±0,24	240,13±6,67
3 доби	29,00±1,09	15,17±0,67	6,92±0,22	266,22±5,98*
7 діб	28,17±1,48	13,83±0,85	7,17±0,35	316,16±13,57**
14 діб	26,33±0,70	11,33±0,30**	7,50±0,26	440,82±20,83**
28 діб	24,83±0,85*	9,83±0,43**	7,50±0,26	540,61±28,58**

Примітки: \*-  $p < 0,05$ ; \*\* -  $p < 0,01$ .

**Таблиця 4.** Морфометричні показники артеріол нирки щура при портальній гіпертензії ( $M \pm m$ ).

Тривалість спостереження	Артеріоли			
	ЗД, мкм	ВД, мкм	ТМ, мкм	ІВ
Контроль	19,00±0,97	10,17±0,57	4,42±0,22	250,03±8,86
1 доба	18,50±0,88	8,83±0,67	4,83±0,15	344,20±26,23*
3 доби	17,50±0,80	7,83±0,43*	4,83±0,24	402,08±26,36**
7 діб	17,17±1,06	7,17±0,43*	5,00±0,37	477,22±39,81**
14 діб	16,17±0,92	6,17±0,43**	5,00±0,26	592,28±32,23**
28 діб	15,83±0,67*	5,67±0,30**	5,08±0,22	685,30±40,64**

Примітки: \*-  $p < 0,05$ ; \*\* -  $p < 0,01$ .

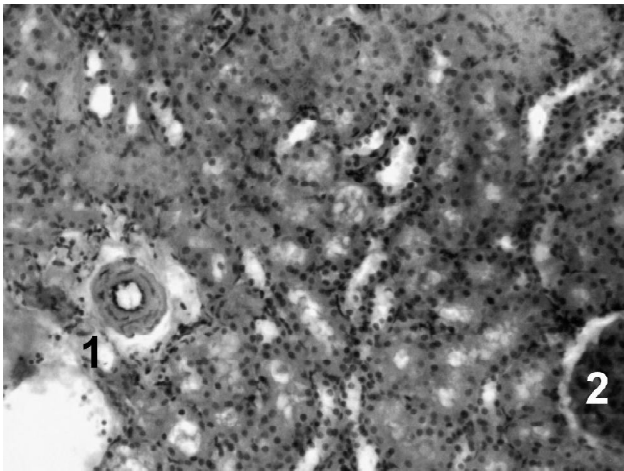
на гемодинамічні впливи. Виявлені судинні зміни свідчать про посилення артеріального притоку по ниркових артеріях з одночасним зниженням пропускної

здатності та посиленням судинного опору їх кінцевих гілок, яке може бути захисною реакцією, спрямованою на попередження гідродинамічного перевантаження гемомікроциркуляторного русла. Венозне русло нирок при цьому також було помірно повнокровним, з одночасним незначним стазом у капілярах. У кірковій речовині виявлялися наповнені кров'ю зірчасті вени. Просвіт капсул Шумлянського-Боумена нерідко був дещо звужений. Проте, структура інших складових нефрону залишалася без істотних змін.

На 3 добу експерименту міжчасткові та дугові артерії продовжували залишатися у попередньому стані. Водночас зберігалася і навіть дещо посилювалося звуження просвіту артеріол, до якого приєднувалося наростання тонузу міжчасточкових артерій з одночасним набряком судинної стінки та вираженим звуженням судинного просвіту, що може бути в подальшому причиною ішемії ниркової тканини (рис. 2). Приріст індексу Вогенворта в артеріолах на цей час вже складав 61%, було статистично достовірним і його зростання на 11% в міжчасточкових артеріях. Продовжувало зберігатись, як і у попередній термін спостереження, помірно венозне повнокров'я з розширенням просвіту та потоншенням венозних стінок, що разом із капіляростазом може підтверджувати сповільнення кровотоку. Просвіт капсул ниркових тілець також продовжував залишатися дещо звуженим.

Через тиждень експериментальних досліджень морфофункціональна картина продовжувала змінюватися. В цей час вже розпочинало наростати звуження дугових і міжчасточкових артерій за рахунок потовщення і посилення тонузу судинних стінок, на що вказувала виражена складчатість їх внутрішніх еластичних мембран. Індекс Вогенворта в дугових артеріях збільшувався на 7%, що достовірно відрізнялося від контрольних величин, в міжчасточкових така різниця вже сягала 32%, а в артеріолах - 91%. Міжчасткові артерії залишалися без суттєвих гістологічних та морфометричних змін. Водночас венозне повнокров'я і надалі посилювалося з характерним збільшенням зон капіляростазів. Під капсулою виявляли помітно розширені і гіперемійовані зірчасті вени, навколо яких спостерігалася виражена гістолімфоцитарна інфільтрація. В цей час досить часто виявлялося колабування клубочків з розширенням просвіту капсул Шумлянського-Боумена, що

може бути наслідком спазму приносячих артеріол. Крім того, в ниркових каналцях спостерігалися збільшені в розмірах та деформовані епітеліоцити з точковими вкрап-



**Рис. 1.** Гістологічний зріз тканини нирки щура через 1 добу після експериментального моделювання портальної гіпертензії. 1 - артеріола з потовщеною стінкою і набряклим ендотелієм, 2 - нирковий клубочок з помірно звуженим просвітом капсули. Гематоксилін-еозин.  $\times 240$ .

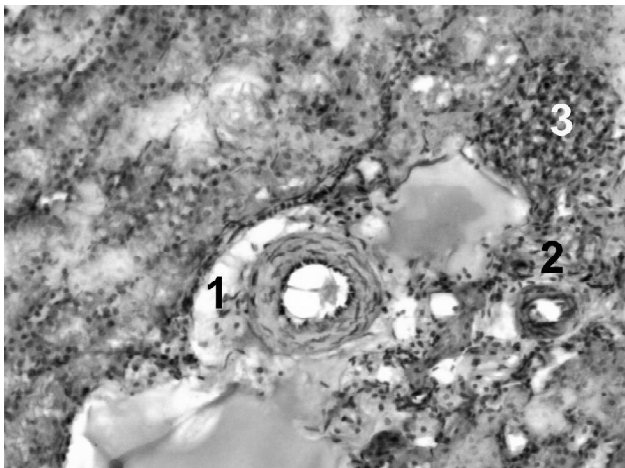
леннями в цитоплазмі, що вказує на дистрофічні зміни у них. Набряк судинних стінок на даному етапі спостереження замінювався їх гіпертрофією (рис. 3).

На 14 добу продовжувалося поступове висхідне звуження просвіту з потовщенням стінок ниркових артеріальних судин всіх порядків, що підтверджувалося вираженою складчатістю, аж до гофрованості їх внутрішніх еластичних мембран. Найбільший ступінь морфофункціональної перебудови судинних стінок, як і в попередні терміни спостереження, був характерним, у першу чергу, для артеріол. Провідною причиною потовщення їх м'язової оболонки була гіпертрофія гладком'язових клітин, яка проявлялася збільшенням розмірів ядер з посиленням інтенсивності сприйняття ними барвників. У порівнянні з контролем приріст індекса Во-

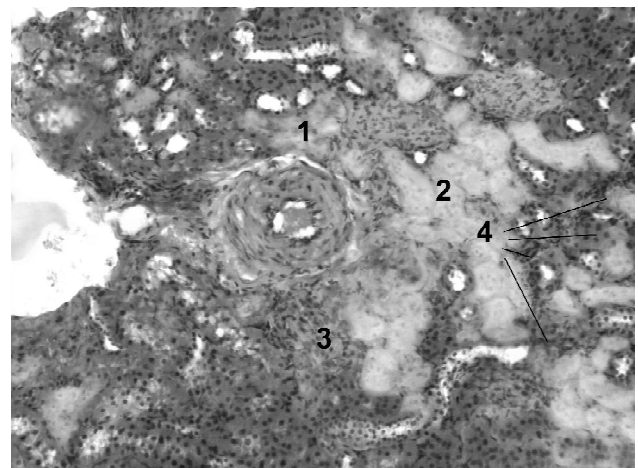
генворта в артеріях різного рівня галуження на даний термін спостереження складав: в міжчасткових артеріях - 10%, в дугових - 22%, в міжчасточкових - 84% і в артеріолах - 137%. Пов'язане з цим зниження пропускної здатності судинного русла закономірно призводить до порушення обміну, що проявляється дистрофічними змінами як в елементах капсули ниркових тілець, так і в епітелії звивистих канальців, на що вказують зміни форми епітеліоцитів, їх набухання та точкові вкраплення у цитоплазмі. Значне розширення ниркових вен з вираженим повнокров'ям та капіляростазамі в цей час поєднувалося з вираженою гістолімфоцитарною інфільтрацією периваскулярної локалізації.

На 28 добу експерименту всі виявлені попередньо зміни продовжували прогресувати. Приріст індекса Вогенворта в артеріях різного рівня галуження сягав: в міжчасткових - 12%, в дугових - 35%, в міжчасточкових - 125% і в артеріолах - 174%. Венозне повнокров'я з вираженою периваскулярною поліморфноклітинною інфільтрацією зберігалось на рівні попереднього терміну спостереження. Спостерігалось посилення розвитку сполучної тканини, що підтверджувалося виявленням вогнищ периваскулярного фіброзу. Дистрофічні зміни в нирковій капсулі та канальцях також значно посилювалися. Значна гістолімфоцитарна інфільтрація визначалася особливо в місцях найбільших дистрофічних змін паренхіми і нерідко переходила у фіброblastичну реакцію та склероз інтерстицію. Розростання сполучної тканини спостерігалися разом з гіалінозом колабованих клубочків та атрофованих канальців нирок.

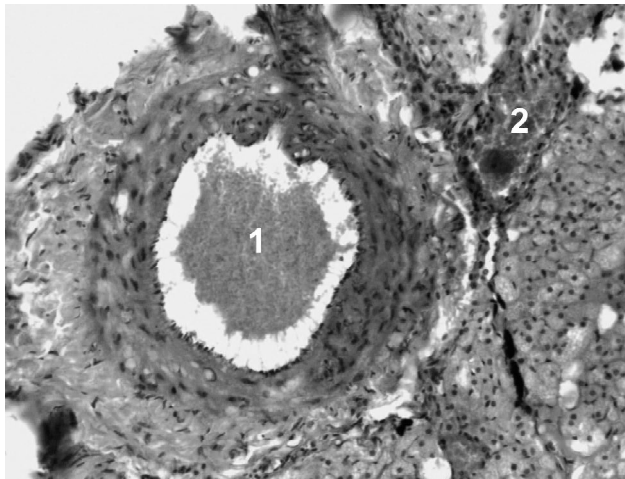
Отже, результати проведеного дослідження дозволяють прийти до висновку, що при портальній гіпертензії нирки страждають від суттєвих розладів як центральної, так і обумовленою її станом органної гемодинаміки. Однак, ступінь ушкодження судин і паренхіми



**Рис. 2.** Гістологічний зріз тканини нирки щура через 3 доби після експериментального моделювання портальної гіпертензії. 1 - потовщення стінки і набряк ендотелію міжчасточкової артерії, 2 - артеріола з потовщеною стінкою, 3 - нирковий клубочок із повністю звуженим просвітом капсули. Гематоксилін-еозин.  $\times 280$ .



**Рис. 3.** Гістологічний зріз тканини нирки щура через 7 днів після експериментального моделювання портальної гіпертензії. 1 - потовщення стінки за рахунок гіпертрофії гладком'язових клітин дугової артерії, 2 - дистрофія епітелію канальців з гомогенізацією тканини, 3 - поліморфноклітинна інфільтрація, 4 - капіляростаз. Гематоксилін-еозин.  $\times 160$ .



**Рис. 4.** Гістологічний зріз тканини нирки щура через 28 днів після експериментального моделювання портальної гіпертензії. 1 - еритроцити у просвіті дугової артерії, 2 - повнокров'я вени. Гематоксилін-еозин. x160.

нирок неоднаковий у різні періоди експерименту. Порушення органного ниркового кровообігу на фоні ПГ спочатку призводить до вазодилатації крупних судин та одночасного звуження артеріол з наступним переходом до поступової висхідної вазоконстрикції всіх судинних порядків, починаючи з 7 доби експерименту. Причому, набряк судинних стінок у цей період змінюється гіпертрофією їх м'язової оболонки. Звуження ниркових судин особливо посилюється на 14 та 28 добу експерименту. Починаючи з 14 доби в паренхімі нирок, а саме в елементах капсул Шумлянського-Боумана та в епітелії ниркових канальців, виникають дистрофічні зміни, які супроводжуються гістіолейкоцитарною інфільтрацією і поступово переходять у фібробластичну перебудову та склероз інтерстицію. Найбільш виражені склеротичні зміни відмічаються на 28 добу експерименту. Протягом всіх термінів дослідження структурна перебудова артерій супроводжується венозним повнокрів'ям та капіляростазом з периваскулярним набряком, які поступово наростають до найбільшого прояву наприкінці експерименту (рис. 4).

Все це співпадає з сучасними уявленнями про вплив гемодинамічних змін на перебудову структурних елементів органів і тканин. Як відомо, до регуляції руху крові, зокрема, по артеріях має відношення в першу

чергу їх тонус [Александрин, Александров, 2002], а також різноманітні замикальні структури, скорочення і розслаблення яких позначається на пропускній здатності судин [Новиков, Яльцев, 2002]. Тому встановлення характеру перебудови та особливостей ремоделювання судин за умов порушення гемоциркуляції є одним із пріоритетних завдань сучасної морфології [Шорманов, 2007]. На даний час встановлено, що погіршення ниркового кровообігу внаслідок підвищення тиску в системі ворітної вени призводить до виражених дистрофічних змін в епітелії канальців нефрона та склерозу інтерстицію. Причому некротичні та дистрофічні зміни в ниркових тільцях і канальцях нефронів бувають більше виражені в кіркових, ніж в навколomosкових нефронах [Дусик та ін., 2006]. При ПГ були також встановлені значні дистрофічні зміни епітелію канальців нефронів, фібробластична реакція, склероз інтерстицію та його гістіолейкоцитарна інфільтрація [Дусик та ін., 2006; Пентюк, Харченко, 2010; Gines, Schrier, 2009]. Все це є однією із важливих патогенетичних ланок гепаторенального синдрому при ЦП як наслідку гострого порушення ниркової функції; зменшення ниркового кровотоку і зниження величини клубочкової фільтрації, які якраз і можуть бути тісно пов'язані зі значною нирковою вазоконстрикцією та недостатністю компенсаторних механізмів збереження адекватної перфузії нирки [Lenz, 2005].

### Висновки та перспективи подальших розробок

1. Портальна гіпертензія супроводжується відчутними розладами центральної гемодинаміки, які суттєво впливають на органну гемодинаміку в нирках.

2. Посилення гідродинамічного навантаження на артерії нирки при портальній гіпертензії викликає прогресуючу вазоконстрикцію висхідного характеру як захисну реакцію у відповідь на перевантаження гемодинамічного русла.

3. Тривалі розлади органної ниркової гемодинаміки при портальній гіпертензії із посиленням судинного опору і зниженням перфузії приводять до ішемії тканин з наступним розвитком у них дистрофічних та склеротичних процесів.

Отримані результати можуть бути використані в подальшому для розробки та оцінки нових методів корекції портальної гіпертензії.

### Список літератури

- Автандилов Г.Г. Медицинская морфометрия / Г.Г. Автандилов. - М.: Медицина. - 1990. - 382с.
- Александрин В.В. Возможности линейной зависимости между напряжением сосудистой стенки и объемом кровотоком на уровне прекоортальных артериол / В.В. Александрин, П.Н. Александров // Бюл. эксперим. биол. - 2002. - Т. 133, Вып. 4. - С. 399-401.
- Бабак О.Я. Алкогольная болезнь печени: научные достижения и клинические перспективы / О.Я. Бабак // Сучасна гастроентерологія. - 2006. - № 6. - (32). - С. 4-7.
- Волошин О.І. Ураження серцево-судинної системи у хворих на цироз печінки невірусного походження / О.І. Волошин, В.П. Присяжнюк, П.В. Присяжнюк // Клініч. та експерим. патологія. - 2009. - Т. 8, № 1. - С. 106-110.
- Гайворонский И.В. Патогенетические механизмы расстройств регионального и микроциркуляторного кровотока при портальной гипертензии / И.В. Гайворонский // Регионарное кровообращение и микроциркуляция. - 2002. - № 2. - С. 57-67.
- Грубник В.Ю. Малоінвазивні втручання при портальній гіпертензії / В.Ю.

- Грубник, О.Л. Ковальчук, В.В. Грубник //Шпитальна хірургія.- 2009.- №4.- С.5-7.
- Дусик А.В. Морфологічні зміни в нирках при портальній гіпертензії /А.В. Дусик, Г.Я. Костюк, А.П. Король //Таврический медико-биол. весник.- 2006.- Т.9, №3.- С.64-66.
- Лапчинская И.И. Поражение почек при заболевании печени /И.И. Лапчинская, А.А. Красюк, Л.В. Комино //Укр. журнал нефрології та діалізу.- 2005.- №1.- С.43-48.
- Новиков Ю.В. Регуляторные структуры артерий головного мозга и почек при экспериментальной гипо- и гипертензии /Ю.В. Новиков, А.В. Яльцев //Бюлл. эксперим. биол.- 2002.- Т.133, №2.- С.219-221.
- Пат. 58427 Україна, МПК 2011,01 Пристрій для дозованого звуження судин /Н.І. Герасимюк, І.В. Пилипко, Л.О. Островська; заявник і власник патенту Тернопільський держ. мед. унів. імені І.Я. Горбачевського.- № u 201011700; заявл. 01.10.10; опубл. 11.04.11, Бюл. №7.
- Пентюк Н.А. Гіперпродукція вазоактивних медіаторів як патогенетичний чинник розвитку ускладнень цирозу печінки у щурів /Н.А. Пентюк, Н.В. Харченко //Сучасна гастроентерол.- 2010.- №2 (52).- С.37-43.
- Саенко В.Ф. Развитие хирургии портальной гипертензии в Украине /В.Ф. Саенко, Н.Я. Калита //Кліні. хірургія.- 1999.- №6.- С.53-56.
- Хухліна О.С. Портальна гіпертензія /О.С. Хухліна //Гастроентерология.- 2008.- №3/1.
- Шорманов И.С. Сосудистая система почек при стенозе легочного ствола с различным уровнем компенсации кровообращения /И.С. Шорманов //Бюлл. эксперим. биол. и мед.- 2004.- Т.137, №3.- С.332-335.
- Шорманов С.В. Полиповидные подушки артериального русла и их роль в регуляции регионального кровообращения /С.В. Шорманов, А.В. Яльцев, И.С. Шорманов [и др.] //Морфология.- 2007.- Т.131, №1.- С.44-49.
- Conn H.O. Portal hypertension, varices and transjugular intrahepatic portosystemic shunts /H.O. Conn //Clin. Liver Dis.- 2000.- Vol.4, №1.- P.133-150.
- Gines P. Renal failure in cirrhosis /P. Gines, R.W. Schrier //N. Engl. J. Med.- 2009.- Vol.361 (13).- P.1279-1290.
- Lenz K. Hepatorenal syndrome: Is it central hypovolemia, a cardiac disease, or part of gradually developing multiorgan dysfunction? /K. Lenz //Hepatology.- 2005.- Vol.42.- P.263-265.
- Moreau R. Review article: hepatorenal syndrome - definitions and diagnosis /R. Moreau, D. Lebrech //Aliment Pharmacol. Ther.- 2004.- №20 (Suppl. 3).- P.24-28.

**Пилипко І.В., Герасимюк І.Е.**

#### СОСТОЯНИЕ СОСУДИСТОГО РУСЛА ТА ПАРЕНХИМЫ ПОЧЕК ПРИ МОДЕЛИРОВАНИИ ПОРТАЛЬНОЙ ГИПЕРТЕНЗИИ У КРЫС

**Резюме.** В эксперименте на крысах проведено моделирование портальной гипертензии за оригинальным способом с последующим изучением особенностей морфофункциональной перестройки сосудистого русла и паренхиматозных элементов почек как проявления гепато-ренального синдрома. Выявлено прогрессирующую восходящую вазоконстрикцию, дистрофические изменения в эпителии на фоне венозного застоя, паравазальной полиморфноклеточной инфильтрации и пролиферации соединительной ткани.

**Ключевые слова:** портальная гипертензия, почка, спазм, стеноз.

**Pylypko I.V., Gerasimiyuk I.Y.**

#### STATE OF VASCULAR PARENCHYMA AND KIDNEYS IN SIMULATION PORTAL HYPERTENSION IN RATS

**Summary.** In the experiment on rats conducted simulation of portal hypertension by the original method with the following study characteristics of morphofunctional restructuring vascular and parenchymal elements of the kidney as a manifestation of hepato-renal syndrome. We revealed progressive ascending vasoconstriction, degenerative changes in the epithelium against venous stasis, infiltration and proliferation of connective tissue.

**Key words:** portal hypertension, kidney, spasm, stenosis.

Стаття надійшла до редакції 22.11.2011 р.

© Шухтин В.В., Насибуллин Б.А., Гоженко А.И., Бурлаченко В.П.

УДК: 616.98-071:616.5

**Шухтин В.В., Насибуллин Б.А., Гоженко А.И., Бурлаченко В.П.**

ДП Украинский НИИ медицинской реабилитации и курортологии (пер. Лермонтовский, 6, г.Одесса, 65014, Украина),  
Институт медицины транспорта (ул. Канатная, 92, г.Одесса, 65039, Украина)

#### ОСОБЕННОСТИ СТРУКТУРНО-ФУНКЦИОНАЛЬНОЙ ОРГАНИЗАЦИИ КОЖИ И СЛИЗИСТОЙ БОЛЬНЫХ ВИЧ/СПИД

**Резюме.** Авторы осуществили изучение биоптатов кожи лица и слизистой твердого неба от 19 больных на ВИЧ/СПИД, не имевших выраженной кожной патологии. Выявлено нарушение структурно-функциональной организации собственно кожи; выраженные изменения сосудистой системы кожи; нарушения белкового обмена в собственно коже. В эпидермисе и многослойном неороговевающем эпителии авторы выявили нарушение процессов дифференциации клеток по слоям. Авторы полагают, что выявленные изменения обусловлены непосредственным влиянием вируса ВИЧ на процессы, протекающие в коже. Кроме того, изменения в сосудистом русле, по мнению авторов, нарушают субстрат-кислородное обеспечение кожи, результатом чего должны быть дистрофические процессы в коже. Авторы полагают, что нарушения организации структуры кожи, ее сосудистого русла, процессов дифференциации клеток и явления дистрофии являются базой для формирования и развития патологии покровных тканей, вызванной оппортунистической инфекцией.

**Ключевые слова:** ВИЧ/СПИД, кожа, дифференциация клеток эпидермиса, сосудистая система.

- Грубник, О.Л. Ковальчук, В.В. Грубник // Шпитальна хірургія. - 2009. - №4. - С.5-7.
- Дусик А.В. Морфологічні зміни в нирках при портальній гіпертензії / А.В. Дусик, Г.Я. Костюк, А.П. Король // Тавричеський медико-біол. весник. - 2006. - Т.9, №3. - С.64-66.
- Лапчинская И.И. Поражение почек при заболевании печени / И.И. Лапчинская, А.А. Красюк, Л.В. Комино // Укр. журнал нефрології та діалізу. - 2005. - №1. - С.43-48.
- Новиков Ю.В. Регуляторные структуры артерий головного мозга и почек при экспериментальной гипо- и гипертензии / Ю.В. Новиков, А.В. Яльцев // Бюлл. эксперим. биол. - 2002. - Т.133, №2. - С.219-221.
- Пат. 58427 Україна, МПК 2011,01 Пристрій для дозованого звуження судин / Н.І. Герасимюк, І.В. Пилипко, Л.О. Островська; заявник і власник патенту Тернопільський держ. мед. унів. імені І.Я. Горбачевського. - № 01.10.10; опубл. 11.04.11, Бюл. №7.
- Пентюк Н.А. Гіперпродукція вазоактивних медіаторів як патогенетичний чинник розвитку ускладнень цирозу печінки у щурів / Н.А. Пентюк, Н.В. Харченко // Сучасна гастроентерол. - 2010. - №2 (52). - С.37-43.
- Саенко В.Ф. Развитие хирургии портальной гипертензии в Украине / В.Ф. Саенко, Н.Я. Калига // Кліні. хірургія. - 1999. - №6. - С.53-56.
- Хухліна О.С. Портальна гіпертензія / О.С. Хухліна // Гастроентерология. - 2008. - №3/1.
- Шорманов И.С. Сосудистая система почек при стенозе легочного ствола с различным уровнем компенсации кровообращения / И.С. Шорманов // Бюлл. эксперим. биол. и мед. - 2004. - Т.137, №3. - С.332-335.
- Шорманов С.В. Полиповидные подушки артериального русла и их роль в регуляции регионального кровообращения / С.В. Шорманов, А.В. Яльцев, И.С. Шорманов [и др.] // Морфология. - 2007. - Т.131, №1. - С.44-49.
- Conn H.O. Portal hypertension, varices and transjugular intrahepatic portosystemic shunts / H.O. Conn // Clin. Liver Dis. - 2000. - Vol.4, №1. - P.133-150.
- Gines P. Renal failure in cirrhosis / P. Gines, R.W. Schrier // N. Engl. J. Med. - 2009. - Vol.361 (13). - P.1279-1290.
- Lenz K. Hepatorenal syndrome: Is it central hypovolemia, a cardiac disease, or part of gradually developing multiorgan dysfunction? / K. Lenz // Hepatology. - 2005. - Vol.42. - P.263-265.
- Moreau R. Review article: hepatorenal syndrome - definitions and diagnosis / R. Moreau, D. Lebrech // Aliment Pharmacol. Ther. - 2004. - №20 (Suppl. 3). - P.24-28.

**Пилипко І.В., Герасимюк І.Е.**

#### СОСТОЯНИЕ СОСУДИСТОГО РУСЛА ТА ПАРЕНХИМЫ ПОЧЕК ПРИ МОДЕЛИРОВАНИИ ПОРТАЛЬНОЙ ГИПЕРТЕНЗИИ У КРЫС

**Резюме.** В эксперименте на крысах проведено моделирование портальной гипертензии за оригинальным способом с последующим изучением особенностей морфофункциональной перестройки сосудистого русла и паренхиматозных элементов почек как проявления гепато-ренального синдрома. Выявлено прогрессирующую восходящую вазоконстрикцию, дистрофические изменения в эпителии на фоне венозного застоя, паравазальной полиморфноклеточной инфильтрации и пролиферации соединительной ткани.

**Ключевые слова:** портальная гипертензия, почка, спазм, стеноз.

**Pylypko I.V., Gerasimiyuk I.Y.**

#### STATE OF VASCULAR PARENCHYMA AND KIDNEYS IN SIMULATION PORTAL HYPERTENSION IN RATS

**Summary.** In the experiment on rats conducted simulation of portal hypertension by the original method with the following study characteristics of morphofunctional restructuring vascular and parenchymal elements of the kidney as a manifestation of hepato-renal syndrome. We revealed progressive ascending vasoconstriction, degenerative changes in the epithelium against venous stasis, infiltration and proliferation of connective tissue.

**Key words:** portal hypertension, kidney, spasm, stenosis.

Стаття надійшла до редакції 22.11.2011 р.

© Шухтин В.В., Насибуллин Б.А., Гоженко А.И., Бурлаченко В.П.

УДК: 616.98-071:616.5

**Шухтин В.В., Насибуллин Б.А., Гоженко А.И., Бурлаченко В.П.**

ДП Украинский НИИ медицинской реабилитации и курортологии (пер. Лермонтовский, 6, г.Одесса, 65014, Украина),  
Институт медицины транспорта (ул. Канатная, 92, г.Одесса, 65039, Украина)

#### ОСОБЕННОСТИ СТРУКТУРНО-ФУНКЦИОНАЛЬНОЙ ОРГАНИЗАЦИИ КОЖИ И СЛИЗИСТОЙ БОЛЬНЫХ ВИЧ/СПИД

**Резюме.** Авторы осуществили изучение биоптатов кожи лица и слизистой твердого неба от 19 больных на ВИЧ/СПИД, не имевших выраженной кожной патологии. Выявлено нарушение структурно-функциональной организации собственно кожи; выраженные изменения сосудистой системы кожи; нарушения белкового обмена в собственно коже. В эпидермисе и многослойном неороговевающем эпителии авторы выявили нарушение процессов дифференциации клеток по слоям. Авторы полагают, что выявленные изменения обусловлены непосредственным влиянием вируса ВИЧ на процессы, протекающие в коже. Кроме того, изменения в сосудистом русле, по мнению авторов, нарушают субстрат-кислородное обеспечение кожи, результатом чего должны быть дистрофические процессы в коже. Авторы полагают, что нарушения организации структуры кожи, ее сосудистого русла, процессов дифференциации клеток и явления дистрофии являются базой для формирования и развития патологии покровных тканей, вызванной оппортунистической инфекцией.

**Ключевые слова:** ВИЧ/СПИД, кожа, дифференциация клеток эпидермиса, сосудистая система.

### Введение

Широкое распространение, 100% летальные исходы и огромные затраты на лечение ВИЧ-инфицированных делают эту проблему не только медицинской, но и социальной, и экономической [Белозеров, Змушко, 2003; Покровский, 2004; Бойко, Прохоренко, 2007; Sexually transmitted infections ..., 2007]. Украина, согласно данным ВОЗ, одна из наиболее неблагополучных, в плане эпидемиологии ВИЧ-СПИД, стран Европейского континента. В последнее время (2007-2010 г.г.) в стране увеличивается число больных, заразившихся половым путем, что способствует росту количества ВИЧ-инфицированных женщин репродуктивного возраста [Святенко та ін., 2008]. Кроме того, среди последствий ВИЧ-инфекции все чаще указывается поражение кожи, что связывается многими авторами с разнообразной оппортунистической инфекцией [Ермак и др., 2004; Бабій, Щербінська, 2007; Проценко, 2007]. Следует отметить, что поражение кожи и слизистых нередко указывается как первые проявления ВИЧ-инфекции [Арифанов и др., 2005; Яковлев и др., 2005]. В доступной литературе изменения в коже при ВИЧ-инфекции связываются с процессами, обусловленными оппортунистической инфекцией, в тоже время возможность изменений кожи их характер и динамика, связанные непосредственно с ВИЧ-инфекцией, практически не рассматриваются.

Исходя из вышесказанного, целью нашего исследования было выявление изменений в коже и многорядном неороговевающем эпителии лиц с ВИЧ-инфекцией/СПИДом, не предъявляющих жалоб на заболевания кожи.

### Материалы и методы

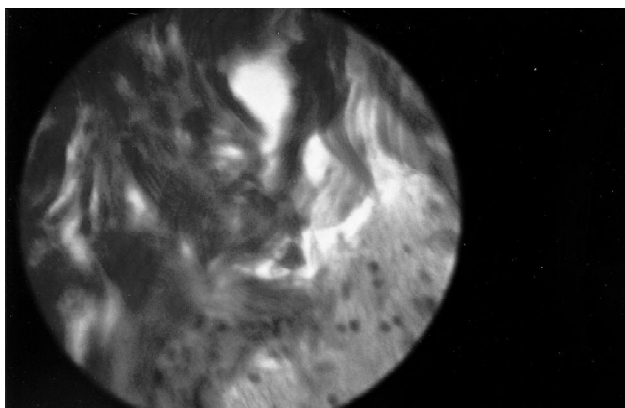
Материалом настоящего исследования послужили данные, полученные при исследовании биоптатов кожи лица и слизистой твердого неба 19 больных СПИДом, проходивших лечение в Одесском городском

ком центре борьбы и профилактики ВИЧ-инфекции, у которых заболевания кожи не выявлены. Биоптаты кожи получали при помощи склеротома диаметром 2,5 мм из кожи лица возле наружного уха, либо в области скуловой кости, либо в области сосцевидного отростка. Биоптат твердого неба получали щипком после лидокаиновой анестезии соответствующего участка. Полученный материал фиксировали 30 суток в 4% растворе параформальдегида. Затем материал проводили через спирты возрастающей концентрации и заливали в целлоидин по общепринятой методике. Из полученных блоков изготавливали гистологические срезы толщиной 7 мкм, которые окрашивали гематоксилин-эозином и по Ван-Гизон с докраской фуксилином. Полученные препараты исследовали под световым микроскопом ("Zeiss модель Prima Star"). Оценивали содержание коллагена, организацию волокнистых структур собственно кожи, структурные особенности эпидермиса, организацию эпителия.

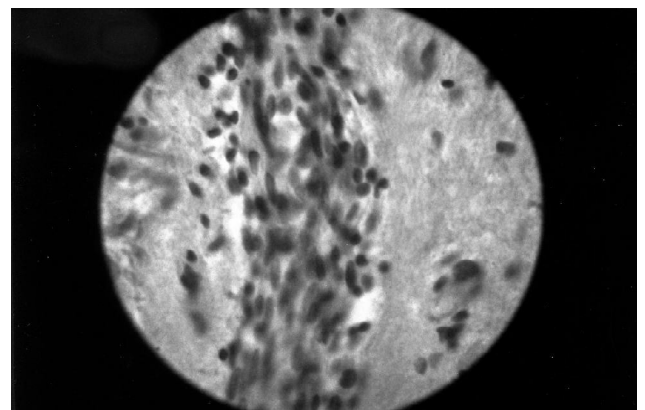
### Результаты. Обсуждение

При микроскопическом (визуальном) исследовании в коже грубых изменений не выявлено. Кожа бледная, производит впечатление истонченной, суховатой, имеют место узловатые мелкие неровности, безболезненные при пальпации.

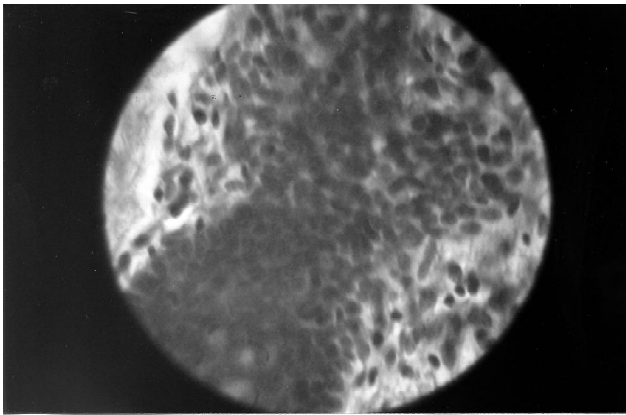
При микроскопическом исследовании, в собственно кожи, определяется отечное разрыхление и неупорядоченность в расположении волокон (рис. 1). Кроме того, между волокнами встречаются небольшие однородные включения ярко эозинофильной окраски (гиалин). При докраске фуксилином выявляется преимущественное содержание в собственно коже коллагеновых волокон и уменьшение содержания эластических. Кроме того, в собственно коже определяется некоторое количество волокон с зернистым детритом, а также большое число фибробластов с сочны-



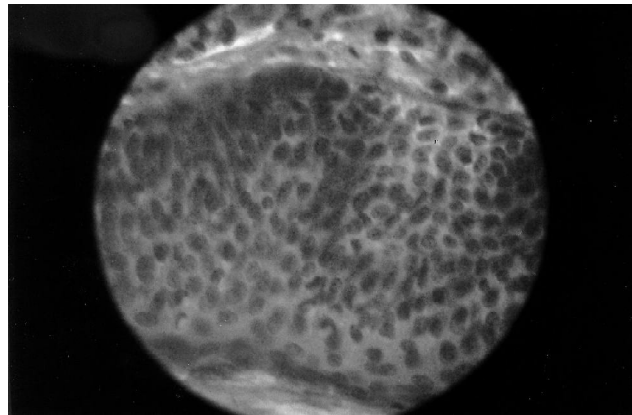
**Рис. 1.** Биоптат кожи больного ВИЧ/СПИД. Собственно кожа. Беспорядочное расположение коллагеновых волокон, отечность, уменьшение содержания эластических волокон. Ван-Гизон. x200.



**Рис. 2.** Биоптат кожи больного ВИЧ/СПИД. Собственно кожа. Сосуд с плотным инфильтратом лимфоидных элементов. Гематоксилин-эозин. x400.



**Рис. 3.** Биоптат кожи больного ВИЧ/СПИД. Контакт сосочка эпидермиса и узла лимфоидных, эпителиоидных элементов и фибробластов. Гематоксилин-эозин. x400.



**Рис. 4.** Биоптат кожи больного ВИЧ/СПИД. Эпидермис. Нарушение дифференциации клеток эпидермиса в его слоях. Гематоксилин-эозин. x400.

ми ядрами. Сосудистая система собственно кожи характеризуется наличием плотных лимфоидных инфильтратов по ходу сосудов (рис. 2). Лимфоидные элементы в инфильтратах частью обычного вида, частью с большим сочным ядром, частью с тонкой плоской цитоплазмы. Помимо инфильтратов вокруг сосудов в толще собственно кожи имеют место узловатые образования из лимфоцитов, фибробластов, эпителиоцитов (рис. 3). Узловатые образования отличаются между собой плотностью распределения, формирующих их клеточные элементы. Для собственно кожи этих больных характерны высокие сосочки, их много. Однако только в единичных из них определяются сосудистые петли, каждая из которых окружена небольшим, плотным лимфоидным инфильтратом.

В эпидермисе послойная организация сохранена, однако каждый из слоев имеет ряд существенных изменений (рис. 4).

Базальный слой характеризуется двумя рядами, а местами и большим количеством рядов ядер. Ядра округлые, светлые с четким гранулярно-волоконистым рисунком. На некоторых участках расположение ядер базиоцитов неупорядоченное. Меланоциты встречаются крайне редко. Шиповатый слой умеренной ширины, ядра клеток расположены достаточно плотно, градиент уплощения ядер к поверхности выражен слабо. Зернистый слой содержит довольно большое количество плоских ядер. Кератиновый слой тонкий, волокна (пластины) располагаются неплотно.

При макроскопическом (визуальном) исследовании слизистой твердого неба обращала на себя внимание бледность ее окраски и некоторая тусклость. При микроскопическом исследовании биоптатов слизистой твердого неба отмечается сохранность в послойной организации многослойного плоского неороговевающего эпителия. Хотя в организации каждого слоя имеются изменения. В глубоких слоях расположение эпителиоцитов беспорядочное, местами они не только располагаются в несколько рядов, но и формируют

нагромождения. Более поверхностные слои характеризуются большим количеством округлых светлых довольно крупных ядер, пикнотичные ядра встречаются реже, чем в норме. Кроме того, в эпителии слизистой неба много лимфоцитов, ядра их довольно крупные с различным рисунком хроматина.

Таким образом, результаты наших исследований показали, что кожа ВИЧ-инфицированных претерпевает существенные изменения, даже если в ней не определяются известные патологические нарушения. Эти изменения в целом можно оценить как результат нарушений белкового обмена в собственно коже и ее структурно-функциональной организации. В эпидермисе и многослойном неороговевающем эпителии нарушаются процессы дифференцировки и пролиферации клеток. Кроме того, выявленные изменения сосудов должны нарушать процессы трофики в тканях, в данном случае в коже и слизистых, что обуславливает развитие дистрофических процессов в них. Кроме того, выявленные в эпидермисе и многослойном неороговевающем эпителии изменения свидетельствуют о нарушении процессов дифференциации клеток, что также способствует нарушению нормального отправления основных функций кожи.

### Выводы и перспективы дальнейших разработок

1. Развитие ВИЧ-инфекции нарушает процессы дифференциации клеток эпителия, а изменения сосудов - нарушает белковый синтез в собственно коже.
2. Повреждение сосудов в процессе развития ВИЧ-инфекции способствует нарушению трофики кожи и осуществлению ее основных функций.

Выявленные патогенетические механизмы повреждения кожи ВИЧ-инфицированных в перспективе могут быть теоретической базой для исследования и разработки адекватных методов коррекции повреждения кожи ВИЧ-инфицированных.



## Список літератури

- Арифанов С.О. Дерматологические знаки у больного СПИДом /С.О.Арифанов, Ч.Ю.Сабилов, Т.А.Набиев // Клин. дерматол. и венерол.- 2005.- №3.- С. 14-15.
- Бабій Н.О. Ко-інфекції вірусного генезу у хворих на ВІЛ-інфекцію /Н.О.Бабій, А.М.Щербінська //Інфікаційні хвороби.- 2007.- №2.- С.23-25.
- Белозеров Э.С. ВИЧ-инфекция /Э.С.Белозеров, Э.И.Змушко.- 2-е изд.- СПб: Питер, 2003.- 368с.
- Бойко А.Н. Социально-гигиенические, поведенческие и эпидемиологические характеристики мужчин, вовлеченных в коммерческий секс / А.Н.Бойко, В.И.Прохоренко //Вестник дерматол. и венерол.- 2007.- №4.- С.26-28.
- Захворюваність ВІЛ-інфікованих хворих надермато-венерологічну патологію в Дніпропетровському регіоні /Т.В.Святенко, О.П.Шевченко, Н.С.Суряменко [та ін.] //Дерматологія та венерологія.- 2008.- №3 (41).- С.56-61.
- Ермак Т.Н. Вторичные заболевания у больных с ВИЧ-инфекцией - 15-летнее наблюдение /Т.Н.Ермак, А.В.Кравченко, Б.М.Гудзиев //Тер. архив.- 2004.- Т.76, №4.- С.18-20.
- Покровский В.В. ВИЧ-инфекция наступает /В.В.Покровский //Тер. архив.- 2004.- №4.- С.9-11.
- Проценко О.А. Особенности клиники и течения поверхностных микозов у ВИЧ-позитивных больных /О.А.Проценко //Дерматологія та венерологія.- 2007.- №1 (35).- С.49-52.
- Яковлев Н.А. Нейроспид. Неврологические расстройства при ВИЧ-инфекции/СПИДе /Яковлев Н.А., Жулев Н.М., Слюсарь Т.А.- М., МИА.- 2005.- 278с.
- Sexually transmitted infections HIV/AIDS programme. WHO/Europa survey on HIV/AIDS and antiretroviral therapy: 31 December. Copenhagen. WHO Regional office for Europe, 2007.

**Шухтін В.В., Насібуллін Б.А., Гоженко А.І., Бурлаченко В.П.**

**ОСОБЛИВОСТІ СТРУКТУРНО-ФУНКЦІОНАЛЬНОЇ ОРГАНІЗАЦІЇ ШКІРИ ТА СЛИЗОВОЇ ХВОРИХ ВІЛ/СНІД**

**Резюме.** Автори дослідили біоптати шкіри обличчя, слизову твердого неба від 19 хворих на ВІЛ/СНІД, в яких не було шкірної патології. Визначена наявність порушення структурно-функціональної організації власної шкіри: значні зміни судинної системи шкіри, порушення білкового обміну власної шкіри. В епідермісі та багаторядному неороговівуючому епітелії автори визначили порушення диференціювання клітин у шарах. Автори вважають, що зміни, які вони спостерігали, обумовлені безпосереднім впливом вірусу ВІЛ на процеси, що відбуваються у шкірі. Крім того, зміни судинного русла, на думку авторів, поліпшують субстрат-кисневе забезпечення шкіри і обумовлюють появу дистрофічних процесів. Автори вважають, що порушення організації шкіри, її судинного речива, процесів диференціації клітин та прояви дистрофії стають базою для формування та розвитку патології тканин поверхні тіла, які викликані опортуністичною інфекцією.

**Ключові слова:** ВІЛ/СНІД, шкіра, диференціація клітин епідерміса, судинна система.

**Shuhtin V.V., Nasybullin B.A., Gozhenko A.I., Burlachenko V.P.**

**PECULIARITIES OF STRUCTURE AND FUNCTIONAL ORGANIZATION OF SKIN AND MUCOUS MEMBRANE OF THE PATIENTS WITH HIV/AIDS**

**Summary.** The authors explored the biopsy material of the face skin and the mucous membrane of the hard palate of 19 patients with HIV/AIDS, who didn't have an expressed skin pathology. It was revealed the disorder of the structural and functional organization of proper skin; the expressed changes of vascular system; disorder of protein metabolism in the proper skin. In the epidermis and multilayer non-horny epithelium the authors revealed the disorders of the process of the differentiation of the skin by layers. The authors think the revealed changes are caused with immediate influence of the virus HIV on the process which flows in the skin. Besides the changes in the vascular channels, on the opinion of the authors, disturb the substratum-oxygen supplying of the skin, the result of it must be the dystrophic process in the skin. The authors think the disorders of the organization of the structure of the skin, its vascular channels, the process of differentiation of the cells and the phenomenon of the dystrophy are the base for the forming and the development of the pathology of integument which is caused by the opportunistic infection.

**Key words:** VIH/AIDS, skin, differentiation of the cells of epidermis, vascular system.

Стаття надійшла до редакції 18.11.2011 р.

© Сміюха О.А.

**УДК:** 616.681-007.23: 616-092+611.165

**Сміюха О.А.**

Кафедра оперативної хірургії та топографічної анатомії Вінницького національного медичного університету імені М.І.Пирогова (вул. Пирогова, 56, м.Вінниця, 21018, Україна)

**ОСОБЛИВОСТІ АРТЕРІОЛ ТА ВЕНУЛ ЯЄЧКА ПІСЛЯ МОДЕЛЮВАННЯ  
ВАРИКОЦЕЛЕ**

**Резюме.** Встановлені анатомічні морфометричні особливості артеріол, венул і паренхіми яєчка при моделюванні варикоцеле. Найбільший вплив виявився на судини гемомікроциркуляторного русла, що проявлялось у стазі крові, звуженні артеріолярних судин і розширенні венулярних судин, патологічних змінах стінки судин гемомікроциркуляторного русла.

**Ключові слова:** варикоцеле, моделювання, яєчко, артеріоли, венули.

**Вступ**

Варикоцеле досить поширене захворювання серед чоловіків працездатного віку. Зважаючи на соціальну

значущість воно входить до переліку заходів, що проводяться під егідою ВООЗ [WHO, 2000].

## Список літератури

- Арифанов С.О. Дерматологические знаки у больного СПИДом /С.О.Арифанов, Ч.Ю.Сабиров, Т.А.Набиев // Клин. дерматол. и венерол.- 2005.- №3.- С. 14-15.
- Бабій Н.О. Ко-інфекції вірусного генезу у хворих на ВІЛ-інфекцію /Н.О.Бабій, А.М.Щербінська //Інфікаційні хвороби.- 2007.- №2.- С.23-25.
- Белозеров Э.С. ВИЧ-инфекция /Э.С.Белозеров, Э.И.Змушко.- 2-е изд.- СПб: Питер, 2003.- 368с.
- Бойко А.Н. Социально-гигиенические, поведенческие и эпидемиологические характеристики мужчин, вовлеченных в коммерческий секс / А.Н.Бойко, В.И.Прохоренко //Вестник дерматол. и венерол.- 2007.- №4.- С.26-28.
- Захворюваність ВІЛ-інфікованих хворих надермато-венерологічну патологію в Дніпропетровському регіоні /Т.В.Святенко, О.П.Шевченко, Н.С.Суряменко [та ін.] //Дерматологія та венерологія.- 2008.- №3 (41).- С.56-61.
- Ермак Т.Н. Вторичные заболевания у больных с ВИЧ-инфекцией - 15-летнее наблюдение /Т.Н.Ермак, А.В.Кравченко, Б.М.Гудзиев //Тер. архив.- 2004.- Т.76, №4.- С.18-20.
- Покровский В.В. ВИЧ-инфекция наступает /В.В.Покровский //Тер. архив.- 2004.- №4.- С.9-11.
- Проценко О.А. Особенности клиники и течения поверхностных микозов у ВИЧ-позитивных больных /О.А.Проценко //Дерматологія та венерологія.- 2007.- №1 (35).- С.49-52.
- Яковлев Н.А. Нейроспид. Неврологические расстройства при ВИЧ-инфекции/СПИДе /Яковлев Н.А., Жулев Н.М., Слюсарь Т.А.- М., МИА.- 2005.- 278с.
- Sexually transmitted infections HIV/AIDS programme. WHO/Europa survey on HIV/AIDS and antiretroviral therapy: 31 December. Copenhagen. WHO Regional office for Europe, 2007.

**Шухтін В.В., Насібуллін Б.А., Гоженко А.І., Бурлаченко В.П.**

**ОСОБЛИВОСТІ СТРУКТУРНО-ФУНКЦІОНАЛЬНОЇ ОРГАНІЗАЦІЇ ШКІРИ ТА СЛИЗОВОЇ ХВОРИХ ВІЛ/СНІД**

**Резюме.** Автори дослідили біоптати шкіри обличчя, слизову твердого неба від 19 хворих на ВІЛ/СНІД, в яких не було шкірної патології. Визначена наявність порушення структурно-функціональної організації власної шкіри: значні зміни судинної системи шкіри, порушення білкового обміну власної шкіри. В епідермісі та багаторядному неороговівуючому епітелії автори визначили порушення диференціювання клітин у шарах. Автори вважають, що зміни, які вони спостерігали, обумовлені безпосереднім впливом вірусу ВІЛ на процеси, що відбуваються у шкірі. Крім того, зміни судинного русла, на думку авторів, поліпшують субстрат-кисневе забезпечення шкіри і обумовлюють появу дистрофічних процесів. Автори вважають, що порушення організації шкіри, її судинного речива, процесів диференціації клітин та прояви дистрофії стають базою для формування та розвитку патології тканин поверхні тіла, які викликані опортуністичною інфекцією.

**Ключові слова:** ВІЛ/СНІД, шкіра, диференціація клітин епідерміса, судинна система.

**Shuhtin V.V., Nasybullin B.A., Gozhenko A.I., Burlachenko V.P.**

**PECULIARITIES OF STRUCTURE AND FUNCTIONAL ORGANIZATION OF SKIN AND MUCOUS MEMBRANE OF THE PATIENTS WITH HIV/AIDS**

**Summary.** The authors explored the biopsy material of the face skin and the mucous membrane of the hard palate of 19 patients with HIV/AIDS, who didn't have an expressed skin pathology. It was revealed the disorder of the structural and functional organization of proper skin; the expressed changes of vascular system; disorder of protein metabolism in the proper skin. In the epidermis and multilayer non-horny epithelium the authors revealed the disorders of the process of the differentiation of the skin by layers. The authors think the revealed changes are caused with immediate influence of the virus HIV on the process which flows in the skin. Besides the changes in the vascular channels, on the opinion of the authors, disturb the substratum-oxygen supplying of the skin, the result of it must be the dystrophic process in the skin. The authors think the disorders of the organization of the structure of the skin, its vascular channels, the process of differentiation of the cells and the phenomenon of the dystrophy are the base for the forming and the development of the pathology of integument which is caused by the opportunistic infection.

**Key words:** VIH/AIDS, skin, differentiation of the cells of epidermis, vascular system.

Стаття надійшла до редакції 18.11.2011 р.

© Сміюха О.А.

**УДК:** 616.681-007.23: 616-092+611.165

**Сміюха О.А.**

Кафедра оперативної хірургії та топографічної анатомії Вінницького національного медичного університету імені М.І.Пирогова (вул. Пирогова, 56, м.Вінниця, 21018, Україна)

**ОСОБЛИВОСТІ АРТЕРІОЛ ТА ВЕНУЛ ЯЄЧКА ПІСЛЯ МОДЕЛЮВАННЯ  
ВАРИКОЦЕЛЕ**

**Резюме.** Встановлені анатомічні морфометричні особливості артеріол, венул і паренхіми яєчка при моделюванні варикоцеле. Найбільший вплив виявився на судини гемомікроциркуляторного русла, що проявлялось у стазі крові, звуженні артеріолярних судин і розширенні венулярних судин, патологічних змінах стінки судин гемомікроциркуляторного русла.

**Ключові слова:** варикоцеле, моделювання, яєчко, артеріоли, венули.

**Вступ**

Варикоцеле досить поширене захворювання серед чоловіків працездатного віку. Зважаючи на соціальну

значущість воно входить до переліку заходів, що проводяться під егідою ВООЗ [WHO, 2000].

Вивчення особливостей артеріол і вен яєчка, які мають відношення до виникнення варикоцеле та порушення сперматогенезу, не втрачає своєї актуальності у зв'язку з тим, що варикозне розширення вен зумовлює порушення репродуктивної функції [Погорілий, Клімас, 2004] та є одним із провідних чинників чоловічої безплідності. За даними вітчизняних і зарубіжних авторів [Шишвили, Шишвили, 2003; Pasqualotto et al., 2004], 30-50% чоловіків, які страждають на безплідність, мають варикоцеле. У вітчизняній і зарубіжній літературі щорічно публікуються роботи, де широко дискутуються питання етіології, патогенезу, лікувальної тактики даного захворювання.

Відомості про анатомію венозних лозоподібних сплетень та яєчкових вен уривчасті, одиничні та несистематизовані, на сьогодні. недостатньо враховуються анатомічні особливості венозних структур сім'яного канатика під час оперативних втручань [Ахтемійчук та ін., 2006].

**Мета** дослідження: встановити анатомічні морфометричні особливості артеріол, венул і паренхіми яєчка при моделюванні варикоцеле.

### Матеріали та методи

Експериментальні дослідження проведені на десяти безпорідних собаках-самцях, масою від 9 до 12 кг. На проведення експерименту отриманий дозвіл комісії з біоетики Вінницького національного медичного університету імені М.І.Пирогова (протокол №1 від 13 січня 2011 р.), якою встановлено, що проведені дослідження відповідають етичним та морально-правовим вимогам згідно наказу МОЗ України №281 від 01.11.2000 р. При проведенні досліджень дотримувалися основних правил належної лабораторної практики GLP (1981), закону України № 3447-IV "Про захист тварин від жорстокого поводження" від 21 лютого 2006 року.

Собак розділили на 2 групи: контрольну та дослідну. У контрольній групі тварин двом безпородним собакам (контроль 1) ніяких втручань не проводили; трьом тваринам (контроль 2) під тіопенталовим наркозом проводили розтин черевної порожнини, після чого пошарово ушивали черевну стінку та через 30 днів виконували розсікання й ушивання лівого пахвинного каналу.

Тваринам дослідної групи (п'ять собак) створювали модель варикоцеле. Після створення моделі варикоцеле ніяких втручань не проводили. Моделювання варикоцеле проводили на безпородних собаках-самцях. Парентерально вводили гонадотропин 300 од/кг маси та 0,2 мл 1% розчину прогестерона на добу протягом 10 днів. На наступну добу проводили серединну лапаротомію, накладали лігатуру на ліву ниркову вену на 2/3 її діаметра в місці між нижньою порожнистою й яєчковою венами. Введеним через ниркову вену бужом зруйновані клапани яєчкової вени. Рану пошарово зашивали. Операцію проводили під тіопенталовим наркозом: внутрішньоплеврально в ділянці заднього кута правої лопатки вводили свіже виготовлений 2 % розчин тіо-

пенталу натрію з розрахунку 1,5-2мл на 1кг маси тіла тварини (30-40 мг/кг). Для премедикації використовували внутрішньом'язове введення 2 % розчину димедролу з розрахунку 0,2 мл на 1кг маси тіла тварини (3-5 мг/кг) та 2,5 % розчину аміназину з розрахунку 0,2 мл на 1 кг (5-7,5 мг/кг).

Через 10, 30 та 90 днів досліджували обидва яєчка. Матеріали фіксували в 10 % розчині нейтрального формаліну, зневоднювали в спиртах наростаючої концентрації та заливали в парафінові блоки. Оцінку морфологічного стану яєчка (оболонок, паренхіми, вен) в експерименті проводили на основі гістологічного дослідження після фарбування препаратів гематоксином, еозином та за ван Гізон. Усі виміри на гістологічних препаратах здійснювали гвинтовим окуляр-мікрометром. Морфометричний аналіз проводили за допомогою програми "Paradise" фірми "Єва" (Україна). Визначали площу, периметр та діаметр поперечного перерізу, фактор форми артеріол і венул, що характеризує рівень мікроциркуляції. Фактор форми відображає ступінь наповнення (розширення) судин. Зі зниженням фактора форми поперечного перерізу судини ступінь його розширення зменшувався.

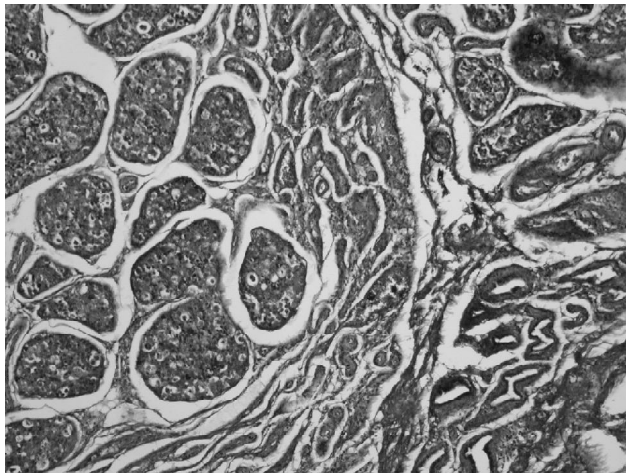
Статистичну обробку отриманих результатів провели з використанням параметричних і непараметричних методів оцінки отриманих результатів.

### Результати. Обговорення

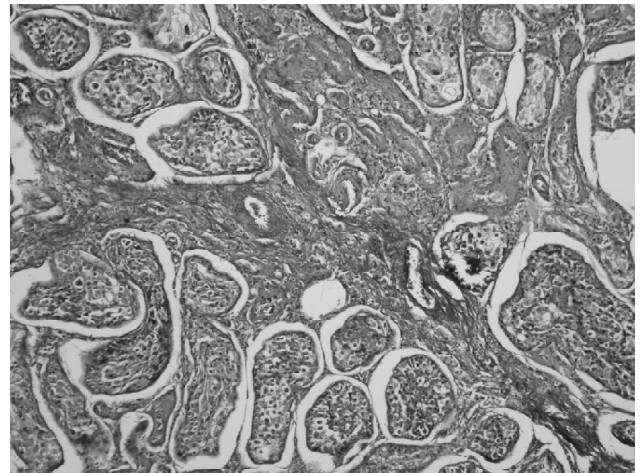
Артеріоли яєчка тварин контрольної групи (контроль 1 і 2) мають наступні параметри. Площа поперечного перерізу артеріол коливалась від 1508,48 мкм<sup>2</sup> до 5018,28 мкм<sup>2</sup> та становила в середньому 3375,12±147,11 мкм<sup>2</sup>. Величина найменшого діаметра артеріоли була 43,83 мкм, а найбільшого - 79,93 мкм, в середньому - 65,09±1,46 мкм. Периметр артеріол змінювався в межах норми від 141,29 мкм до 262,45 мкм та становив в середньому 211,43±4,74 мкм. Фактор форми зафіксований числовим значенням 0,936±0,004.

У стінці гемокапілярів сім'яників контрольної групи тварин чітко розрізняли базальну мембрану, до якої по периметру на поперечному розтині з середини прилягають 2-3 ендотеліоцити. Ядро їх овальне, хроматин в ньому розміщений рівномірно. У периферійних відділах цитоплазми ендотеліоцитів пори і фенестри не виявлені, контакти між клітинами прямі. Ззовні від базальної мембрани капілярів трапляються відростки цитоплазми перичитів.

Морфометрія венул яєчка у тварин контрольної групи показала, що площа поперечного перерізу венул коливалась від 3078,57 мкм<sup>2</sup> до 15850,75 мкм<sup>2</sup> та становила в середньому 7262,27±522,55 мкм<sup>2</sup>. Величина найменшого діаметра венул була 62,61 мкм, а найбільшого - 142,06 мкм, в середньому - 94,44±3,42 мкм. Периметр венул змінювався в межах норми від 250,69 мкм до 581,12 мкм та становив в середньому 454,88±16,61 мкм. Фактор форми венул зафіксова-



**Рис. 1.** Сім'яники собаки через 30 днів моделювання варикоцеле. Виражений фіброз строми. Атрофія окремих канальців. Потовщення стінок дрібних судин за рахунок склерозу. Забарвлення за ван Гізон-Вейгерт. x100.



**Рис. 2.** Сім'яники собаки через 90 днів моделювання варикоцеле. Значно виражений фіброз строми. Атрофія канальців. Потовщення стінок дрібних судин за рахунок склерозу. Забарвлення за ван Гізон-Вейгерт. x100.

ний числовим значенням  $0,439 \pm 0,019$ .

У дослідних тварин макроскопічно на 10 добу після створення моделі варикоцеле ліве яєчко збільшено в об'ємі, його консистенція знижена. Порушення гемодинаміки та метаболізму в системі лівої яєчкової вени приводило до виражених змін внутрішньотканинної гемолімфоциркуляції в яєчку та його придатку.

Площа поперечного перерізу артеріол коливалась від  $1206,78 \text{ мкм}^2$  до  $4014,62 \text{ мкм}^2$  та становила в середньому  $2700,09 \pm 117,69 \text{ мкм}^2$ , що було менше, ніж у тварин контрольної групи в 1,25 рази ( $p < 0,05$ ). Величина найменшого діаметра артеріоли була  $37,26 \text{ мкм}$ , а найбільшого -  $67,94 \text{ мкм}$ , в середньому -  $55,33 \pm 1,24 \text{ мкм}$ . Периметр артеріол змінювався від  $127,16 \text{ мкм}$  до  $236,20 \text{ мкм}$  та становив в середньому  $190,29,43 \pm 4,27 \text{ мкм}$ , що менше, ніж у тварин контрольної групи в 2,3 рази ( $p < 0,05$ ). Фактор форми зафіксований числовим значенням  $0,917 \pm 0,004$ .

Морфометрія венул лівого яєчка показала, що площа поперечного перерізу збільшувалась порівняно з контролем у 2,5 рази та становила  $18155,77 \pm 1306,36 \text{ мкм}^2$ , збільшувались також інші параметри венул: периметр судин - у 1,2 рази ( $545,86 \pm 19,94 \text{ мкм}$ ), діаметр - у 1,4 рази ( $132,22 \pm 4,78 \text{ мкм}$ ). Фактор форми венул збільшувався в 1,5 рази та становив  $0,658$ .

Має місце виражений набряк міжканальцевої сполучної тканини, накопичення в ній клітин лімфоцитарного ряду. Просвіт венозних судин розширений. Спостерігалось розширення лімфатичних капілярів та потовщення міжендотеліальних контактів поряд з дистрофічними змінами сім'яних канальців. Міжканальцева строма була набряклою та повнокротною.

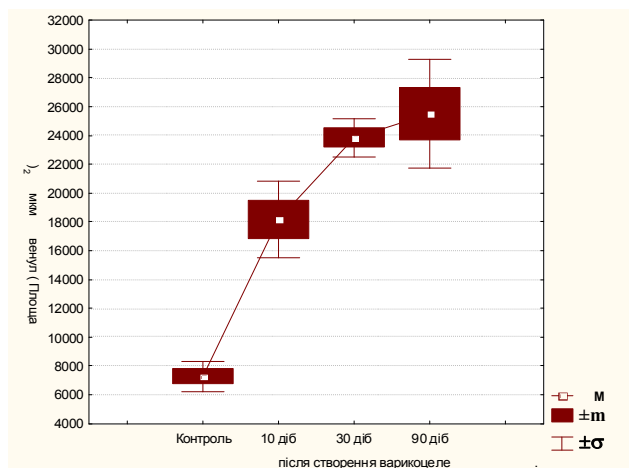
Через 30 днів моделювання варикоцеле об'єм лівого яєчка зменшився. Спостерігалися виражені зміни всіх ланок мікроциркуляторного русла яєчка, в результаті чого відбувалося зниження сперматогенезу. Відбувалося на-

бухання цитоплазми, ендотеліоцитів капілярів і збільшення об'ємів їх ядер, в деяких місцях наступав периваскулярний фіброз (рис. 1). Зовнішній діаметр артеріол і прекапілярних артеріол звужувався ( $p < 0,05$ ) в результаті спазмування аж до повної облітерації мікросудин.

Морфометричний аналіз параметрів артеріол і венул яєчка через 30 днів показав значні зміни у порівнянні з контролем та десятиденним терміном моделювання варикоцеле. Площа артеріол зменшувалась ( $p < 0,05$ ) порівняно з контролем в 1,5 рази та становила  $2292,18 \pm 78,55 \text{ мкм}^2$ , а максимально зменшувалась до  $1742,59 \text{ мкм}^2$ . Периметр артеріол у середньому рівнявся  $176,57 \pm 2,81 \text{ мкм}$ , що менше від показників контролю на 1,2 рази ( $p < 0,05$ ). Зменшувався також діаметр артеріол. Він був меншим за показники контролю в 1,2 рази, в середньому становив  $53,81 \pm 0,90 \text{ мкм}$ . Фактор форми артеріол мав тенденцію до зменшення та становив  $0,916 \pm 0,001$ .

Виявлено розширення просвіту всіх судин мікроциркуляторного русла та переповнення їх кров'ю, у багатьох судинах відзначалися явища стази у сладж-синдрому у венулах. Гострі судинні зміни поширювалися дифузно. Гістологічними і морфометричними методами показано, що модельований венозний застій в яєчку призводить до структурних змін (зменшення діаметру звивистих сім'яних трубочок, кількості клітин сперматогенного епітелію, об'єму ядер клітин Лейдіга), близьких до таких, що мають місце у чоловіків при варикоцеле.

Площа венул через 30 днів навпаки значно збільшувалась ( $p < 0,05$ ), порівняно з контролем у 3,3 рази, порівняно з 10-денним строком - у 1,3 рази та становила  $23841,54 \pm 658,96 \text{ мкм}^2$ , а максимально досягала  $29456,17 \text{ мкм}^2$  (рис. 3). Периметр венул у середньому рівнявся  $590,31 \pm 6,76 \text{ мкм}$ , що більше від показників контролю на 1,3 рази ( $p < 0,05$ ), а від показників попереднього стро-



**Рис. 3.** Порівняння показників площі венул через 10, 30 та 90 дб після створення моделі варикоцеле.

ку - на 1,1 рази. Збільшувався також діаметр венул. Він був більшим за показники контролю в 1,8 рази, а порівняно з 10-денним варикоцеле - в 1,3 рази, в середньому становив  $173,72 \pm 2,48$  мкм. Фактор форми венул збільшився порівняно з контролем у 1,9 рази та рівнявся 0,856, що свідчить про значне розширення венулярної сітки яєчка.

М'язовий шар стінки окремих вен потовщав. У просвіті вен лозоподібного сплетення є поодинокі тромби. В інтерстиції збільшується кількість сполучнотканинних елементів, розростання яких призводить до деформації звивистих сім'яних трубочок. Власна оболонка звивистих сім'яних трубочок потовщена за рахунок сполучнотканинних елементів. Загальна кількість клітин сперматогенного епітелію значно зменшилась.

Через 90 дб експерименту морфометричний аналіз параметрів артеріол і венул яєчка показав значні зміни у порівнянні з контролем та 30-денним терміном моделювання варикоцеле. Площа артеріол продовжувалась зменшуватись ( $p < 0,05$ ) порівняно з контролем у 1,6 рази, порівняно з 30-денним строком - у 1,1 рази та становила  $2160,07 \pm 94,15$  мкм<sup>2</sup>, а максимально зменшувалась до  $965,43$  мкм<sup>2</sup>. Периметр артеріол у середньому рівнявся  $164,92 \pm 3,69$  мкм, що менше від показників контролю в 1,3 рази ( $p < 0,05$ ), а від показників попереднього строку - в 1,1 рази. Зменшувався також діаметр артеріол. Він був меншим за показники контролю в 1,3 рази, а порівняно з 30-денним варикоцеле - в 1,1 рази, в середньому становив  $50,77 \pm 1,14$  мкм. Фактор форми артеріол зменшився в 1,25 рази та становив  $0,748 \pm 0,003$ , що свідчить про погіршення кровопостачання яєчка.

### Список літератури

Ахтемійчук Ю.Т. Топографо-анатомічні особливості яєчкових вен і лозоподібних сплетень у ранньому неонатальному періоді онтогенезу /Ю.Т. Ахтемійчук, В.С.Онищук, П.М.Ско-

рейко //Вісник морфології.- 2006.- Т.12, №1.- С.16-20.

Погорілий В.В. Анатомо-фізіологічні особливості кровопостачання яєчок у нормі і патології /В.В.Погорілий,

В.А.Рауцкіс, Л.А.Клімас //Вісник ВДМУ.- 2001.- Т.5, №2.- С.588-590.

Шишвили Т.И., Шишвили А.Ш. Сравнительная оценка современных ме-

М'язова стінка артеріол звужилась за рахунок атрофічних явищ. Посткапілярні венули, венули і вени яєчка були повнокровними, розширеними в результаті венозного стазу. У деяких ділянках відбувалося запустіння просвіту венулярних судин. Сітка гемокапілярів була звуженого діаметра, ущільнена і деформована. контури мікросудин яєчка нечіткі, капіляри витончені, місцями редуковані. У паренхімі яєчка досить ярко виражені атрофічно-деструктивні зміни. В гістопрепаратах яєчка спостерігалась значна кількість звивистих сім'яних трубочок неправильної форми, їх власна оболонка була деформована й потовщена за рахунок розростання сполучнотканинних елементів (рис. 2). Значна кількість звивистих сім'яних трубочок характеризується більш вираженими деструктивними змінами, редукацією шарів клітин, їх деформацією і зміщенням до просвіту й перетворенням у клітинний детрит.

Площа венул через 90 дб продовжувала збільшуватись ( $p < 0,05$ ): порівняно з контролем у 3,5 рази, порівняно з 30-денним строком - в 1,1 рази та становила  $25490,56 \pm 1834,13$  мкм<sup>2</sup>, а максимально досягла  $55636,13$  мкм<sup>2</sup> (рис 3). Периметр венул у середньому рівнявся  $695,97 \pm 25,42$  мкм, що більше від показників контролю в 1,5 рази, а від показників попереднього строку - на 1,3 рази ( $p < 0,05$ ). Збільшувався також діаметр венул. Він був більшим за показники контролю в 1,9 рази, а порівняно з 30-денним варикоцеле - в 1,1 рази, в середньому становив  $183,22 \pm 6,63$  мкм. Фактор форми венул збільшився, порівняно з контролем, у 2,1 рази та дорівнював 0,926, що свідчить про значне розширення венулярної сітки яєчка.

### Висновки та перспективи подальших розробок

1. Таким чином, найбільший вплив виявляється на судини гемомікроциркуляторного русла, що проявляється стазом крові, звуженням артеріолярних судин і розширенням венулярних судин, а також патологічними змінами стінки судин гемомікроциркуляторного русла.

2. Морфометричний аналіз параметрів артеріол і венул яєчка після моделювання варикоцеле показав, що у порівнянні з контролем площа, периметр та діаметр артеріол достовірно зменшується зі збільшенням строків варикоцеле, а аналогічні показники венул, навпаки, збільшуються. Фактор форми артеріол зменшується, а венул збільшується, що погіршує кровопостачання яєчка та значно розширює венулярну сітку яєчка.

При проведенні подальших досліджень перспективно провести морфометрію клітин Лейдіга та Сертолі та вивчити вплив на них змін гемомікроциркуляторного русла.

тодов лечения варикоцеле // Урология.- 2003.- №3.- С.31-36.  
Oxidative stress in normospermic men undergoing infertility evaluation /

F.F.Pasqualotto, R.K.Sharma, H.Kobayashi [et al.] // Andrology.- 2001.- Vol.22, №2.- P.316-322.  
WHO Manual for the Standardised

Investigation and Diagnosis of the Infertile Couple. - Cambridge: Cambridge University Press, 2000.- 353 p.

**Смиуха А.А.**

### ОСОБЕННОСТИ АРТЕРИОЛ И ВЕНУЛ ЯИЧКА ПОСЛЕ МОДЕЛИРОВАНИЯ ВАРИКОЦЕЛЕ

**Резюме.** Установлены анатомические морфометрические особенности артериол, венул и паренхимы яичка при моделировании варикоцеле. Наибольшее влияние оказалось на сосуды гемомикроциркуляторного русла, что проявлялось в стазе крови, сужении артериолярных сосудов и расширении венулярных сосудов, патологических изменениях стенки сосудов гемомикроциркуляторного русла.

**Ключевые слова:** варикоцеле, моделирование, яичко, артериолы, венулы.

**Smiyuha O.A.**

### FEATURES OF ARTERIOLES AND VENULES TESTICULAR AFTER MODELING VARICOCELE

**Summary.** The anatomical morphometric features of arterioles, venules and parenchyma of testis after modeling varicocele are established. The greatest impact was on the hemo microvasculature channel, which manifested itself in stasis of blood, arteriolar narrowing of blood vessels and expand in venular vascular pathological changes in the vascular wall hemo microvasculature channel.

**Key words:** varicocele, modeling, testicle, arterioles, venules.

Стаття надійшла доредакції 10.12.2011 р.

© Нурметова І.К., Кухар І.Д., Волощук Н.І.

**УДК:** 615.384:615.017:616.441:616-001.17

**Нурметова І.К., Кухар І.Д., Волощук Н.І.**

Вінницький національний медичний університет імені М.І.Пирогова (вул. Пирогова 56, м.Вінниця, 21018, Україна)

## ВПЛИВ ЛАКТОПРОТЕЇНУ ІЗ СОРБІТОЛОМ ТА НАЕС-LX-5% НА ДИНАМІКУ ПОКАЗНИКІВ МАСИ ЩИТОПОДІБНОЇ ЗАЛОЗИ БІЛИХ ЩУРІВ ПРИ ОПІКОВІЙ ХВОРОБИ

**Резюме.** У дослідженні вивчали динаміку маси правої та лівої частини щитоподібної залози у білих щурів при експериментальній опіковій хворобі та її інфузійному лікуванні комбінованими гіперосмолярними розчинами. За контрольну групу прийняті щурі без опіку, яким вводили 0,9% розчин NaCl. У даній групі встановлено поступове збільшення правої та лівої частини щитоподібної залози. У порівнянні з контрольною групою маса щитоподібної залози тварин без опіку, яким вводили лактопротеїн з сорбітолом та НАЕС-LX-5%, була меншою. Маса залози у тварин з опіковою травмою, яким вводили розчин NaCl, у більшості випадків була меншою відносно контрольної групи. У групах тварин з опіком, яким проводили окрему інфузію препаратів НАЕС-LX-5% і лактопротеїну з сорбітолом, спостерігалось збільшення маси щитоподібної залози відносно контролю.

**Ключові слова:** опікова хвороба, щитоподібна залоза, інфузійні розчини, лактопротеїн із сорбітолом, НАЕС-LX-5%.

### Вступ

Незважаючи на значні успіхи дослідників, смертність від опікового шоку залишається високою, навіть у стаціонарах спеціалізованих закладів [Литовченко и др., 2008]. Важкість стану хворих в гострий період опікової хвороби пов'язана в основному не з пошкодженням шкірних покривів, а з системними змінами, які термічний фактор викликає в організмі [Клігуненко та ін., 2004]. Опікова травма характеризується тим, що в тілі потерпілого немає жодного органу і системи, які в тій чи іншій мірі не відрагували б на термічне ураження. Відбувається порушення нейроендокринної регуляції, значні гемодинамічні зсуви [Гетманюк, Волков, 2010; Kundurovic, Alicelebic, 2003; Alderson et al., 2004]. Швидке наповнення судинного русла інфузійними колоїдно-гіперосмолярними препаратами є оптимальною схемою первинної інфузії при важких опікових шоках [Литовченко и др., 2008]. Інфузійна терапія, як інвазивний спосіб корекції провідних функцій організму, вимагає постійного моніторингу результатів лікування, причин, механізмів і наслідків уск-

ладнень, необхідності індивідуального підходу при призначенні терапії [Бігуняк та ін., 2008].

**Мета** даної роботи провести порівняну характеристику динаміки маси правої та лівої частини щитоподібної залози у білих щурів при експериментальній опіковій хворобі та її інфузійному лікуванні комбінованими гіперосмолярними розчинами.

### Матеріали та методи

Дослідження терапевтичної дії інфузійних розчинів НАЕС-LX-5% та лактопротеїну з сорбітолом в умовах опікової хвороби були виконані на нелінійних щурах обох статей масою 160-170 г.

Утримання та маніпуляції з тваринами проводили у відповідності до "Загальних етичних принципів експериментів на тваринах", ухвалених Першим національним конгресом з біоетики (Київ, 2001), "Європейської конвенції про захист хребетних тварин, які використовуються для експериментальних та інших наукових

тодов лечения варикоцеле // Урология.- 2003.- №3.- С.31-36.  
Oxidative stress in normospermic men undergoing infertility evaluation /

F.F.Pasqualotto, R.K.Sharma, H.Kobayashi [et al.] // Andrology.- 2001.- Vol.22, №2.- P.316-322.  
WHO Manual for the Standardised

Investigation and Diagnosis of the Infertile Couple. - Cambridge: Cambridge University Press, 2000.- 353 p.

**Смиуха А.А.**

### ОСОБЕННОСТИ АРТЕРИОЛ И ВЕНУЛ ЯИЧКА ПОСЛЕ МОДЕЛИРОВАНИЯ ВАРИКОЦЕЛЕ

**Резюме.** Установлены анатомические морфометрические особенности артериол, венул и паренхимы яичка при моделировании варикоцеле. Наибольшее влияние оказало на сосуды гемомикроциркуляторного русла, что проявлялось в стазе крови, сужении артериолярных сосудов и расширении венулярных сосудов, патологических изменениях стенки сосудов гемомикроциркуляторного русла.

**Ключевые слова:** варикоцеле, моделирование, яичко, артериолы, венулы.

**Smiyuha O.A.**

### FEATURES OF ARTERIOLES AND VENULES TESTICULAR AFTER MODELING VARICOCELE

**Summary.** The anatomical morphometric features of arterioles, venules and parenchyma of testis after modeling varicocele are established. The greatest impact was on the hemo microvasculature channel, which manifested itself in stasis of blood, arteriolar narrowing of blood vessels and expand in venular vascular pathological changes in the vascular wall hemo microvasculature channel.

**Key words:** varicocele, modeling, testicle, arterioles, venules.

Стаття надійшла доредакції 10.12.2011 р.

© Нурметова І.К., Кухар І.Д., Волощук Н.І.

**УДК:** 615.384:615.017:616.441:616-001.17

**Нурметова І.К., Кухар І.Д., Волощук Н.І.**

Вінницький національний медичний університет імені М.І.Пирогова (вул. Пирогова 56, м.Вінниця, 21018, Україна)

## ВПЛИВ ЛАКТОПРОТЕЇНУ ІЗ СОРБІТОЛОМ ТА НАЕС-LX-5% НА ДИНАМІКУ ПОКАЗНИКІВ МАСИ ЩИТОПОДІБНОЇ ЗАЛОЗИ БІЛИХ ЩУРІВ ПРИ ОПІКОВІЙ ХВОРОБИ

**Резюме.** У дослідженні вивчали динаміку маси правої та лівої частини щитоподібної залози у білих щурів при експериментальній опіковій хворобі та її інфузійному лікуванні комбінованими гіперосмолярними розчинами. За контрольну групу прийняті щурі без опіку, яким вводили 0,9% розчин NaCl. У даній групі встановлено поступове збільшення правої та лівої частини щитоподібної залози. У порівнянні з контрольною групою маса щитоподібної залози тварин без опіку, яким вводили лактопротеїн з сорбітолом та НАЕС-LX-5%, була меншою. Маса залози у тварин з опіковою травмою, яким вводили розчин NaCl, у більшості випадків була меншою відносно контрольної групи. У групах тварин з опіком, яким проводили окрему інфузію препаратів НАЕС-LX-5% і лактопротеїну з сорбітолом, спостерігалось збільшення маси щитоподібної залози відносно контролю.

**Ключові слова:** опікова хвороба, щитоподібна залоза, інфузійні розчини, лактопротеїн із сорбітолом, НАЕС-LX-5%.

### Вступ

Незважаючи на значні успіхи дослідників, смертність від опікового шоку залишається високою, навіть у стаціонарах спеціалізованих закладів [Литовченко и др., 2008]. Важкість стану хворих в гострий період опікової хвороби пов'язана в основному не з пошкодженням шкірних покривів, а з системними змінами, які термічний фактор викликає в організмі [Клігуненко та ін., 2004]. Опікова травма характеризується тим, що в тілі потерпілого немає жодного органу і системи, які в тій чи іншій мірі не відрагували б на термічне ураження. Відбувається порушення нейроендокринної регуляції, значні гемодинамічні зсуви [Гетманюк, Волков, 2010; Kundurovic, Alicelebic, 2003; Alderson et al., 2004]. Швидке наповнення судинного русла інфузійними колоїдно-гіперосмолярними препаратами є оптимальною схемою первинної інфузії при важких опікових шоках [Литовченко и др., 2008]. Інфузійна терапія, як інвазивний спосіб корекції провідних функцій організму, вимагає постійного моніторингу результатів лікування, причин, механізмів і наслідків уск-

ладнень, необхідності індивідуального підходу при призначенні терапії [Бігуняк та ін., 2008].

**Мета** даної роботи провести порівняну характеристику динаміки маси правої та лівої частини щитоподібної залози у білих щурів при експериментальній опіковій хворобі та її інфузійному лікуванні комбінованими гіперосмолярними розчинами.

### Матеріали та методи

Дослідження терапевтичної дії інфузійних розчинів НАЕС-LX-5% та лактопротеїну з сорбітолом в умовах опікової хвороби були виконані на нелінійних щурах обох статей масою 160-170 г.

Утримання та маніпуляції з тваринами проводили у відповідності до "Загальних етичних принципів експериментів на тваринах", ухвалених Першим національним конгресом з біоетики (Київ, 2001), "Європейської конвенції про захист хребетних тварин, які використовуються для експериментальних та інших наукових

**Таблиця 1.** Динаміка показників маси правої та лівої частини щитоподібної залози у щурів з опіковою хворобою та без моделювання патології на тлі окремої внутрішньовенної інфузії 0,9% розчину NaCl, препаратів HAES-LX-5% та лактопротейну із сорбітолом ( $M \pm m$ ).

	1 доба		3 доба		7 доба		14 доба		21 доба		30 доба	
	M1	M2	M1	M2	M1	M2	M1	M2	M1	M2	M1	M2
Група 1	6,00±1,73	5,33±1,20	6,88±0,67	7,00±0,94	7,33±0,75	7,44±0,58	6,44±0,44	6,78±0,49	4,83±0,32	5,33±0,26	6,56±0,73	6,44±0,80
Група 2	4,67±0,49 77,8%	4,83±0,43 90,6%	6,11±0,35 88,8%	5,00±0,44 71,4%	5,33±0,33 72,7%	<b>4,50±0,56</b> <b>60,5%</b>	5,67±0,36 88,0%	5,47±0,40 80,7%	6,33±0,60 131,1%	6,22±0,57 116,7%	5,78±0,43 87,1%	6,33±0,29 98,3%
Група 3	5,50±0,33 91,7%	5,17±0,56 97,0%	6,25±0,49 90,8%	7,22±0,76 103,1%	<b>5,17±0,36</b> <b>70,5%</b>	6,00±0,40 80,6%	5,17±0,49 80,3%	6,00±0,43 88,5%	5,25±0,37 108,7%	5,42±0,43 101,7%	5,83±0,42 88,9%	5,83±0,34 90,5%
Група 4	4,71±0,48 78,5%	5,00±0,26 93,8%	8,89±0,92 129,2%	8,44±1,07 120,6%	<b>5,69±0,40</b> <b>77,6%</b>	6,08±0,46 81,7%	5,33±0,62 82,8%	6,00±0,73 88,5%	<b>9,17±0,40</b> <b>189,9%</b>	<b>7,83±0,75</b> <b>146,9%</b>	6,56±0,75 0%	7,22±0,63 112,1%
Група 5	7,33±0,82 122,2%	9,11±1,14 171,0%	6,50±0,51 94,5%	6,25±0,60 89,3%	6,33±0,33 86,3%	6,44±0,50 86,6%	7,67±0,76 119,1%	7,67±0,95 113,1%	5,87±0,71 121,6%	<b>5,50±1,00</b> <b>103,2%</b>	<b>9,17±0,42</b> <b>139,8%</b>	8,00±0,17 124,2%
Група 6	6,44±0,65 107,3%	5,78±0,49 108,4%	8,56±0,91 124,4%	9,22±0,19 131,8%	<b>9,33±0,44</b> <b>127,3%</b>	<b>9,44±0,69</b> <b>126,9%</b>	<b>9,12±0,69</b> <b>141,6%</b>	<b>8,37±0,32</b> <b>123,5%</b>	<b>7,89±0,65</b> <b>163,3%</b>	<b>8,00±0,58</b> <b>150,1%</b>	7,00±0,34 106,7%	8,33±0,31 129,3%

**Примітки:** M1 - маса правої частини щитоподібної залози; M2 - маса лівої частини; показники виділені курсивом - низько значущі ( $p > 0,05$  відносно контрольної групи); показники виділені жирним шрифтом - значущі ( $p < 0,05$ , відносно контрольної групи); показники виділені жирним шрифтом і підкреслені - високо значущі ( $p < 0,001$ , відносно контрольної групи); відсотки означають зміну відповідного показника відносно показників контрольної групи, які прийняті за 100%.

цілей" (Страсбург, 1985) та положеннями "Правила до клінічної оцінки безпеки фармакологічних засобів (GLP)". Евтаназію щурів проводили шляхом передозування ефіру.

Тварини були розділені на 6 груп: група №1 - тварини без опіку, яким проводили інфузію 0,9% розчину NaCl (контрольна група); група №2 - тварини без опіку, яким вводили препарат HAES-LX-5%; група №3 - тварини без опіку, яким проводилась інфузія лактопротейну з сорбітолом; група №4 - тварини з опіковою хворобою, яким внутрішньовенно вводили 0,9% розчин NaCl; група №5 - щурі з опіком, яким вводили препарат HAES-LX-5% та група №6 - тварини з опіком, яким проводилась інфузія лактопротейну з сорбітолом.

Опіковий шок викликали шляхом прикладання до бічних поверхонь тулуба тварин нагрітих мідних пластинок, які попередньо тримали протягом шести хвилин у воді з постійною температурою 100 °C. Загальна площа опіку у щурів складала 21-23% при експозиції 10 сек., що є достатнім для формування опіку III-го ступеня та розвитку шокового стану середнього ступеня важкості. Досліджувані речовини вводили внутрішньовенно протягом 5-6 хв. у нижню порожнисту вену, для чого виконували її катетеризацію в асептичних умовах через стегнову вену. Катетер підшивали під шкіру, його просвіт по всій довжині заповнювали титрованим розчином гепарину (0,1 мл гепарину на 10 мл 0,9% розчину NaCl) після кожного введення речовини. Перше введення здійснювали через 1 годину після моделювання патологічного стану, подальші інфузії виконувались один раз на добу у дозі 10 мл/кг.

Під час проведення експерименту проводили забій тварин і зважування правої та лівої частини щитоподібної залози на 1, 3, 7, 14, 21 і 30 добу експерименту.

Статистичну обробку отриманих даних проводили за методом варіаційної статистики з визначенням t-критерію Стьюдента ( $p \leq 0,05$ ).

## Результати. Обговорення

За результатами проведеного дослідження було встановлено, що у щурів яким проводили інфузію NaCl без моделювання патології, маса правої та лівої частини щитоподібної залози постійно зростала. Подальше порівняння маси лівої та правої частини щитоподібної залози ми проводили з даною контрольною групою (група №1). Результати дослідження представлені в таблиці 1.

Так, у щурів без моделювання патологічного стану, яким проводили курсову інфузійну терапію препарату HAES-LX-5% (група №2), маса правої та лівої частини щитоподібної залози була дещо меншою (окрім 21 доби експерименту), ніж аналогічний показник в контрольній групі - 77,8%; 88,8%; 72,7%; 88,0%; 131,1% 87,1% та 90,6%; 71,4%; 60,5%; 80,7%; 116,7%; 98,3% відповідно. Значущим відносно контрольної групи є показник маси лівої частини щитоподібної залози на 7 добу експерименту.

У тварин без опіку, яким вводили лактопротейн з сорбітолом (група №3), суттєвих змін відносно маси щитоподібної залози щурів контрольної групи виявлено не було (за виключенням 7 доби експерименту), дані показники становили 91,7%; 90,8%; 70,5%; 80,3%; 108,7%; 88,9% та 97,0%; 103,1% 80,6%; 88,5%; 101,7%; 90,5%. Значущим відносно контрольної групи є лише показник маси правої частини залози на 7 добу експерименту.

У щурів з опіковою хворобою, яким проводили курсову інфузійну терапію 0,9% розчину NaCl (група №4), на 1, 7 та 14 добу експерименту відзначалось зниження маси правої та лівої частини щитоподібної залози відносно показників контрольної групи: 78,5%; 77,6%; 82,8% і 93,8%; 81,7%; 88,5% відповідно. На 3, 21 і 30 добу навпаки спостерігалось підвищення маси правої та лівої частини щитоподібної залози відносно показників контрольної групи 129,2%; 189,9%; 0% та



120,6%; 146,9%; 112,1% відповідно. Привертає увагу високо значущий показник маси правої частини щитоподібної залози на 21 добу відносно контрольної групи, а також значущі показники маси правої частини на 7 добу та лівої частини на 21 добу експерименту відносно групи №1.

У тварин з опіком, яким проводили інфузію препарату HAES-LX-5% (група №5) було визначено збільшення маси правої та лівої частини залози відносно контрольної групи на 1, 14, 21 та 30 добу експерименту 122,2%; 119,1%; 121,6% 139,8% та 171,0%; 113,1%; 103,2%; 124,2% відповідно. Але на 3 та 7 добу експерименту відмічалось зменшення маси правої та лівої частини досліджуваного органу відносно контрольної групи 94,5%; 86,3% та 89,3%; 86,6% відповідно. Значущими показниками є маса лівої частини залози на 21 добу та правої частини на 30 добу експерименту відносно контрольної групи.

У щурів з опіковою хворобою, яким вводили внутрішньовенно лактопротеїн з сорбітолом (група №6), на всіх етапах дослідження спостерігали збільшену масу обох частин залози відносно контрольної групи: 107,3%; 124,4%; 127,3%; 141,6%; 163,3% 106,7% права частина та 108,4%; 131,8%; 126,9%; 123,5%; 150,1%; 123,3% ліва частина. Крім того, слід зазначити, що маса тіла правої та лівої частини щитоподібної залози на 7, 14 та 21 добу експерименту є значущими в порівнянні з контрольною групою.

### Список літератури

- Бігуняк В.В. Принципові засади системного забезпечення індивідуалізації інфузної терапії /В.В.Бігуняк, В.В.Дем'яненко, О.Я.Бадук //Укр. хіміотерапевт. журнал.- 2008.- №1-2 (22).- С.14-16.
- Гетманюк І.Б. Морфологічні зміни кровоносного русла передсердь та вусок серця морських свинок при тяжкій термічній травмі /І.Б.Гетманюк, К.С.Волков //Вісник морфології.- 2010.- №16(3).- С.529-532.
- Інтенсивна терапія опікової хвороби. Навчально-методичний посібник / [Клігуненко О.М., Лицов Д.П., Слісаренко С.В. та ін.]; під ред. О.М.Клігуненко.- Дніпропетропетровськ: Пороги, 2004.- 196с.
- Литовченко А.Н. Некоторые особенности инфузионной терапии ожогового шока /А.Н.Литовченко, Т.Г.Григорьева, Г.А.Олейник [и др.] //Укр. хіміотерапевт. журнал.- 2008.- №1-2 (22).- С.214-218.
- Alderson P. Human albumin solution for resuscitation and volume expansion in critically ill patients /P.Alderson, F.Bunn, C.Lefebvre //Cochrane Database Syst. Rev.- 2004; CD001208.
- Kundurovic Z. Morphometric aspects of ultra-structural details of rat thyrocytes which have been irradiated and pretreated with melatonin /Z.Kundurovic, S.Alicelebic //Med. Arch.- 2003.- Vol.51 (3-4).- P.77-79.

**Нурметова И.К., Кухар И.Д., Волощук Н.И.**

### ВЛИЯНИЕ ЛАКТОПРОТЕИНА С СОРБИТОЛОМ И HAES-LX-5% НА ДИНАМИКУ ПОКАЗАТЕЛЕЙ МАССЫ ЩИТОВИДНОЙ ЖЕЛЕЗЫ БЕЛЫХ КРЫС ПРИ ОЖГОВОЙ БОЛЕЗНИ

**Резюме.** В исследовании изучали динамику массы правой и левой доли щитовидной железы у белых крыс при экспериментальной ожоговой болезни и ее инфузионном лечении комбинированными гиперосмолярными растворами. За контрольную группу были взяты крысы без ожога, которым вводили 0,9% раствор NaCl. В данной группе установлено постепенное увеличение правой и левой доли щитовидной железы. В сравнении с контрольной группой масса щитовидной железы животных без ожога, которым вводили лактопротеин с сорбитолом и HAES-LX-5%, была меньше. Масса железы у животных с ожоговой травмой, которым вводили раствор NaCl, в большинстве случаев была меньше относительно контрольной группы. В группах животных с ожогом, которым проводили инфузию препаратов HAES-LX-5% и лактопротеина с сорбитолом, было установлено увеличение массы щитовидной железы относительно контроля.

**Ключевые слова:** ожоговая болезнь, щитовидная железа, инфузионные растворы, лактопротеин с сорбитолом, HAES-LX-5%.

**Nurmetova I. K., Kuhar I. D., Voloshchuk N. I.**

### EFFECT OF LACTOPROTEIN WITH SORBITOL AND HAES-LX-5% ON THE WEIGHT DYNAMICS OF WHITE RAT THYROID WITH THE BURN DISEASE

**Summary.** The dynamics of the mass of the left and right parts of the thyroid gland in rats with experimental burn disease and its treatment of combined infusion hyperosmolar solutions have been examined in a study. Rats without burn injected with 0.9% solution

of NaCl were in the control group. A gradual increase in left and right parts of the thyroid gland was found in this group. Comparing to the control group weight of the thyroid gland of animals without burn injected with lactoprotein with sorbitol and HAES-LX-5% was lower. Weight of thyroid gland in animals with burn injury injected with solution of NaCl in most cases was less relative to the control group. In groups of animals with burns that underwent a single infusion of HAES-LX-5% and lactoprotein with sorbitol an increase in thyroid weight was relative to controls.

**Key words:** burn disease, thyroid gland, infusion solutions, lactoprotein with sorbitol, HAES-LX-5%.

Стаття надійшла до редакції 07.12.2011 р.

© Красный М.Р., Насибуллин Б.А.

**УДК:** 616.379-008.64: 616.61:599.323.4

**Красный М.Р., Насибуллин Б.А.\***

ЛНМУ имени Данила Галицкого (ул. Пекарская, 69, г. Львов, 79000, Украина); \*ГУ "Украинский НИИ МР и К" (Лермонтовский пер., 6, г. Одесса, 65014, Украина)

## **СТРУКТУРНО-МЕТАБОЛИЧЕСКИЕ КОРРЕЛЯТЫ ПОВРЕЖДЕНИЯ ПОЧЕК И ПЕРЕКИСНОГО ОКИСЛЕНИЯ ЛИПИДОВ У КРЫС С МОДЕЛИРУЕМЫМ СТРЕПТОЗОТОЦИНОВЫМ ДИАБЕТОМ**

**Резюме.** Авторы на 35 белых беспородных крысах весом 160-180 грамм исследовали изменения ультраструктуры составляющих нефрона и изменения системы ПОЛ/АОЗ. Выявлены существенные изменения мембран, которые, очевидно, определяют нарушения клеточных взаимодействий в нефроне. Параллельно формируется дисбаланс системы ПОЛ/АОС в виде активации ПОЛ и депрессии системы АОЗ. Авторы полагают, что дисбаланс системы ПОЛ/АОЗ, обусловленный поражением углеводного обмена при диабете, вызывает повреждение мембран, в том числе и в почечных элементах, что приводит к нарушению функции почек. Изменившаяся функция почек способствует истощению адаптационных механизмов и, тем самым, благоприятствует развитию осложнений диабет, т.е. расстройство в деятельности системы ПОЛ/АОЗ играет роль патогенетического механизма в динамике сахарного диабета.

**Ключевые слова:** сахарный диабет, ПОЛ/АОЗ, ультраструктура нефрона.

### **Введение**

Сахарный диабет весьма распространенное заболевание, в Европе им страдают не менее 5% населения [Шестакова и др., 2000; Лешенко и др., 2007; Wild et al., 2004]. Социальное значение сахарного диабета определяется обязательным развитием микро- и макроангиопатий и нозологиями этим обусловленными: нефропатия, ангиопатия сетчатки, кожные поражения. Заболевания, обусловленные диабетическими ангиопатиями, сокращают продолжительность жизни больных и резко снижают ее качество [Аткинс, Циммент, 2009].

Сегодня сахарный диабет считают мультифакториальным заболеванием, в основе патогенеза которого лежит нарушение утилизации глюкозы. Обязательным сопровождением сахарного диабета считают микроангиопатию, которая характеризуется утолщением базальных мембран капилляров, повышением проницаемости капиллярных стенок, нарушением тромбообразования [Ефимов, 2004; Иванов, 2007; Эндокринология, 2008; Singh et al., 2001]. Важнейшим патогенетическим механизмом диабетической микроангиопатии считают гипергликемию, которая, благодаря глюкозотоксическому влиянию (активация протеиназ, образование свободных радикалов, нарушение синтеза глюкозаминогликанов), обеспечивает повреждение стенки сосудов. В то же время развитие диабета сопровождается изменениями не только углеводного обмена, но и других видов метаболизма. В част-

ности отмечают перестройки в деятельности системы ПОЛ/АОС, т.е. метаболических процессов, приводящих к образованию свободных липидных радикалов, которые обладают известным мембраноповреждающим действием. Однако, в доступной литературе данных об исследовании связи диабетически обусловленных перестроек системы ПОЛ/АОС и повреждения сосудов и паренхимы внутренних органов (в частности, почек) мы не встретили.

Исходя из вышесказанного, целью нашей работы было выявление корреляции между нарушениями ПОЛ/АОС и ультраструктуры элементов нефрона у крыс со стрептозотоциновой моделью сахарного диабета.

### **Материалы и методы**

Материалом настоящего исследования послужили данные, полученные при исследовании крови и почек 35 белых крыс-самцов аутобредного разведения, весом 160-180 г. и возрастом 9-10 месяцев. В соответствии с задачами работы все крысы были ранжированы на 2 группы:

I группа (10 животных) - интактные крысы, содержащиеся в стандартных условиях вивария и не подвергавшиеся никаким внешним воздействиям;

II группа (25 животных) - крысы, у которых моделировали сахарный диабет однократным введением стрептозотацина в дозе 70 мг/кг.

Животных выводили из опыта на 28 сутки после

of NaCl were in the control group. A gradual increase in left and right parts of the thyroid gland was found in this group. Comparing to the control group weight of the thyroid gland of animals without burn injected with lactoprotein with sorbitol and HAES-LX-5% was lower. Weight of thyroid gland in animals with burn injury injected with solution of NaCl in most cases was less relative to the control group. In groups of animals with burns that underwent a single infusion of HAES-LX-5% and lactoprotein with sorbitol an increase in thyroid weight was relative to controls.

**Key words:** burn disease, thyroid gland, infusion solutions, lactoprotein with sorbitol, HAES-LX-5%.

Стаття надійшла до редакції 07.12.2011 р.

© Красный М.Р., Насибуллин Б.А.

**УДК:** 616.379-008.64: 616.61:599.323.4

**Красный М.Р., Насибуллин Б.А.\***

ЛНМУ имени Данила Галицкого (ул. Пекарская, 69, г. Львов, 79000, Украина); \*ГУ "Украинский НИИ МР и К" (Лермонтовский пер., 6, г. Одесса, 65014, Украина)

## **СТРУКТУРНО-МЕТАБОЛИЧЕСКИЕ КОРРЕЛЯТЫ ПОВРЕЖДЕНИЯ ПОЧЕК И ПЕРЕКИСНОГО ОКИСЛЕНИЯ ЛИПИДОВ У КРЫС С МОДЕЛИРУЕМЫМ СТРЕПТОЗОЦИНОВЫМ ДИАБЕТОМ**

**Резюме.** Авторы на 35 белых беспородных крысах весом 160-180 грамм исследовали изменения ультраструктуры составляющих нефрона и изменения системы ПОЛ/АОЗ. Выявлены существенные изменения мембран, которые, очевидно, определяют нарушения клеточных взаимодействий в нефроне. Параллельно формируется дисбаланс системы ПОЛ/АОС в виде активации ПОЛ и депрессии системы АОЗ. Авторы полагают, что дисбаланс системы ПОЛ/АОЗ, обусловленный поражением углеводного обмена при диабете, вызывает повреждение мембран, в том числе и в почечных элементах, что приводит к нарушению функции почек. Изменившаяся функция почек способствует истощению адаптационных механизмов и, тем самым, благоприятствует развитию осложнений диабет, т.е. расстройство в деятельности системы ПОЛ/АОЗ играет роль патогенетического механизма в динамике сахарного диабета.

**Ключевые слова:** сахарный диабет, ПОЛ/АОЗ, ультраструктура нефрона.

### **Введение**

Сахарный диабет весьма распространенное заболевание, в Европе им страдают не менее 5% населения [Шестакова и др., 2000; Лешенко и др., 2007; Wild et al., 2004]. Социальное значение сахарного диабета определяется обязательным развитием микро- и макроангиопатий и нозологиями этим обусловленными: нефропатия, ангиопатия сетчатки, кожные поражения. Заболевания, обусловленные диабетическими ангиопатиями, сокращают продолжительность жизни больных и резко снижают ее качество [Аткинс, Циммент, 2009].

Сегодня сахарный диабет считают мультифакториальным заболеванием, в основе патогенеза которого лежит нарушение утилизации глюкозы. Обязательным сопровождением сахарного диабета считают микроангиопатию, которая характеризуется утолщением базальных мембран капилляров, повышением проницаемости капиллярных стенок, нарушением тромбообразования [Ефимов, 2004; Иванов, 2007; Эндокринология, 2008; Singh et al., 2001]. Важнейшим патогенетическим механизмом диабетической микроангиопатии считают гипергликемию, которая, благодаря глюкозотоксическому влиянию (активация протеиназ, образование свободных радикалов, нарушение синтеза глюкозаминогликанов), обеспечивает повреждение стенки сосудов. В то же время развитие диабета сопровождается изменениями не только углеводного обмена, но и других видов метаболизма. В част-

ности отмечают перестройки в деятельности системы ПОЛ/АОС, т.е. метаболических процессов, приводящих к образованию свободных липидных радикалов, которые обладают известным мембраноповреждающим действием. Однако, в доступной литературе данных об исследовании связи диабетически обусловленных перестроек системы ПОЛ/АОС и повреждения сосудов и паренхимы внутренних органов (в частности, почек) мы не встретили.

Исходя из вышесказанного, целью нашей работы было выявление корреляции между нарушениями ПОЛ/АОС и ультраструктуры элементов нефрона у крыс со стрептозоциновой моделью сахарного диабета.

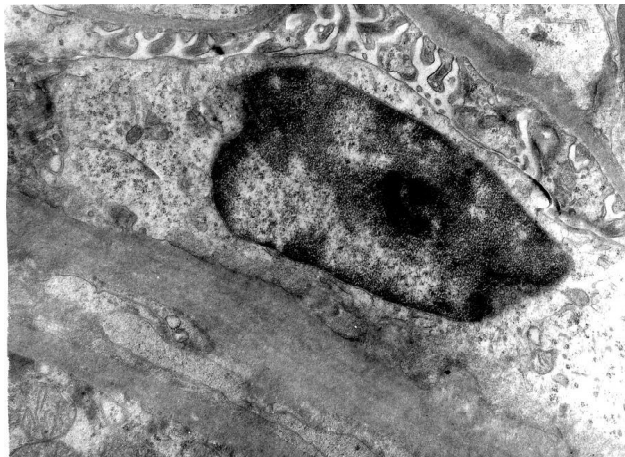### **Материалы и методы**

Материалом настоящего исследования послужили данные, полученные при исследовании крови и почек 35 белых крыс-самцов аутобредного разведения, весом 160-180 г. и возрастом 9-10 месяцев. В соответствии с задачами работы все крысы были ранжированы на 2 группы:

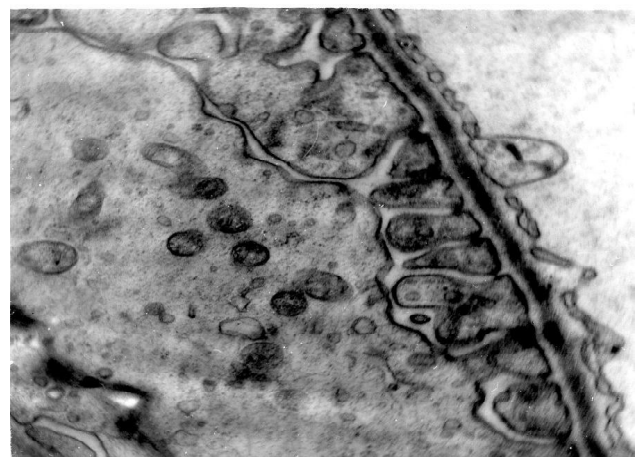
I группа (10 животных) - интактные крысы, содержащиеся в стандартных условиях вивария и не подвергавшиеся никаким внешним воздействиям;

II группа (25 животных) - крысы, у которых моделировали сахарный диабет однократным введением стрептозотацина в дозе 70 мг/кг.

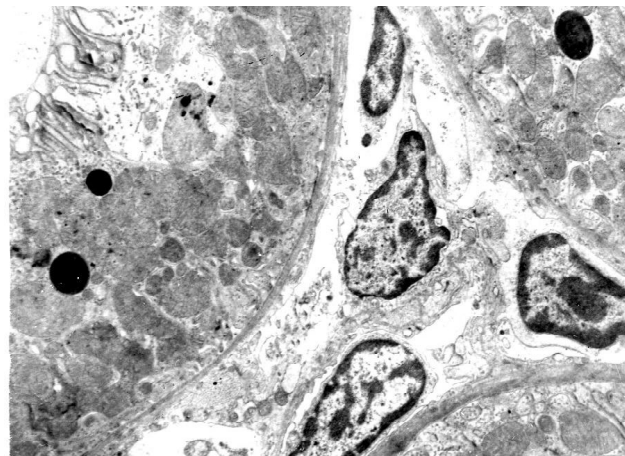
Животных выводили из опыта на 28 сутки после



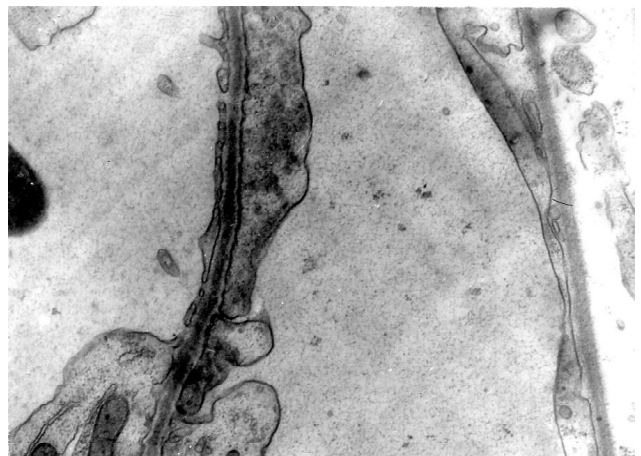
**Рис. 1.** Почка интактной белой крысы. Капилляр почечного тельца. Эндотелиоцит обычного вида. Контраст: уранил-ацетат. x5300.



**Рис. 2.** Почка интактной крысы. Извитой каналец. Трехслойность мембраны. Пальцевидные педикюлы. Контраст: уранил-ацетат. x10000.



**Рис. 3.** Почка интактной крысы со стрептозотациновым диабетом. Капилляр со слущенными эндотелиоцитами. Контраст: уранил-ацетат. x5300.



**Рис. 4.** Почка интактной крысы при стрептозотациновом диабете. Мембрана извитого канальца, участок нечеткой трехслойности. Полусферические педикюлы. Контраст: уранил-ацетат. x10000.

введения стрептозотацина декапитацией под легким эфирным наркозом. Кровь собирали в гепаринизированную пробирку и использовали для биохимических исследований. В течение короткого времени (60-70 сек после декапитации) у крыс выделяли почки, которые фиксировали в смеси 4% параформальдегида и 25% глутаральдегида (соотношение 3:1). В последующем их дофиксировали 2% окисью осмия и заливали в аралдит-512. Из полученных блоков на ультратоме ЧМТ-130 (г. Сумы) изготовляли срезы толщиной 100 А, которые после предварительного контрастирования уранил-ацетатом и ацетатом свинца исследовали при помощи электронного микроскопа.

В крови подопытных животных исследовали тощаковую гликемию (аппарат "Эксан-Г"); содержание диеновых, триеновых, оксидиеновых конъюгатов и малонового диальдегида в липидном экстракте спектрофотометрически методом при  $\lambda$ -233, 268 и 276 нм соответственно. Содержание SH-групп выявляли с помо-

щью реактива Эплмана, активность супероксиддисмутазы (СОД) методом Лоури С.Н. 50 в модификации Миллера Д.Л.

Полученные данные подвергали стандартной статистической обработке.

### Результаты. Обсуждение

Ультраструктурные исследования почек интактных крыс выявили, что в капиллярах капиллярных клубочков и тканевых капиллярах эндотелиоциты обладают овальным гладким ядром, цитоплазма умеренной электронной плотности с равномерно распределенными органеллами. Митохондрии (МТ) были овальной или округлой формы. Матрикс их умеренной электронной плотности, кристы высокие, частые, наружная оболочка МТ из хорошо выраженных двух мембран. Базальная мембрана капилляров с четкой трехслойностью. Также выглядят наружные мембраны капсулы почечных телец и базальные мембраны

**Таблиця 1.** Показатели гликемии и состояния системы ПОЛ/АОЗ у крыс со стрептозотоциновым диабетом.

Показатели	Контроль	28 сутки стрепто-зотоцинового диабета
Масса тела (исходная/28 день опыта)	187,4±4,82/194,6±4,76	187,0±6,04/157,0±5,61
Базовая гликемия	3,97±0,24	19,93±1,17
Диеновые конъюгаты (ммоль/л)	0,181±0,022	0,525±0,039
Триеновые конъюгаты (ммоль/л)	0,852±0,025	0,641±0,05
Оксидиеновые конъюгаты (ммоль/л)	0,152±0,017	0,344±0,021
Малоновый диальдегид (ммоль/л)	0,87±0,06	2,15±0,021
SH-гру__ (мкмоль/л)	0,34±0,02	0,12±0,02
Активность супероксиддисмутазы (ед/мк)	34,89±3,31	17,65±2,97

канальцев. На последних четко просматриваются многочисленные педикулы пальцевидной формы, которые распределены равномерно. В канальцах педикулы тесно взаимодействуют с мембраной основания эпителиоцитов. В эпителиоцитах цитоплазма умеренной плотности. МТ многочисленны, распределены равномерно. Структура их соответствует выше приведенному описанию МТ эндотелиоцитов. Микро-трубочки средней длины, располагаются перпендикулярно основанию, тяготеют к мембранам основания. Внутренний край эпителиоцитов с многочисленными ворсинками щеточной каймы.

Результаты биохимических исследований показали, что тощаковая гликемия, а также содержание продуктов ПОЛ и ферментов АОЗ близки к реферативным значениями (табл. 1).

Исследование ультраструктуры почек через 28 дней после введения стрептозотацина (4 недели опыта) выявили деформацию тканевых и клубочковых капилляров. В просвете капилляров определяются слущенные эндотелиоциты, деформированные эритроциты. Эндотелиоциты интимы капилляров обладают ядрами полигональной формы с гранулярным хроматином, располагающимся по периферии ядра. Рибосомы рассеяны в цитоплазме, умеренной электронной плотности. Базальная мембрана капилляров утолщена, разволокнена, местами ее трехслойность смазана.

Параллельно с исследованием ультраструктурных изменений в почках в динамике развития стрептозотоцинового диабета у крыс мы исследовали у них метаболические изменения. Результаты исследования отражены в таблице 1.

Как видно из данных, приведенных в таблице 1, у подопытных крыс к моменту окончания опыта имело место резкое снижение массы тела и многократное возрастание базовой гликемии, т.е. имели место изменения, определяющие развитие сахарного диабета.

Одновременно в 2-3 раза увеличивалось содержание диеновых, триеновых, оксидиеновых конъюгат в сыворотке, а также возрастало содержание малоно-

вого диальдегида. Можно утверждать, что активность ПОЛ резко возрастает. В то же время содержание SH-групп снижалось почти втрое, а активность супероксиддисмутазы - почти вдвое. Таким образом, имеет место не только активация процессов ПОЛ, но и выраженный дисбаланс в системе ПОЛ/АОЗ.

Накапливающиеся в крови продукты перекисного окисления липидов обладают выраженным мембраноповреждающим эффектом, а содержание их антидотов (антиоксидантов) снижается. Поэтому мы полагаем, что наблюдаемые изменения ультраструктуры мембран элементов МЦР и нефрона связаны с повреждающим действием на них продуктов ПОЛ, не компенсируемое системой АОЗ (вследствие ее угнетения). Выявленные изменения МТ, на наш взгляд, тесно связаны с наблюдаемой гипергликемией, которая отражает угнетение нормальных окислительно-восстановительных процессов энергообеспечения.

### Выводы и перспективы дальнейших разработок

1. Таким образом, результаты наших исследований показали, что развитие стрептозотоцинового диабета у крыс сопровождается существенными изменениями в почках, которые можно объединить в понятие нефропатия. В основе этого феномена лежат изменения ультраструктур эндотелия и эпителия канальцев в виде изменения мембран, подоцитов, микро-трубочек, МТ.

2. Указанные изменения совпадают с перестройкой углеводного обмена и, что особенно важно, с нарушениями в системе ПОЛ/АОЗ. Последние проявляются в усилении образования метаболитов ПОЛ и угнетении АОЗ.

3. Такие преобразования способствуют накоплению радикалов, обладающих мембраноповреждающим действием.

4. Очевидно, активация системы ПОЛ из компенсаторных реакций в динамике диабета переходит в ряд факторов, обладающих патогенетическим значением для формирования органических осложнений данного страдания.

Полученные данные позволяют в перспективе изучить экзогенные антиоксиданты, которые могут оказывать сдерживающее воздействие на скорость формирования органических осложнений сахарного диабета.

## Список літератури

- Аткинс Р.С. Диабетическая почка: действуй сейчас или заплатишь потом / Р.С.Аткинс, П.Циммент //Нефрология и диализ.- 2009.- Т.11, №4.- С.272-275.
- Ефимов Д.А. Вплив мікрохвильової резонансної терапії на глікозування білків крові у хворих на діабетичну нефропатію /Д.А.Ефимов //Ліки України.- 2004.- №12.- С.105-106.
- Іванов Д.Д. Діабетична хвороба нирок / Д.Д.Іванов //Укр. мед. газета.-2007.- №9.- С.15.
- Факторы риска прогрессирования диабетической нефропатии у больных с длительным течением сахарного диабета по данным ретроспективного анализа /М.В.Шестакова, Л.В.Кочель, В.А.Вагодин [и др.] //Тер. архив.- 2000.- №5.- С.60-64.
- Формування діабетичної нефропатії нефропатії у дітей, хворих на цукровий діабет типу 1 у динаміці захворювання /Г.О.Лешенко, О.Е.Пашкова, І.В.Руднева [та ін.] //Міжн. ендокринолог. журнал.- 2007.- №2 (8).- С.47-51.
- Эндокринология: национальное руководство руководство /под рук. Дедова И.Г., Мельниченко Г.А.- М.: Медицина.- 2008.- 731с.
- Adnaud glycation end-products a review / R.Singh, A.Barden, T.Mori [et al.] // Diabetologia.- 2001.- Vol.44, №2.- P.129-146.
- Global prevalence of diabetes. Estimates for the year 2000 and projections for 2030 / S.Wild, G.Roglic, A.Green [et al.] //Diabetes care.-2004.-Vol.27.-P.1047-1053.

**Красний М.Р., Насібуллін Б.А.**

### СТРУКТУРНО-МЕТАБОЛІЧНІ КОРЕЛЯТИ ПОШКОДЖЕННЯ НИРОК ТА ПЕРЕКИСНОГО ОКИСЛЕННЯ ЛІПІДІВ У ЩУРІВ З СРЕПТОЗОЦИНОВИМ ДІАБЕТОМ, ЩО МОДЕЛЮЄТЬСЯ

**Резюме.** Автори на 35 білих беспородних щурах вагою 160-180 грам дослідили зміни ультраструктури складових нефрону та зміни в системі ПОЛ/АОЗ. Визначені суттєві зміни мембран, які вочевидь, обумовлюють порушення взаємодії клітин в нефроні. Паралельно формується дисбаланс системи ПОЛ/АОС у вигляді активації ПОЛ та депресії системи АОЗ. Автори вважають, що дисбаланс системи ПОЛ/АОЗ, обумовлений ураженням вуглеводного обміну, в тому числі і в елементах нирок, що призводить до порушення їх функцій. Змінена функція нирок сприяє виснаженню адаптаційних механізмів і, тим самим, сприяє розвитку ускладнень діабету, тобто розстройства діяльності системи ПОЛ/АОЗ відіграють роль патогенетичного механізму в динаміці цукрового діабету.

**Ключові слова:** цукровий діабет, ПОЛ/АОЗ, ультраструктура нефрону.

**Krasniy M.R., Nasibullin B.A.**

### STRUCTURAL AND METABOLIC CORRELATES OF INJURIES OF KIDNIES AND PEROXIDATION OF LIPIDS OF THE RATS WITH MODELLING STREPTOSOCINC DIABETES

**Summary.** Authors on 35 white not purebred rats in weight of 160-180 gram investigated variations of ultrastructure components of nephron and variations of system the lipid peroxidation/antioxidant protection. Essential variations of membranes which, apparently, define infringements of cellular interactions in nephron are revealed. The lipid peroxidation/antioxidant protection is in parallel shaped imbalance systems. Authors believe, that imbalance systems a lipid peroxidation/antioxidant protection caused by defeat of a carbohydrate exchange at diabetes, causes damage of membranes, including in kidneys elements that leads to infringement of function of kidneys. The changed function of kidneys assists a depletion of adaptable mechanisms and, that, favours to progress of complications of diabetes, i.e. frustration in activity of system the lipid peroxidation/antioxidant protection plays a role of the pathogenetic mechanism in dynamics of diabetes.

**Key words:** diabetes, the lipid peroxidation/antioxidant protection, ultrastructure of nephron.

Статья поступила в редакцию 14.12.2011 г.

© Герасимюк І.Є., Галицька-Хархаліс О.Я., Флекей П.П.

**УДК:** 616.136.7-007.271-06:616.61-071.3]-092.9

**Герасимюк І.Є., Галицька-Хархаліс О.Я., Флекей П.П.**

ДВНЗ "Тернопільський державний медичний університет імені І.Я.Горбачевського" (майдан Воли, 1, м. Тернопіль, 46001, Україна)

## ПОРІВНЯЛЬНА ХАРАКТЕРИСТИКА МАКРОМОРФОМЕТРИЧНИХ ПОКАЗНИКІВ НИРОК ПРИ ОДНОБІЧНОМУ СТЕНОЗІ НИРКОВОЇ АРТЕРІЇ У ЩУРІВ

**Резюме.** В експерименті на щурах вивчено макроморфометричні показники нирок при стенозуванні лівої ниркової артерії, проведено порівняльну характеристику та проаналізовано динаміку змін основних показників (маси, об'єму), досліджено функціональний стан нирок.

**Ключові слова:** нирки, стеноз артерії, маса, об'єм, креатинін, сечовина.

### Вступ

На даний час вже відомо понад 20 видів патологічних змін ниркових артерій, що приводять до порушення їх прохідності та виникнення ниркової гіпер-

тензії (НГ) [Вашків, 2006; Балабай, 2010; Ромашкіна, Піскун, 2011; Вах et al., 2009]. Серед них вагоме місце займає стеноз ниркової артерії, що прогресує у 60%

## Список літератури

- Аткинс Р.С. Диабетическая почка: действуй сейчас или заплатишь потом / Р.С.Аткинс, П.Циммент //Нефрология и диализ.- 2009.- Т.11, №4.- С.272-275.
- Ефимов Д.А. Вплив мікрохвильової резонансної терапії на глікозування білків крові у хворих на діабетичну нефропатію /Д.А.Ефимов //Ліки України.- 2004.- №12.- С.105-106.
- Іванов Д.Д. Діабетична хвороба нирок / Д.Д.Іванов //Укр. мед. газета.-2007.- №9.- С.15.
- Факторы риска прогрессирования диабетической нефропатии у больных с длительным течением сахарного диабета по данным ретроспективного анализа /М.В.Шестакова, Л.В.Кочель, В.А.Вагодин [и др.] //Тер. архив.- 2000.- №5.- С.60-64.
- Формування діабетичної нефропатії нефропатії у дітей, хворих на цукровий діабет типу 1 у динаміці захворювання /Г.О.Лешенко, О.Е.Пашкова, І.В.Руднева [та ін.] //Міжн. ендокринолог. журнал.- 2007.- №2 (8).- С.47-51.
- Эндокринология: национальное руководство руководство /под рук. Дедова И.Г., Мельниченко Г.А.- М.: Медицина.- 2008.- 731с.
- Adnaud glycation end-products a review / R.Singh, A.Barden, T.Mori [et al.] // Diabetologia.- 2001.- Vol.44, №2.- P.129-146.
- Global prevalence of diabetes. Estimates for the year 2000 and projections for 2030 / S.Wild, G.Roglic, A.Green [et al.] //Diabetes care.-2004.-Vol.27.-P.1047-1053.

**Красний М.Р., Насібуллін Б.А.**

### СТРУКТУРНО-МЕТАБОЛІЧНІ КОРЕЛЯТИ ПОШКОДЖЕННЯ НИРОК ТА ПЕРЕКИСНОГО ОКИСЛЕННЯ ЛІПІДІВ У ЩУРІВ З СРЕПТОЗОЦИНОВИМ ДІАБЕТОМ, ЩО МОДЕЛЮЄТЬСЯ

**Резюме.** Автори на 35 білих беспородних щурах вагою 160-180 грам дослідили зміни ультраструктури складових нефрону та зміни в системі ПОЛ/АОЗ. Визначені суттєві зміни мембран, які вочевидь, обумовлюють порушення взаємодії клітин в нефроні. Паралельно формується дисбаланс системи ПОЛ/АОС у вигляді активації ПОЛ та депресії системи АОЗ. Автори вважають, що дисбаланс системи ПОЛ/АОЗ, обумовлений ураженням вуглеводного обміну, в тому числі і в елементах нирок, що призводить до порушення їх функцій. Змінена функція нирок сприяє виснаженню адаптаційних механізмів і, тим самим, сприяє розвитку ускладнень діабету, тобто розстройства діяльності системи ПОЛ/АОЗ відіграють роль патогенетичного механізму в динаміці цукрового діабету.

**Ключові слова:** цукровий діабет, ПОЛ/АОЗ, ультраструктура нефрону.

**Krasniy M.R., Nasibullin B.A.**

### STRUCTURAL AND METABOLIC CORRELATES OF INJURIES OF KIDNIES AND PEROXIDATION OF LIPIDS OF THE RATS WITH MODELLING STREPTOSOCINC DIABETES

**Summary.** Authors on 35 white not purebred rats in weight of 160-180 gram investigated variations of ultrastructure components of nephron and variations of system the lipid peroxidation/antioxidant protection. Essential variations of membranes which, apparently, define infringements of cellular interactions in nephron are revealed. The lipid peroxidation/antioxidant protection is in parallel shaped imbalance systems. Authors believe, that imbalance systems a lipid peroxidation/antioxidant protection caused by defeat of a carbohydrate exchange at diabetes, causes damage of membranes, including in kidneys elements that leads to infringement of function of kidneys. The changed function of kidneys assists a depletion of adaptable mechanisms and, that, favours to progress of complications of diabetes, i.e. frustration in activity of system the lipid peroxidation/antioxidant protection plays a role of the pathogenetic mechanism in dynamics of diabetes.

**Key words:** diabetes, the lipid peroxidation/antioxidant protection, ultrastructure of nephron.

Статья поступила в редакцию 14.12.2011 р.

© Герасимюк І.Є., Галицька-Хархаліс О.Я., Флекей П.П.

**УДК:** 616.136.7-007.271-06:616.61-071.3]-092.9

**Герасимюк І.Є., Галицька-Хархаліс О.Я., Флекей П.П.**

ДВНЗ "Тернопільський державний медичний університет імені І.Я.Горбачевського" (майдан Воли, 1, м. Тернопіль, 46001, Україна)

## ПОРІВНЯЛЬНА ХАРАКТЕРИСТИКА МАКРОМОРФОМЕТРИЧНИХ ПОКАЗНИКІВ НИРОК ПРИ ОДНОБІЧНОМУ СТЕНОЗІ НИРКОВОЇ АРТЕРІЇ У ЩУРІВ

**Резюме.** В експерименті на щурах вивчено макроморфометричні показники нирок при стенозуванні лівої ниркової артерії, проведено порівняльну характеристику та проаналізовано динаміку змін основних показників (маси, об'єму), досліджено функціональний стан нирок.

**Ключові слова:** нирки, стеноз артерії, маса, об'єм, креатинін, сечовина.

### Вступ

На даний час вже відомо понад 20 видів патологічних змін ниркових артерій, що приводять до порушення їх прохідності та виникнення ниркової гіпер-

тензії (НГ) [Вашків, 2006; Балабай, 2010; Ромашкіна, Піскун, 2011; Вах et al., 2009]. Серед них вагоме місце займає стеноз ниркової артерії, що прогресує у 60%

хворих із НГ і протягом 2,5 років призводить до розвитку оклюзії судини у 16% з них, наслідком чого є зменшення розмірів нирки на 37%, збільшення рівня креатиніну на 5%, зниження клубочкової фільтрації на 3% [Денисенко, 2009]. При однобічних стенозуючих ураженнях ниркової артерії відбувається складний патологічний процес формування НГ, при якому діяльність нирок перебуває водночас під впливом двох основних факторів. З одного боку, звуження артерії призводить до того, що нирка потрапляє в умови хронічної ішемії на фоні зниженого кровотоку, з іншого - високий артеріальний тиск на стороні, контрлатеральній артеріальному ураженню, обумовлює відповідну зміну функції цього органу. Однак, нирки продовжують бути спроможними підтримувати гломерулярну фільтрацію та фільтраційний тиск на достатньому рівні в результаті перерозподілу кровотоку, розвитку коллатерального

кровообігу, що і зумовлює тривале збереження сумарних показників секреторно-екскреторних процесів у межах норми [Cooper, Murphy, 2007; Wheatley et al., 2009]. Разом із тим, на даний час відсутні дані про відмінності в динаміці змін макроморфометричних характеристик нирок при однобічному стенозі ниркової артерії.

Метою дослідження було проведення порівняльної характеристики макроморфометричних показників і структурної перебудови нирок щурів у нормі та за умов однобічного порушення притоку крові в динаміці.

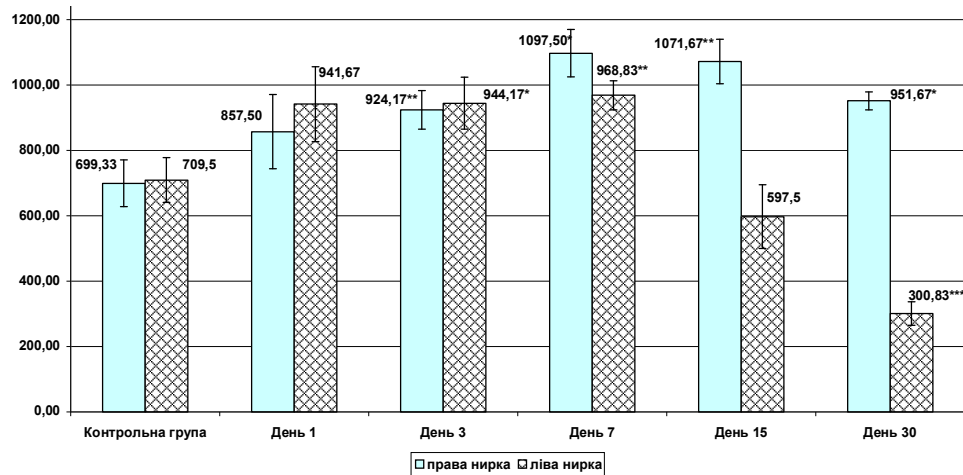
### Матеріали та методи

Дослідження проведено на 36 білих безпородних щурах масою 180-200 г. Із них 6 тварин становили інтактну контрольну групу, 30 щурів моделювали стеноз лівої ниркової артерії, шляхом накладання лігатури на середню третину судини з використанням металевих зонда діаметром 0,35 мм. В результаті цього просвіт судини звужувався на 57%. Після введення великих доз кон-

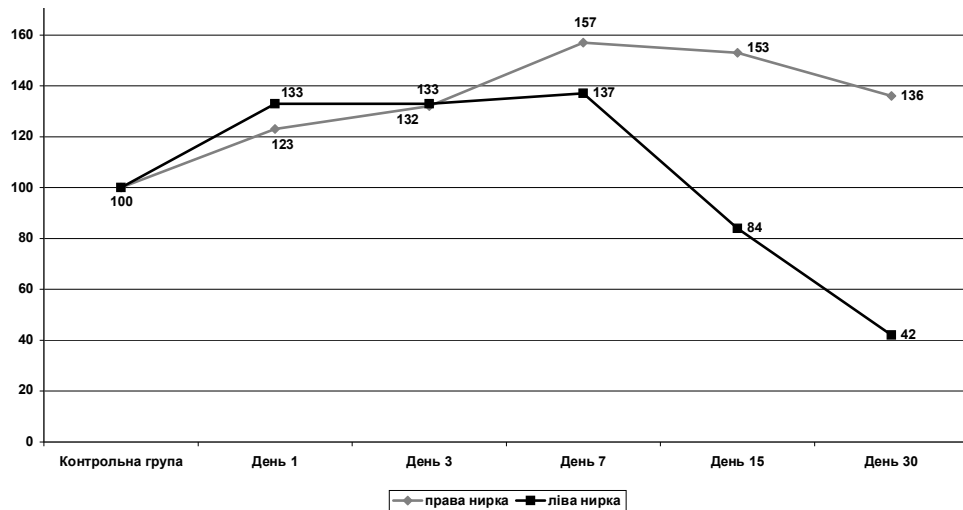
центрованого тіопенталу натрію і виведення тварин з експерименту проводили забір морфологічного матеріалу в терміни: 1, 3, 7, 15, 30 діб після проведення операції. Всі дослідження проводили з дотриманням міжнародних принципів Європейської конвенції про захист хребетних тварин, які використовуються для експериментів (Страсбург, 1986) і національних норм з біоетики (I Національний конгрес з біоетики, Київ, 2001). Серед макроморфометричних показників визначали масу, довжину, ширину, товщину та об'єм нирки. У всіх дослідних групах проводили забір крові з верхівки серця для визначення креатиніну та сечовини за допомогою набору реактивів ТОВ НВП "Філісіт-Діагностика".

### Результати. Обговорення

В нормі у щурів маса лівої нирки становить (709,5±68,54) мг, правої - (699,33±71,81) мг. Коефіцієнт співвідношення між ними дорівнює 1,01±0,95. Визначення маси та коефіцієнту у всіх експериментальних



**Рис. 1.** Середнє значення маси нирок щурів після стенозування лівої ниркової артерії (мг). **Примітка:** різниця показників контрольної та піддослідних груп достовірна: \* -  $p < 0,05$ , \*\* -  $p < 0,01$ , \*\*\* -  $p < 0,001$ .



**Рис. 2.** Зміна маси щурів у піддослідних групах порівняно з контрольною (%).



**Таблиця 1.** Значення об'єму нирок щурів у дослідних групах ( $M \pm m$ ,  $\text{cm}^3$ ).

Термін спостереження	Об'єм правої нирки	Об'єм лівої нирки
контроль	$0,40 \pm 0,04$	$0,45 \pm 0,04$
1 день	$0,51 \pm 0,06$	$0,59 \pm 0,10$
3 день	$0,54 \pm 0,08$	$0,65 \pm 0,05^{**}$
7 день	$0,72 \pm 0,06^{***}$	$0,59 \pm 0,03^*$
15 день	$0,71 \pm 0,11^*$	$0,32 \pm 0,05$
30 день	$0,70 \pm 0,06^{**}$	$0,16 \pm 0,03^{***}$

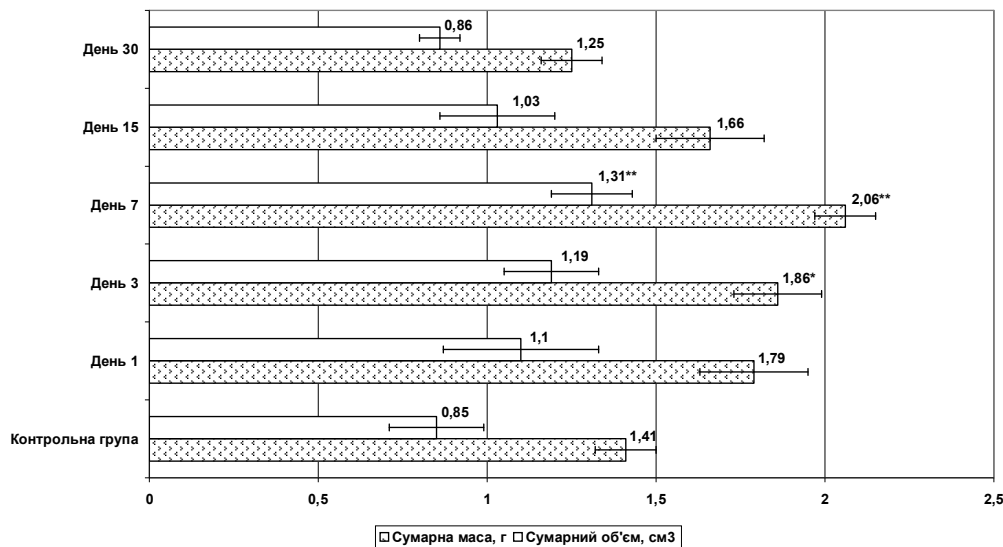
**Примітка:** різниця показників контрольної та піддослідних груп достовірна: \* -  $p < 0,05$ , \*\* -  $p < 0,01$ , \*\*\* -  $p < 0,001$ .

групах дозволило встановити динаміку змін даних показників. Як видно із діаграми (рис. 1), маса обох нирок

зростає та досягає максимальних значень на 7 день експерименту. Причому темпи приросту правої нирки на цей термін спостереження переважають над лівою, що підтверджується ростом коефіцієнта ниркового співвідношення: на першу добу його значення дорівнює  $1,09 \pm 1,01$ , на третю -  $1,02 \pm 1,34$ , однак, вже на 7 день він знижується до  $0,88 \pm 0,61$ .

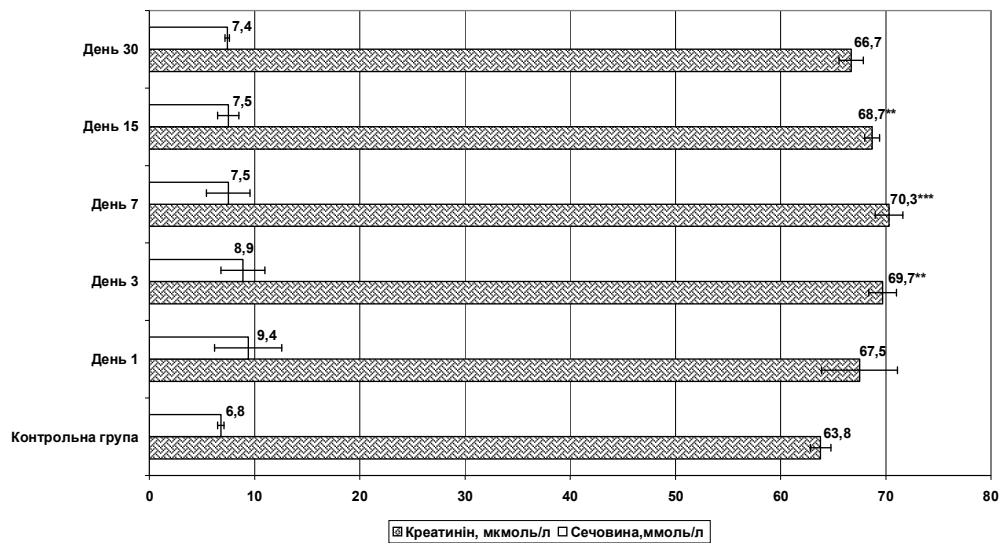
На 15 та 30 доби зниження коефіцієнта досягає  $0,55 \pm 1,42$  та  $0,31 \pm 1,33$  відповідно, що вказує на значну різницю між масами обох нирок в результаті більш інтенсивного зменшення маси лівої нирки. Разом із тим, права нирка, не дивлячись на певну інволюцію, продовжує перевищувати початкові цифри, в той час, як маса лівої нирки знижується до 42% від контрольної.

Якщо прийняти масу нирок інтактних тварин за 100%,



**Рис. 3.** Зміни сумарної маси та об'єму нирок у щурів після стенозування лівої ниркової артерії (г,  $\text{cm}^3$ ).

**Примітка:** різниця показників контрольної та піддослідних груп достовірна: \* -  $p < 0,05$ , \*\* -  $p < 0,01$ .



**Рис. 4.** Середні значення показників функції нирок щурів у динаміці після стенозування лівої ниркової артерії.

**Примітка:** різниця показників контрольної та піддослідних груп достовірна - \*\* ( $p < 0,01$ ), \*\*\* ( $p < 0,001$ ).

то всі наступні зміни маси правої та лівої нирки графічно будуть утворювати криву, яка зображена на діаграмі (рис. 2).

У процентному обчисленні можна побачити плавне зростання маси правої нирки в межах 57% на сьомий день та зворотне її зниження до 30-ї доби на 21% від максимального показника 7 дня. Маса лівої нирки також поступово зростає на 37% на сьомий день, але до завершення експерименту відмічається значне зниження на 58% від показника в нормі. Проаналізувавши графічні криві, зображені на діаграмі (рис. 2), можна зробити висновок про те, що показники маси обох нирок є близькими за значенням на першу та третю добу. Починаючи з 7 дня, вони змінюються і між ними виникає розрив. На 15 добу ліва нирка майже у 2 рази менша за праву, а на 30 добу - у 3 рази, тобто права на 94% більша за ліву.

Визначення довжини, ширини та товщини кожної нирки дало змо-

гу обчислити об'єм та провести аналіз динаміки зміни його у всіх групах у порівнянні з контрольною. Результати наведені у таблиці 1.

Об'єм правої нирки у порівнянні з контрольною групою зростає, однак у гострому періоді (1, 3 день) ще має близькі значення, тоді як до 7 дня її об'єм зростає майже на 50% у порівнянні з вихідним рівнем (контрольна група).

До 15 та 30 дня величина об'єму дещо зменшується, проте у загальному залишається на високому рівні. Динаміка зміни цього показника у лівої нирки має зовсім інші характеристики, оскільки у гострому періоді збільшення величини об'єму більш виражене у порівнянні з правою та залишається майже на одному рівні до 7 дня. Протягом двох останніх термінів її об'єм досить різко знижується - майже у 3 рази в порівнянні з контрольною групою.

При обчисленні сумарної маси та об'єму нирок у щурів у всіх піддослідних групах, також були виявлені зміни обох показників, що показано на діаграмі (рис. 3). Сумарна маса лівої та правої нирок зростає, і на 7 день становить  $(2,06 \pm 0,1)$  г, але вже до 30 дня суттєво знижується і лише на  $0,16$  г менша за сумарну масу нирок в інтактній групі. Сумарний об'єм нирок також збільшується і на 7 день сягає пікового значення  $(1,25 \pm 0,09)$  см<sup>3</sup>. Поступове зниження його на 15 та 30 добу спостереження повертає даний показник до вихідної контрольної цифри. Такі макроморфометричні обчислення вказують на те, що загалом сумарна маса та об'єм через 1 місяць експерименту повертається до значень у контрольній групі. Це вказує на досить добрі компенсаторні можливості нирок.

Для дослідження функціонального стану нирок та порівняння його з макрометричними змінами було проведено біохімічний аналіз крові щурів з визначенням креатиніну та сечовини. Результати досліджень зображені на діаграмі (рис. 4).

Загалом рівень креатиніну перебуває в межах норми (53-115 мкмоль/л), хоча спостерігалася тенденція до його зростання на 1, 3, 7 день. Після чого його рівень дещо знижувався і на 30 день продовжував залишатися вищим від контрольної. Слід відмітити також виражене підвищення сечовини на перший та третій день після операції ( $N=2,5-8,3$  ммоль/л), її помірне зниження на 7 день та подальше постійне значення до кінця експерименту.

Таким чином, початкове зростання маси лівої нирки швидше за все обумовлене розширенням веноз-

ного русла та депонуванням у ньому крові у гострому періоді стенозу ниркової артерії з одночасним набряком паренхіми. Подальше зниження маси вказує на заміщення функціонуючої тканини на сполучну [Мационіс та ін., 2007]. Разом із тим, зміни у правій нирці свідчать, що орган поступово починає переймати функцію контрлатерального з розвитком вікарної гіпертрофії із залученням "резервних" нефронів та посиленням кровопостачання і кровонаповнення нирки. Але, незважаючи на виражену зміну маси та об'єму обох нирок, зниження коефіцієнту співвідношення лівої нирки до правої, ми знаходимо хороші компенсаторні можливості контрлатерального органу [Люлько та ін., 2001]. Зокрема, це стосується повернення сумарної маси та об'єму через місяць досліджень до значень контрольної групи, а також збереження біохімічних показників у межах норми, хоча і з тенденцією до росту. Описані зміни, скоріше за все, характеризують гіпертрофічні зміни у правій нирці та процеси склерозування у лівій [Новиков и др., 2006; Балабай, 2010; Ромашкіна, Піскун, 2011; Cooper, Murphy, 2007].

### Висновки та перспективи подальших розробок

1. При односторонньому стенозі ниркової артерії маса та об'єм обох нирок початково наростають, що може бути обумовлено застійним повнокров'ям і набряком паренхіми.

2. Після 7 дня експерименту значення маси та об'єму зменшуються. У лівій нирці динаміка цього процесу більш інтенсивна, ніж у правій за рахунок зниження артеріального притоку і розвитку атрофічних процесів.

3. У віддалені терміни маса правої нирки продовжує перевищувати контрольну в результаті компенсаторної гіпертрофії, а маса лівої - зменшується внаслідок заміщення функціонуючої паренхіми сполучною тканиною.

Отримані результати можуть бути використані для обґрунтування перебігу судинних захворювань нирок, в основі яких лежить стенотичне ураження. Дане дослідження доцільно буде використовувати в подальшому вивченні патогенетичних ланок змін у нирках як на стороні ураження, так і на протилежній стороні, при односторонньому стенозі ниркової артерії. Надалі планується вивчити та співставити з макроморфометричними показниками морфометричні та гістологічні зміни судинного русла нирок.

### Список літератури

Балабай А.А. Морфологічні зміни в нирках при експериментальній артеріальній гіпертензії у постнатальному онтогенезі /А.А.Балабай //Вісник морфології.- 2010.- Т.16, №1.- С.32-35.  
Вашків В.Я. Морфофункціональні зміни

в приносних і виносних артеріолах та ендокринному апараті після усунення гідронефрозу нирки /В.Я.-Вашків //Вісник морфології.- 2006.- №12.- С.43-46.  
Денисенко В. П. Особливості ремоделювання судинної системи у хворих на

діабетичну нефропатію /В.П.Денисенко //Укр. терапевт. журнал.- 2009.- №1.- С.49-53.  
Люлько О.В. Морфологічні та функціональні механізми адаптації єдиної нирки, яка залишилася після видалення контрлатеральної /О.В.Люль-

- ко, С.В.Пепенін, Є.О.Світличний // Медичні перспективи.- 2001.- №4.- С.84-91.
- Морфологічний аналіз патологічних змін в нирках в залежності від тривалості артеріальної гіпертензії /А.Е.Маціоніс, М.М.Батюшин, П.Е.Повілайтіте [та ін.] //Нефрологія.- 2007.- Т.11, №3.- С.53-56.
- Новиков Ю.В. Почка и их сосудистая система в условиях нарушения притока артериальной крови (экспериментальное исследование) /Ю.В.Новиков, С.В.Шорманов, И.С.Шорманов //Урология.- 2006.- №3.- С.44-47.
- Ромашкіна О.А. Особливості структурної перебудови нирок при експериментальному атеросклерозі та його корекції /О.А.Ромашкіна, Р.П.Пісхун //Вісник проблем біол. та мед.- 2011.- Вип.2, Т.2.- С.239-241.
- Вах L. Stent placement in patients with atherosclerotic renal artery stenosis and impaired renal function: a randomized trial /L.Vax, A.J.Woittiez, H.J.Kouwenberg [et al.] //Ann. Intern. Med.- 2009.- Vol.150 (12).- P.840-845.
- Cooper C.J. Is renal artery stenting the correct treatment of renal artery stenosis? The case for renal artery stenting for treatment of renal artery stenosis /C.J.Cooper, T.P.Murphy //Circulation.- 2007.- Vol.115 (2).- P.263-270.
- D.Wheatley Revascularization versus Medical Therapy for Renal-Artery Stenosis /D.Wheatley, M.Ives, D.Kalra [et al.] //N. Engl. J. Med.- 2009.- Vol.361.- P.1953-1962.

**Герасимюк І.Е., Галицька-Хархалис О.Я., Флекей П.П.**

**СРАВНИТЕЛЬНАЯ ХАРАКТЕРИСТИКА МАКРОМОРФОМЕТРИЧЕСКИХ ПОКАЗАТЕЛЕЙ ПОЧЕК ПРИ ОДНОСТОРОННЕМ СТЕНОЗЕ ПОЧЕЧНОЙ АРТЕРИИ У КРЫС**

**Резюме.** В эксперименте на крысах изучены макроморфометрические показатели почек при стенозировании левой почечной артерии, проведена сравнительная характеристика и проанализирована динамика изменений основных показателей (массы, объема), исследовано функциональное состояние почек.

**Ключевые слова:** почки, стеноз артерии, масса, объем, креатинин, мочевины.

**Gerasimyuk I.Ye., Galitska-Harhalis O.Ya., Flekey P.P.**

**COMPARATIVE DESCRIPTION OF KIDNEY'S MACROMORPHOMETRIC INDEXES DURING STENOSIS OF THE RENAL ARTERY ON THE SAME SIDE FOR RATS**

**Summary.** In an experiment on rats are studied the macromorphometric indexes of kidneys at stenosis of the left kidney artery, comparative description is conducted and the dynamics of changes of basic indexes (mass, volume) is analysed, the functional state of kidneys is investigational.

**Key words:** kidneys, stenosis of artery, mass, volume, kreatinine, urea.

Стаття надійшла до редакції 15.12.2011 р.

© Пісхун І.І.

УДК: 611-018.5:611.43/.47: 611.43/.45:572.786

**Пісхун І.І.**

Вінницький національний медичний університет імені М.І.Пирогова (вул. Пирогова, 56, м.Вінниця, 21008, Україна)

**МОРФОФУНКЦІОНАЛЬНІ ЗМІНИ ЩИТОПОДІБНОЇ ЗАЛОЗИ ПРИ ГЕННІЙ КОРЕКЦІЇ ЕКСПЕРИМЕНТАЛЬНОГО АТЕРОСКЛЕРОЗУ**

**Резюме.** В експерименті на білих лабораторних щурах - самцях репродуктивного віку морфологічними методами вивчено закономірності змін структурних компонентів (тироцитів, фолікулів, стромы, судин) щитоподібної залози. Виявлено, що при експериментальному атеросклерозі в щитоподібній залозі виникають зміни, що відображають гіпофункцію, яка явно зменшується в результаті генної корекції.

**Ключові слова:** щитоподібна залоза, експериментальний атеросклероз, генна корекція.

**Вступ**

Серед основних причин смертності дорослого населення в Україні на першому місці є хвороби кровообігу [Семенюк, 2011]. Згідно офіційних даних МОЗ України кількість людей, які мають кардіоваскулярні захворювання, складає 25 млн. людей, а смертність від цієї групи захворювання у 2009 році склала 65,2% загальної смертності. Питома вага ішемічної хвороби серця в структурі смертності склала 65% [Безшейко, 2011]. Виявилось, що гіперхолестеринемія при субклінічному гіпотиреозі проявляє пошкоджуючу дію на артерії і сприяє розвитку атеросклерозу [Pete Moore, 2000]. Однак, в сучасній науковій літературі недостатньо висвітлені морфологічні і функціональні зміни в щитоподібній залозі в умовах атеросклеротичних пошкоджень.

Атеросклероз - прогресуюче захворювання, яке характеризується акумуляцією ліпідів і фіброзних елементів в стінці великих артерій, що призводить до зниження еластичності судинної стінки і зниження потоку крові та являється першопричиною захворювань серця і інфаркту міокарда. Атеросклероз вважається захворюванням етіологічної складності і має генетичну схильність [Aldons, 2000; Guang-da Xiang et al., 2000; Puddu et al., 2000], що пов'язано з мутаціями деяких генів білків класу ліпопротеїнів. Сучасні генно-інженерні технології дозволяють створювати і використовувати відповідні генні конструкції для генної терапії атеросклерозу.

**Мета** дослідження - встановити закономірності морфофункціональних змін структурних компонентів щито-

- ко, С.В.Пепенін, Є.О.Світличний // Медичні перспективи.- 2001.- №4.- С.84-91.
- Морфологічний аналіз патологічних змін в нирках в залежності від тривалості артеріальної гіпертензії /А.Е.Маціоніс, М.М.Батюшин, П.Е.Повілайтіте [та ін.] //Нефрологія.- 2007.- Т.11, №3.- С.53-56.
- Новиков Ю.В. Почка и их сосудистая система в условиях нарушения притока артериальной крови (экспериментальное исследование) /Ю.В.Новиков, С.В.Шорманов, И.С.Шорманов //Урология.- 2006.- №3.- С.44-47.
- Ромашкіна О.А. Особливості структурної перебудови нирок при експериментальному атеросклерозі та його корекції /О.А.Ромашкіна, Р.П.Пісхун //Вісник проблем біол. та мед.- 2011.- Вип.2, Т.2.- С.239-241.
- Вах L. Stent placement in patients with atherosclerotic renal artery stenosis and impaired renal function: a randomized trial /L.Vax, A.J.Woittiez, H.J.Kouwenberg [et al.] //Ann. Intern. Med.- 2009.- Vol.150 (12).- P.840-845.
- Cooper C.J. Is renal artery stenting the correct treatment of renal artery stenosis? The case for renal artery stenting for treatment of renal artery stenosis /C.J.Cooper, T.P.Murphy //Circulation.- 2007.- Vol.115 (2).- P.263-270.
- D.Wheatley Revascularization versus Medical Therapy for Renal-Artery Stenosis /D.Wheatley, M.Ives, D.Kalra [et al.] //N. Engl. J. Med.- 2009.- Vol.361.- P.1953-1962.

**Герасимюк І.Е., Галицька-Хархалис О.Я., Флекей П.П.**

**СРАВНИТЕЛЬНАЯ ХАРАКТЕРИСТИКА МАКРОМОРФОМЕТРИЧЕСКИХ ПОКАЗАТЕЛЕЙ ПОЧЕК ПРИ ОДНОСТОРОННЕМ СТЕНОЗЕ ПОЧЕЧНОЙ АРТЕРИИ У КРЫС**

**Резюме.** В эксперименте на крысах изучены макроморфометрические показатели почек при стенозировании левой почечной артерии, проведена сравнительная характеристика и проанализирована динамика изменений основных показателей (массы, объема), исследовано функциональное состояние почек.

**Ключевые слова:** почки, стеноз артерии, масса, объем, креатинин, мочевины.

**Gerasimuk I.Ye., Galitska-Harhalis O.Ya., Flekey P.P.**

**COMPARATIVE DESCRIPTION OF KIDNEY'S MACROMORPHOMETRIC INDEXES DURING STENOSIS OF THE RENAL ARTERY ON THE SAME SIDE FOR RATS**

**Summary.** In an experiment on rats are studied the macromorphometric indexes of kidneys at stenosis of the left kidney artery, comparative description is conducted and the dynamics of changes of basic indexes (mass, volume) is analysed, the functional state of kidneys is investigational.

**Key words:** kidneys, stenosis of artery, mass, volume, kreatinine, urea.

Стаття надійшла до редакції 15.12.2011 р.

© Пісхун І.І.

УДК: 611-018.5:611.43/.47: 611.43/.45:572.786

**Пісхун І.І.**

Вінницький національний медичний університет імені М.І.Пирогова (вул. Пирогова, 56, м.Вінниця, 21008, Україна)

**МОРФОФУНКЦІОНАЛЬНІ ЗМІНИ ЩИТОПОДІБНОЇ ЗАЛОЗИ ПРИ ГЕННІЙ КОРЕКЦІЇ ЕКСПЕРИМЕНТАЛЬНОГО АТЕРОСКЛЕРОЗУ**

**Резюме.** В експерименті на білих лабораторних щурах - самцях репродуктивного віку морфологічними методами вивчено закономірності змін структурних компонентів (тироцитів, фолікулів, стромы, судин) щитоподібної залози. Виявлено, що при експериментальному атеросклерозі в щитоподібній залозі виникають зміни, що відображають гіпофункцію, яка явно зменшується в результаті генної корекції.

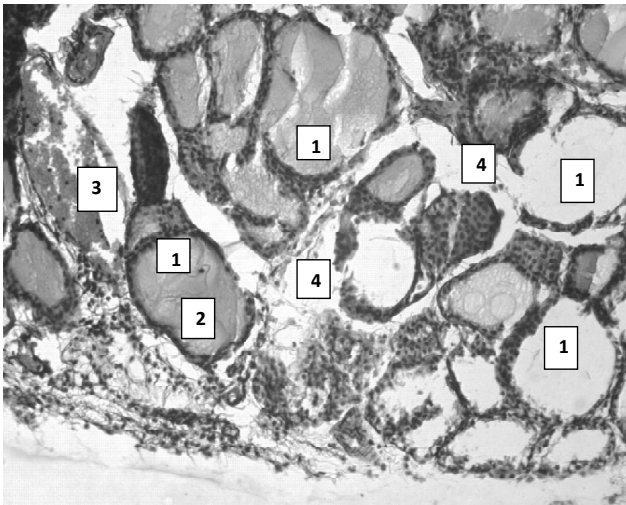
**Ключові слова:** щитоподібна залоза, експериментальний атеросклероз, генна корекція.

**Вступ**

Серед основних причин смертності дорослого населення в Україні на першому місці є хвороби кровообігу [Семенюк, 2011]. Згідно офіційних даних МОЗ України кількість людей, які мають кардіоваскулярні захворювання, складає 25 млн. людей, а смертність від цієї групи захворювання у 2009 році склала 65,2% загальної смертності. Питома вага ішемічної хвороби серця в структурі смертності склала 65% [Безшейко, 2011]. Виявилось, що гіперхолестеринемія при субклінічному гіпотиреозі проявляє пошкоджуючу дію на артерії і сприяє розвитку атеросклерозу [Pete Moore, 2000]. Однак, в сучасній науковій літературі недостатньо висвітлені морфологічні і функціональні зміни в щитоподібній залозі в умовах атеросклеротичних пошкоджень.

Атеросклероз - прогресуюче захворювання, яке характеризується акумуляцією ліпідів і фіброзних елементів в стінці великих артерій, що призводить до зниження еластичності судинної стінки і зниження потоку крові та являється першопричиною захворювань серця і інфаркту міокарда. Атеросклероз вважається захворюванням етіологічної складності і має генетичну схильність [Aldons, 2000; Guang-da Xiang et al., 2000; Puddu et al., 2000], що пов'язано з мутаціями деяких генів білків класу ліпопротеїнів. Сучасні генно-інженерні технології дозволяють створювати і використовувати відповідні генні конструкції для генної терапії атеросклерозу.

**Мета** дослідження - встановити закономірності морфофункціональних змін структурних компонентів щито-



**Рис. 1.** Щитоподібна залоза щура з експериментальним атеросклерозом: великі фолікули (1), щільний темний колоїд (2), повнокровна вена (3), широкі сполучнотканинні прошарки з набряком основної речовини (4). Гематоксилін-еозин.  $\times 400$ .

топодібної залози щурів при генній корекції експериментального атеросклерозу.

### Матеріали та методи

Досліди виконані на білих лабораторних щурах-самцях репродуктивного віку, котрим на фоні пригнічення активності щитоподібної залози викликали експериментальний атеросклероз 30-денним введенням кристалічного холестерину на соняшниковій олії у дозі 0,5 г/кг маси тіла щура. Для генної терапії використовували ген аполіпропротеїну Е (апоЕ) в дозі 50 мкг ДНК на одну тварину, котрий вводили внутрішньом'язево 1 раз на пер-

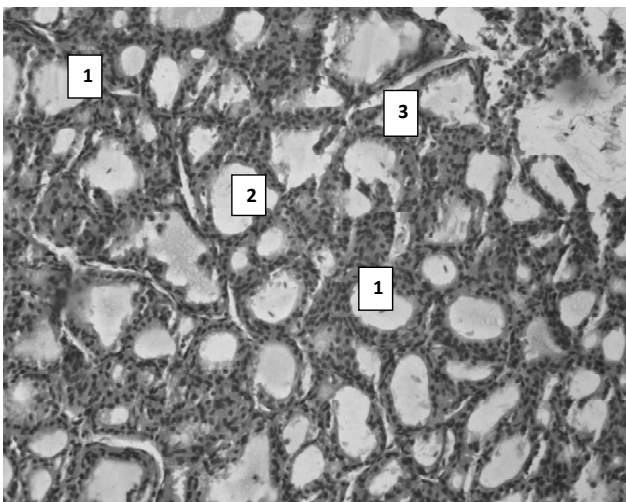
ший день досліді з профілактичною метою і на п'ятнадцятий день досліді з лікувальною метою. По закінченню досліді тварин забивали під легким ефірним наркозом, кров забирали для біохімічного дослідження показників ліпідного обміну і визначення гормонів, а щитоподібну залозу - для морфологічної оцінки.

При проведенні дослідів дотримувалися основних правил GLP (1981), Правил проведення робіт з використанням лабораторних тварин (1977), Конвенції Ради Європи про охорону хребетних тварин, що використовують в експериментах та інших наукових цілях (1986), Директиви ЄЕС № 609 (1986) та наказу МОЗ України № 281 від 01.11.2000 року "Про міри по подальшому вдосконаленню організаційних норм роботи з використанням експериментальних тварин".

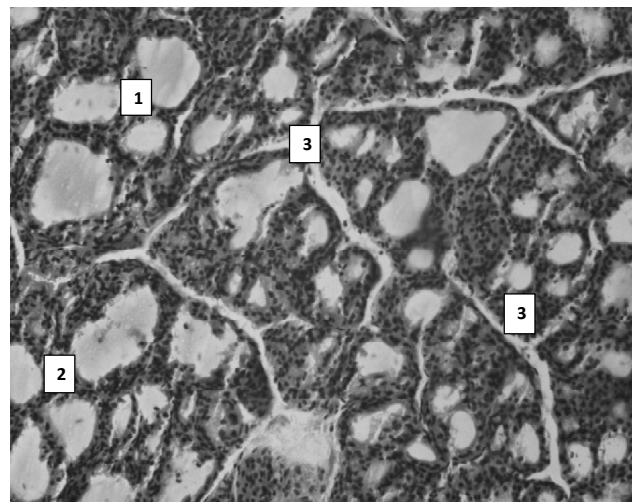
Після розтину тіла кров для біохімічного дослідження по визначенню гормонального статусу щитоподібної залози забирали з черевної аорти, а щитоподібну залозу виділяли для макро- та мікроморфометричного, гістологічного і гістохімічного досліджень. Масу щитоподібної залози визначали зважуванням на торсійних вагах ВТ-500.

Після фіксації у 10% нейтральному формаліні у свіжозаморожених зрізах лівої долі щитоподібної залози визначали загальні ліпіди за методом Лізона. З правої долі залози готували парафінові блоки. Зрізи фарбували гематоксилін-еозином, за Ван-Гізеном, а для виявлення глікопротеїду тиреоглобуліну в колоїді фолікулів та глікозаміногліканів основної речовини сполучної тканини нами використовувався комбінований метод ШИК-реакція + альціановий синій за методикою Моурі.

Для визначення морфометричних змін щитоподібної залози контрольних та піддослідних тварин у них визначали і аналізували наступні показники: масу та індекс



**Рис. 2.** Щитоподібна залоза щура з експериментальним атеросклерозом під впливом генної корекції в режимі профілактики (введення гену апоЕ на 1 добу моделювання): фолікули середніх розмірів (1), світлий колоїд (2), дуже вузькі сполучнотканинні прошарки (3). Гематоксилін-еозин.  $\times 400$ .



**Рис. 3** Щитоподібна залоза щура з експериментальним атеросклерозом під впливом генної корекції в режимі лікування (введення гену апоЕ на 15 добу моделювання): фолікули середніх розмірів (1), світлий колоїд (2), вузькі сполучнотканинні прошарки (3). Гематоксилін-еозин.  $\times 400$ .

ли хемілюмінесцентним імунним аналізом з використанням парамагнітних часточок.

### Результати. Обговорення

Раніше нами [Костюк, Піскун, 2010] досліджено особливості структури і функції щитоподібної залози щурів при експериментальному атеросклерозі порівняно з нормою. Отримані дані свідчать про зниження функціональної активності залози. Так, у піддослідних щурів в сироватці крові статистично достовірно зменшувалась концентрація вільного тироксину і вільного трийодтиронину та збільшувалась концентрація тиреотропного гормону. Мікроскопічні морфометричні показники теж підтверджували стан гіпофункції щитоподібної залози (рис. 1): збільшувались площа фолікулів, площа колоїду, площа фолікулярного епітелію та ІНК; зменшувалась висота і площа тироцитів та ФКІ.

При мікроскопічному дослідженні щитоподібної залози щурів з експериментальним атеросклерозом під впливом генної корекції, як в режимі профілактики, так і в режимі лікування, виявляються позитивні морфофункціональні зміни (рис. 2, рис. 3).

У часточках залози між вузькими сполучнотканинними прошарками переважають фолікули середніх і дрібних розмірів округлої або овальної форми із світлим розрідженим колоїдом. При цьому площа фолікулів дорівнює  $3082,45 \pm 160,21$  мкм<sup>2</sup> в групі профілактики і  $4265,57 \pm 190,3$  мкм<sup>2</sup> в групі лікування проти

$6196,80 \pm 236,67$  мкм<sup>2</sup> в групі щурів з експериментальним атеросклерозом без корекції; площа колоїду складає  $1710,32 \pm 37,9$  мкм<sup>2</sup> і  $2779,51 \pm 50,4$  мкм<sup>2</sup> відповідно проти  $981,2 \pm 21,6$  мкм<sup>2</sup>; ІНК становить  $3,37 \pm 0,6$  і  $4,47 \pm 0,72$  відповідно проти  $5,56 \pm 0,81$ . Тироцити у фолікулах мають переважно кубічну форму з висотою  $7,71 \pm 0,02$  мкм у групі профілактики і  $8,84 \pm 0,04$  мкм у групі лікування проти  $5,27 \pm 0,09$  мкм у групі щурів з експериментальним атеросклерозом без корекції і площею тироцитів  $120,5 \pm 2,3$  мкм<sup>2</sup> і  $95,8 \pm 0,2$  мкм<sup>2</sup> відповідно проти  $67,31 \pm 1,9$  мкм<sup>2</sup>. Фолікулярний колоїд достатньо вакуолізований, що свідчить про активну його резорбцію. В часточках спостерігаються інтерфолікулярні островки. В сироватці крові зростала концентрація вТ4 і вТ3 та дещо зменшувалась концентрація ТТГ.

### Висновки та перспективи подальших розробок

За умов корекції експериментального атеросклерозу у щурів встановлено позитивний вплив введення гена апоЕ на структурні компоненти щитоподібної залози: достовірне зниження площі фолікулів і площі колоїду, збільшення висоти і площі тироцитів, тенденція до нормалізації фолікулярно-колоїдного індексу та індексу накопичення колоїду.

Перспективним є вивчення кровоносного русла щитоподібної залози при експериментальному атеросклерозі та його генній корекції.

### Список літератури

- Безшейко В.Г. Молсидомин в терапии пациентов с сердечно-сосудистыми заболеваниями и сформировавшейся толерантностью к нитратам / В.Г.Безшейко // Укр. мед. часопис.- 2011.- №5 (85).- С.61.
- Ковешников В.Г. Алгоритм морфологического исследования щитовидной железы / В.Г.Ковешников, К.А.Фомина // Таврический медико-биол. вестник.- 2008.- Т.11.- Ч.1.- С.65-68.
- Костюк Г.Я. Особенности структуры и функции щитоподібної залози щурів при експериментальному атеросклерозі / Г.Я.Костюк, І.І.Піскун // Вісник морфології.- 2010.- №16 (1).- С.90-93.
- Семенюк О.А. Причины передчасної смертності та заходи щодо запобігання їй / О.А.Семенюк // Укр. мед. часопис.- 2011.- №6 (86).- С.104-107.
- Lusis A.J. Atherosclerosis / A.J.Lusis // Nature.- 2000.- Vol.407.- P.233-241.
- Molecular aspects of atherogenesis: new insight and unsolved questions / G.M.Puddu, E.Craverio, G.Amone [et al.] // J.of Biomedical Science.- 2005.- Vol.12.- P.839-853.
- Impairment of endothelium-dependent arterial dilation in Hashimoto's thyroiditis patients with euthyroidism / Guang-da Xiang, Yu-sheng He, Ling-shuang Zhao [et al.] // Clin. Endocrinol.- 2006.- Vol.64.- P.698-702.
- Moore P. Subclinical hypothyroidism may increase risk of heart attacks // P.Moore // The Lancet.- 2000.- Vol.355, №19.- P.629.

Піскун І.І.

### МОРФОФУНКЦИОНАЛЬНЫЕ ИЗМЕНЕНИЯ ЩИТОВИДНОЙ ЖЕЛЕЗЫ ПРИ ГЕННОЙ КОРРЕКЦИИ ЭКСПЕРИМЕНТАЛЬНОГО АТЕРОСКЛЕРОЗА

**Резюме.** В эксперименте на белых лабораторных крысах-самцах репродуктивного возраста морфологическими методами изучены закономерности изменений структурных компонентов (тироцитов, фолликулов, стромы, сосудов) щитовидной железы. Выявлено, что при экспериментальном атеросклерозе в щитовидной железе возникают изменения, которые отображают гипофункцию, которая явно уменьшается в результате генной коррекции.

**Ключевые слова:** щитовидная железа, экспериментальный атеросклероз, генная коррекция.

Piskun I.I.

### MORPHOFUNCTIONAL CHANGES OF THYROID GLAND IN GENE CORRECTION OF EXPERIMENTAL ATHEROSCLEROSIS

**Summary.** In experiment on white laboratory rats (male) of reproductive age there were morphologically examined mechanisms of changes in structure (thyrocytes, follicles, stroma, blood vessels) of thyroid gland. There was found out, that in experimental atherosclerosis of thyroid gland there develops changes that show hypofunction that decrease obviously in a result of gene correction.

**Key words:** thyroid gland, experimental atherosclerosis, gene correction.

Стаття надійшла до редакції 30.11.2011 р.

©Токарчук Н.І., Гаврилюк А.О., Зализюк А.А., Сорокоумов В.П.

**УДК:** 611-018.5:616.24-002-053:616.523

**Токарчук Н.І., Гаврилюк А.О., Зализюк А.А., Сорокоумов В.П.**

Кафедра педіатрії №1, кафедра патологічної анатомії та судової медицини Вінницького національного медичного університету імені М.І.Пирогова (вул. Пирогова, 56, м.Вінниця, 21018, Україна)

## **ПАТОМОРФОЛОГІЧНІ ЗМІНИ ТИМУСУ У ПОМЕРЛИХ ДІТЕЙ РАНЬОГО ВІКУ ВІД ПНЕВМОНІЇ НА ТЛІ ГЕРПЕТИЧНОЇ ІНФЕКЦІЇ**

**Резюме.** Наведені гістологічні зміни загрудинної залози у дітей, які померли від пневмонії на тлі ЦМВ та/або ВПГ I, II типів інфекції. Встановлено, що крім акцидентальної інволюції загрудинної залози та тимомегалії, було виявлено наявність дисплазії, незрілого тимусу та жирового патоморфозу залози.

**Ключові слова:** патоморфологічні зміни тимусу, пневмонія, померлі діти.

### **Вступ**

Імунна система є інтегруючою, відповідальною за збереження постійного внутрішнього середовища організму дитини. Відповідно саме стан імунної системи визначає якість життя, ступінь інвалідизації або реабілітації [Володин, Дегтярев, 2001].

У структурі перинатальної захворюваності і смертності внутрішньоутробні інфекції займають одне з перших місць і їх частота не має тенденції до зниження [Кистенева, 2003; Линева и др., 2004]. Особливе місце серед вроджених інфекцій займає герпетична та цитомегаловірусна інфекції.

Вельми цікаву проблему становить функціональний стан імунної системи з її центральним органом у дітей раннього віку на тлі герпетичної інфекції. Так вивчення патогенетичних аспектів порушень у інфікованих дітей цитомегаловірусом (ЦМВ) та вірусами простого герпесу (ВПГ) 1 і 2 типу відноситься до пріоритетних напрямків наукових досліджень [Крамарев, 2003].

За даними літератури відомо, що при вагітності на тлі інфекційної патології, відбуваються порушення диференціювання і зміни функціональної активності практично усіх фетальних органів [Хлыстова и др., 2002]. Однак, неоднозначними і фрагментарними є дані про патоморфологічні особливості загрудинної залози у дітей першого року життя на тлі внутрішньоутробних інфекцій.

Слід зазначити, що діти раннього віку характеризуються неадекватним спустошенням функціональних резервів загрудинної залози, систем імуногенезу на будь-які екстремальні умови, до яких відноситься і ЦМВ та ВПГ - інфекція [Ивановская и др., 1999; Исроилов, Хамдамов, 2003]. Отже, вельми цікаву проблему становить вивчення морфофункціонального стану імунної системи, а саме центрального органу імуногенезу - загрудинної залози у дітей першого року життя на тлі ЦМВ та ВПГ 1 та 2 типів-інфекції. Зростання ролі внутрішньоутробних інфекцій у захворюваності та смертності дітей раннього віку обумовлює необхідність пошуку нових способів удосконалення діагностики, які виникають в організмі хворої дитини.

Вивчення диференційованого підходу до оцінки морфофункціонального стану тимусу дітей першого року життя на тлі внутрішньоутробних інфекцій може допомогти визначити шляхи вирішення питань що до

підвищення загальної реактивності організму дитини.

*Метою* нашого дослідження було вивчення патоморфологічних змін тимусу у дітей раннього віку, які померли від пневмонії на тлі герпетичної інфекції.

### **Матеріали та методи**

Патоморфологічне та гістологічне дослідження змін загрудинної залози було проведено у 23 дітей, що померли від пневмонії з ознаками ЦМВ та/або ВПГ I, II типів інфекції. Оцінку морфологічних змін загрудинної залози вивчали при патологоанатомічному дослідженні у дітей раннього віку, що померли від пневмонії з ознаками ЦМВ та/або ВПГ I, II типів інфекції. Під час розтину трупів виділяли тимус, зважували та визначали його масу. Для гістологічного дослідження шматочки загрудинної залози фіксували в 10% розчині формаліну та після зневоднення в спиртах, заливали у парафін. Зрізи товщиною 5-8 мкм забарвлювали гематоксиліном і еозином та ставили ШИК-реакцію.

### **Результати. Обговорення**

Оцінку морфологічних змін загрудинної залози виконували у відповідності з класифікацією Т.Є.Іванівської, прийнятої у 1996 році.

При визначенні випадків імунodefіцитного стану були встановлені наступні дані патоморфологічного заключення: для вроджених імунodefіцитних станів - наявність агенезії, аплазії, дисплазії, гіпоплазії, несвоечасного жирового патоморфозу, тоді як для набутих імунodefіцитних станів - тимомегалія, акцидентальна інволюція тимусу IV - V ступеня (атрофія).

Так, нами був проведений аналіз гістологічних змін загрудинної залози 23 дітей, які померли з ознаками ЦМВ та/або ВПГ I/II типів інфекції та пневмонії (табл. 1).

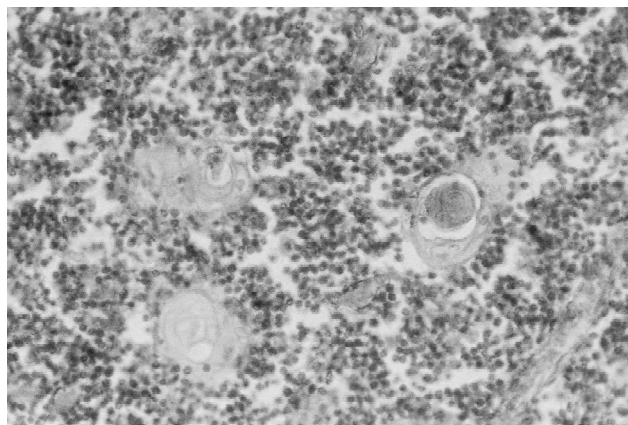
Аналізуючи отримані морфометричні показники загрудинної залози виявлено, що інфекційна патологія у дітей суттєво змінює її структуру. Як свідчать показники, представлені в таблиці 1, у дітей з ЦМВ та/або ВПГ I/II типів інфекцією, серед змін загрудинної залози по частоті переважали AI I - V ступеня (43,7%), тимомегалія (13,0%), незрілий тимус (13,0%), невчасна жирова трансформація тимусу (13,0%). Дещо меншим відсотком випадків (8,7%) у дітей був виявлений дисхронізм. Мали місце майже

**Таблиця 1.** Характер морфологічних змін загрудинної залози дітей, які померли.

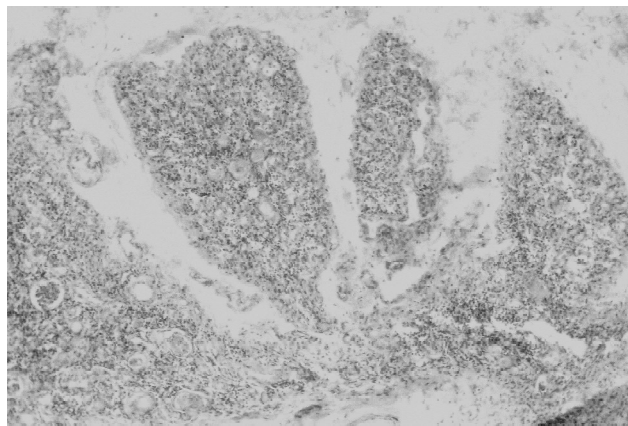
Структурні зміни	Недоношені діти		Доношені діти		Всього	
	абс.	(%)	абс.	(%)	абс.	(%)
Гіпоплазія тимусу	1	11,1	0	0	1	4,3
Невчасна жирова трансформація тимусу	2	22,2	1	7,1	3	13,0
Дисплазія тимусу	1	11,1	0	0	1	4,3
Незрілий тимус	1	11,1	2	14,3	3	13,0
Дисхронізм тимусу	0	0	2	14,3	2	8,7
Тимомегалія	1	11,1	2	14,3	3	13,0
AI I-V ступеня	3	33,3	7	50	10	43,7
Всього	9	100	14	100	23	100

однакова частота проявів морфологічних змін тимусу такі, як гіпоплазія (4,3%) та дисплазія залози (4,3%).

Слід відзначити, що морфологічні зміни загрудинної залози відрізнялися в залежності від терміну гестації дітей. Так, у доношених дітей переважали AI загрудинної залози I-V ступеня, та тимомегалія (табл. 1), тоді як серед недоношених дітей переважав незрілий тимус, гіпоплазія та невчасна жирова трансформація залози.



**Рис. 1.** Тимусні тільця кистозного характеру в кірковій зоні. Гематоксилін-еозин. Ок. x10, об. x40.

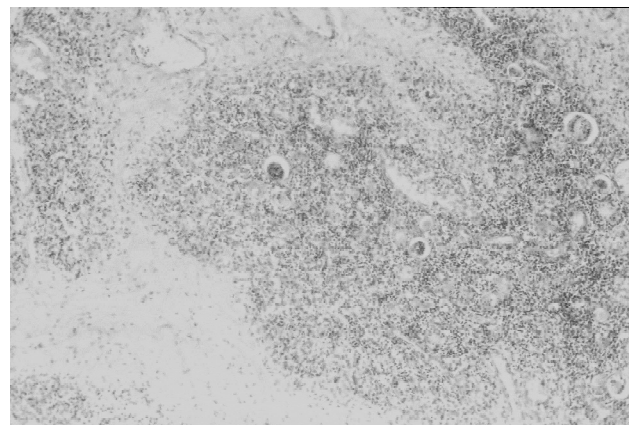


**Рис. 3.** Часточки тимусу без поділу на кіркову і мозкову речовину. Гематоксилін-еозин. Ок. x10, об. x10.

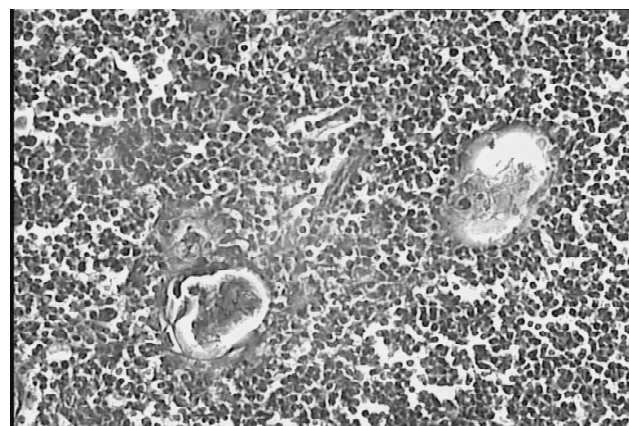
Зміни в загрудинній залозі у вигляді AI I - II ступеня виявлено у 1 дитини (10,0%). Зміни в загрудинній залозі у вигляді AI - III ступеня мало місце у 2 дітей (20,0%), IV - V ступеня у 7 дітей (70,0%).

Проведені дослідження дозволили встановити, що серед патологоанатомічних досліджень тимусу померлих дітей, вроджені імунodefіцитні стани склали 2 випадки (8,7%). Частота реєстрації набутих імунodefіцитних станів серед померлих дітей становила 21 випадок (91,3%). Слід зазначити, що у віці до 28 дб набуті імунodefіцитні стани були виявлені у 9 дітей (39,1%). Тоді як серед дітей грудного віку - 60,9%, причому у 3 дітей - тотальна атрофія тимуса.

Морфологічна характеристика загрудинної залози у дітей, які померли характеризувалася явищами склерозу поряд з нерівномірними розмірами тілець та відсутністю поділу на кіркову та мозкову речовину, у свою чергу це свідчило про значне зменшення лімфоїдних елементів органу. Крім того, в загрудинній залозі мали місце явища, які стояли на грані диспластичних процесів та атрофії - перші у вигляді нерівномірності розмірів дольок, дуже мілких та малочисельних тимічних тілець, при відсутності поділу на кіркову та мозкову речовину; другі - у вигляді колагенізації міждолькової

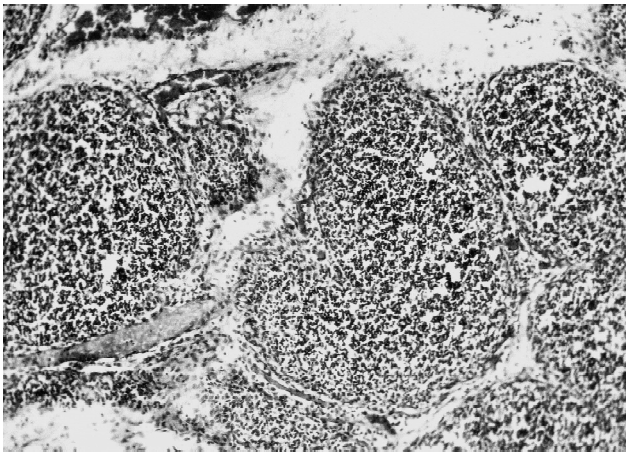


**Рис. 2.** Розмита крайова межа часточок, відсутній поділ на кіркову і мозкову речовину. Гематоксилін-еозин. Ок. x10, об. x10.



**Рис. 4.** Атипово розташовані кистозні тільця загрудинної залози. Гематоксилін-еозин. Ок. x10, об. x40.





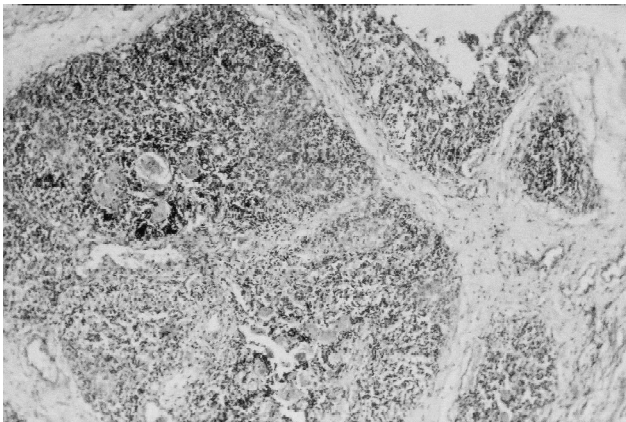
**Рис. 5.** Явище тотальної деліміфотизації та кістозні зроговілі тимічні тільця в об'єднаних часточках. Гематоксилін-еозин. Ок. x10, об. x10.

тканини, що свідчить про атрофічний процес, як кінцевої фази АІ. Разом із тим, при атрофії нормально сформованого тимуса, як наслідок АІ, тимічні тільця наявні, як правило, у всіх дольках, частіше їх кількість була збільшеною, мало місце звапнення їх вмісту.

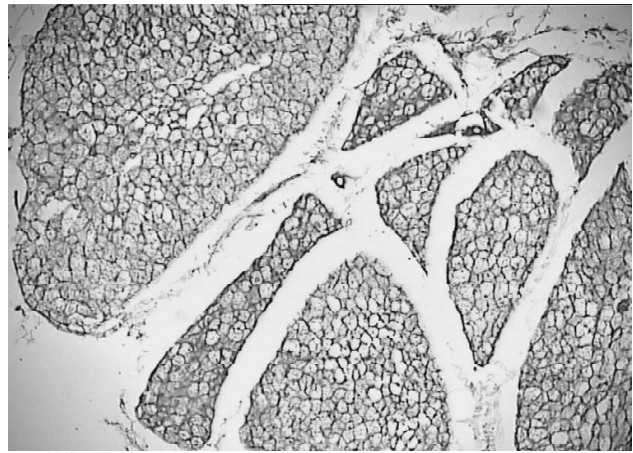Гіпоплазія тимусу відповідала затримці морфогенезу залози у фетальному періоді (рис. 1).

Мікроскопічно визначався неповний поділ тимусу на часточки. Часточки гіпоплазованої загрудинної залози були мілкі, неоднакові за розміром. Дрібні часточки не мали поділу на кіркову та мозкову речовину. Контури багатьох часточок "розмиті". Спостерігалось також кістозне розширення тимусних тілець. Епітеліоретикулоцити в кірковій і мозковій речовині були недостатньо розвинутими.

Особливістю було те, що в часточках кіркова речовина значно переважала над мало вираженою мозковою речовиною. Крім того, у мозковій речовині виявлялась збільшена кількість сполучної тканини. Процес формування тілець був порушеним, вони були мілких розмірів з ШИК - позитивною речовиною у центрі. У сполучнотканинних перетинках відмічалась значна



**Рис. 7.** Розщеплення тимічних часточок на фрагменти смугами сполучної тканини. Гематоксилін-еозин. Ок. x10, об. x10.



**Рис. 6.** Невчасна жирова трансформація загрудинної залози та розростання сполучної тканини. Гематоксилін-еозин. Ок. x10, об. x10.

кількість колагенових волокон.

По периферії часточок спостерігалось заміщення паренхіми загрудинної залози жировою тканиною з різко розширеними судинами. Виявлялось також атипове розташування тілець загрудинної залози в кірковій речовині і міжчасточковій перегородці. Разом із тим, гіпоплазія тимусу, як правило, комбінувалася із його дисплазією (рис. 2).

Дисплазія тимусу морфологічно гетерогенна, характеризувалась зупинкою, або спотворенням формування загрудинної залози. В тимусі процес ділення органу на часточки завершений не повністю. Зустрічались неповні часточки, у яких мозкова речовина практично не виражена або відсутня. Границя між кірковою і слабо вираженою мозковою речовиною нечітка (рис. 3).

Одночасно в мозковій речовині велика кількість великих кістозно змінених тілець загрудинної залози. В деяких часточках тільця розташовані атипово у кірковій речовині (рис. 4).

Процес поділу тимусу на часточки не завершений. Міждолькові перегородки слабо виражені. Часточки не повні. Мозкова речовина контурувалася погано. Границя між мозковою і кірковою речовиною нечітка. Тільця загрудинної залози мілких розмірів.

Дисхронізм тимусу виникає у період післянатального онтогенезу. Так, незрілість тимусу (затримка формування тимусу у доношених дітей) - наслідок тимчасового порушення заселення кіркової зони тимусу пре-Т-лімфоцитами (рис. 5). Крім того, зустрічався жировий патоморфоз часточок тимусу, деякі із них повністю були заміщені жировою тканиною без наявності у ній лімфоцитів (рис. 6).

Набуті імунодефіцитні стани виникають внаслідок виснаження імунної системи при тривалому антигенному впливі. При генотипові повноцінній структурі імунної системи тимус відповідає на антигенну стимуляцію акцидентальною трансформацією, при якій зменшується маса органу за рахунок зменшення кількості Т-лімфо-

цитів в кірковій зоні з поступовим колабіюванням часточок органу, яке супроводжується посиленою гормональною активністю тимусу. Акцидентальна трансформація тимусу має стереотипний фазовий характер та при подовженій дії антигену може завершуватися атрофією органу, в деяких випадках незворотного характеру (рис. 7). Стан набутого ІДС виникає при IV - V ступені атрофії тимусу.

Мікроскопічно в тимусі виявлялася масштабна фіброзна перебудова міжчасточкових прошарків сполучної тканини. Як наслідок, чимало тимусних часточок в стані колапсу та вкрай збіднені тимоцитами. У редукованих тимічних часточках залишалися окремі зроговілі тимусні тільця. В таких часточках відсутній поділ на кіркову та мозкову речовину.

### Список літератури

Володин Н.Н. Иммунология перинатального периода: проблемы и перспективы /Н.Н.Володин, М.В.Дегтярев / /Педиатрия.- 2001.- №4.- С.4-8.

Исроилов Р.И. Диагностические алгоритмы морфологических признаков вилочковой железы при развитии различных заболеваний у недоношенных /Р.И.Исроилов, Р.Х.Хамдамов / /На допомогу практичному лікарю.- 2003.- №4.- С.87-90.

Карта заселения органов иммунной систе-

мы эмбриона и плода человека Т- и В-лимфоцитами и начало эндокринной функции тимуса /Э.С.Хлыстова, С.П.Шмелева, И.И.Калинина [и др.] // Иммунология.- 2002.- №2.- С.80-82.

Кистенева Л.Б. Цитомегаловирусная инфекция как проблема перинатальной патологии: этиология, патогенез, диагностика /Л.Б.Кистенева //Росс. вестник перинатал. и педиатрии.- 2003.- №4.- С.55-59.

Крамарев С.О. Инфекційні хвороби у дітей

(клінічні лекції) /С.О.Крамарев.- Моріон, 2003.- 479с.

Линева О.И Морфологические критерии прогнозирования реализации внутриутробной инфекции у новорожденного /О.И.Линева Т.А.Прохорова, С.В.Цуркал //Акушерство и гинекол.- 2004.- №3.- С.23-27.

Патология тимуса у детей /[Т.Е.Ивановская, О.В.Зайратьянц, Л.В.Леорова, И.Н.Волошук].- Санкт-Петербург, 1999.- 242с.

### **Токарчук Н.И., Гаврилюк А.А., Зализюк А.А., Сорокоумов В.П. ПАТОМОРФОЛОГИЧЕСКИЕ ИЗМЕНЕНИЯ ТИМУСА У УМЕРШИХ ДЕТЕЙ РАННЕГО ВОЗРАСТА ОТ ПНЕВМОНИИ НА ФОНЕ ГЕРПЕТИЧЕСКОЙ ИНФЕКЦИИ**

**Резюме.** Приведены возможные гистологические изменения загрудинной железы у детей которые умерли от пневмонии на фоне ЦМВ и/или ВПГ I, II типов инфекции. Установлено, что кроме акцидентальной инволюции загрудинной железы и тимомегалии, было выявлено присутствие дисплазии, незрелого тимуса и жирового патоморфоза железы.

**Ключевые слова:** патоморфологические изменения тимуса, пневмония, умершие дети.

### **Tokarchuk N.I., Gavrylik A.A., Zalyuk A.A., Sorokoumov V.P. PATHOMORPHOLOGICAL CHANGES OF THYMUS IN MORBID INFANTS FROM PNEUMONIA ON THE BACKGROUND OF HERPETICAL INFECTION**

**Summary.** It was identified histological changes in the thymus of the infants who died from pneumonia, due to CMV and/or VSH I, II types of infection. It was determined that besides accidental involution of the thymus and thimomegalia, displasia of unestablished thymus and oedimical patomorpholosis in thymus was found.

**Key words:** pathomorphological changes of thymus, pneumonia, morbid infants.

Стаття надійшла доредакції 14.11.2011 р.

© Чурпій І.К.

**УДК:** 616.12+616.381-002

**Чурпій І.К.**

Кафедра хірургії стоматологічного факультету Івано-Франківського національного медичного університету (вул. Галицька, 2, м.Івано-Франківськ, 76018, Україна)

## **МОРФОЛОГІЧНІ ЗМІНИ СЕРЦЯ ПРИ ЛОКАЛЬНОМУ ТА РОЗЛИТОМУ ПЕРИТОНІТІ**

**Резюме.** В роботі представлені морфологічні зміни в серці при локальному та розлитому перитоніті, отримані під час автопсії. Отримані результати дозволяють стверджувати, що перитоніт супроводжується вираженими порушеннями кровообігу та запальними реакціями в усіх шарах стінки серця. Завжди мають місце виражені альтеративні та дистрофічні зміни кардіоміоцитів, при цьому відмічається залежність характеру таких змін від топографічних особливостей: у субепікардіальному міокарді переважає контрактурний тип ушкодження скоротливих клітин, у субендокардіальному - вогнищевий міоцитоліз та лізис міофібрил, а в товщі серцевого м'яза частота проявів цих двох патогенетичних механізмів приблизно однакова.

**Ключові слова:** перитоніт, серце.

цитів в кірковій зоні з поступовим колабіюванням часточок органу, яке супроводжується посиленою гормональною активністю тимусу. Акцидентальна трансформація тимусу має стереотипний фазовий характер та при подовженій дії антигену може завершуватися атрофією органу, в деяких випадках незворотного характеру (рис. 7). Стан набутого ІДС виникає при IV - V ступені атрофії тимусу.

Мікроскопічно в тимусі виявлялася масштабна фіброзна перебудова міжчасточкових прошарків сполучної тканини. Як наслідок, чимало тимусних часточок в стані колапсу та вкрай збіднені тимоцитами. У редукованих тимічних часточках залишалися окремі зроговілі тимусні тільця. В таких часточках відсутній поділ на кіркову та мозкову речовину.

### Список літератури

Володин Н.Н. Иммунология перинатального периода: проблемы и перспективы /Н.Н.Володин, М.В.Дегтярев / /Педиатрия.- 2001.- №4.- С.4-8.

Исроилов Р.И. Диагностические алгоритмы морфологических признаков вилочковой железы при развитии различных заболеваний у недоношенных /Р.И.Исроилов, Р.Х.Хамдамов / /На допомогу практичному лікарю.- 2003.- №4.- С.87-90.

Карта заселения органов иммунной систе-

мы эмбриона и плода человека Т- и В-лимфоцитами и начало эндокринной функции тимуса /Э.С.Хлыстова, С.П.Шмелева, И.И.Калинина [и др.] // Иммунология.- 2002.- №2.- С.80-82.

Кистенева Л.Б. Цитомегаловирусная инфекция как проблема перинатальной патологии: этиология, патогенез, диагностика /Л.Б.Кистенева //Рос. вестник перинатал. и педиатрии.- 2003.- №4.- С.55-59.

Крамарев С.О. Инфекційні хвороби у дітей

(клінічні лекції) /С.О.Крамарев.- Моріон, 2003.- 479с.

Линева О.И Морфологические критерии прогнозирования реализации внутриутробной инфекции у новорожденного /О.И.Линева Т.А.Прохорова, С.В.Цуркал //Акушерство и гинекол.- 2004.- №3.- С.23-27.

Патология тимуса у детей /[Т.Е.Ивановская, О.В.Зайратьянц, Л.В.Леонова, И.Н.Волошук].- Санкт-Петербург, 1999.- 242с.

### **Токарчук Н.И., Гаврилюк А.А., Зализюк А.А., Сорокоумов В.П. ПАТОМОРФОЛОГИЧЕСКИЕ ИЗМЕНЕНИЯ ТИМУСА У УМЕРШИХ ДЕТЕЙ РАННЕГО ВОЗРАСТА ОТ ПНЕВМОНИИ НА ФОНЕ ГЕРПЕТИЧЕСКОЙ ИНФЕКЦИИ**

**Резюме.** Приведены возможные гистологические изменения загрудинной железы у детей которые умерли от пневмонии на фоне ЦМВ и/или ВПГ I, II типов инфекции. Установлено, что кроме акцидентальной инволюции загрудинной железы и тимомегалии, было выявлено присутствие дисплазии, незрелого тимуса и жирового патоморфоза железы.

**Ключевые слова:** патоморфологические изменения тимуса, пневмония, умершие дети.

### **Tokarchuk N.I., Gavrylik A.A., Zalyuk A.A., Sorokoumov V.P. PATHOMORPHOLOGICAL CHANGES OF THYMUS IN MORBID INFANTS FROM PNEUMONIA ON THE BACKGROUND OF HERPETICAL INFECTION**

**Summary.** It was identified histological changes in the thymus of the infants who died from pneumonia, due to CMV and/or VSH I, II types of infection. It was determined that besides accidental involution of the thymus and thimomegalia, displasia of unestablished thymus and oedimical patomorpholosis in thymus was found.

**Key words:** pathomorphological changes of thymus, pneumonia, morbid infants.

Стаття надійшла до редакції 14.11.2011 р.

© Чурпій І.К.

**УДК:** 616.12+616.381-002

**Чурпій І.К.**

Кафедра хірургії стоматологічного факультету Івано-Франківського національного медичного університету (вул. Галицька, 2, м.Івано-Франківськ, 76018, Україна)

## **МОРФОЛОГІЧНІ ЗМІНИ СЕРЦЯ ПРИ ЛОКАЛЬНОМУ ТА РОЗЛИТОМУ ПЕРИТОНІТІ**

**Резюме.** В роботі представлені морфологічні зміни в серці при локальному та розлитому перитоніті, отримані під час автопсії. Отримані результати дозволяють стверджувати, що перитоніт супроводжується вираженими порушеннями кровообігу та запальними реакціями в усіх шарах стінки серця. Завжди мають місце виражені альтеративні та дистрофічні зміни кардіоміоцитів, при цьому відмічається залежність характеру таких змін від топографічних особливостей: у субепікардіальному міокарді переважає контрактурний тип ушкодження скоротливих клітин, у субендокардіальному - вогнищевий міоцитоліз та лізис міофібрил, а в товщі серцевого м'яза частота проявів цих двох патогенетичних механізмів приблизно однакова.

**Ключові слова:** перитоніт, серце.

## Вступ

Головною метою у лікуванні перитоніту, як і багато років назад залишається боротьба з ендогенною інтоксикацією, яка приводить до дисфункції життєво важливих органів [Полянський, 2004; Саенко и др., 2005]. Розвиток інтоксикації призводить до порушення роботи внутрішніх органів і як наслідок виникнення поліорганної недостатності [Соколов, 2006].

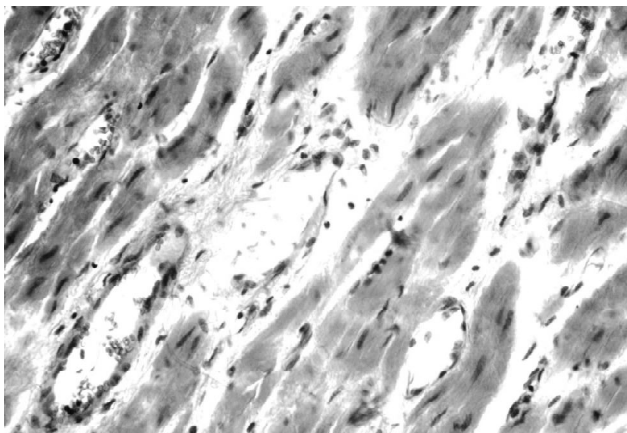
**Мета** дослідження: вивчити морфологічні зміни внутрішніх органів при локальному та розлитому перитоніті, одним з яких є серце.

## Матеріали та методи

Матеріалом для морфологічних досліджень стали фрагменти внутрішніх органів померлих, отримані під час автопсій. В роботі представлені зміни в серці. Нами було виділено 2 досліджувані групи: першу склали померлі з ознаками локального перитоніту, другу - з проявами розлитого перитоніту. Під терміном локальний перитоніт об'єднано місцевий та дифузний перитоніти. Перша група була представлена 11 спостереженнями, друга - 14 спостереженнями. У якості групи порівняння і контролю обрано 9 випадків насильницької смерті, при цьому на основі клінічних даних та результатів розтину констатувалася відсутність патології органів черевної порожнини.

Для здійснення гістологічного дослідження отриманий матеріал фіксували у 10% розчині нейтрального формаліну (РН=7,0). Час фіксації складав 24 години. В подальшому шматочки тканини промивали у водопровідній воді протягом 10-20 хвилин та поміщали у висхідну батарею спиртів для дегідратації, далі у хлороформ, суміш хлороформ-парафін (1:1), парафін (при температурі 37°C). Після парафінової препідготовки, шматочки заливали у парафін. Виготовлення серійних парафінових зрізів товщиною 4-6 мкм проводилося на санному мікроскопі. Забарвлення препаратів здійснювалося гематоксиліном і еозином [Сорочинников, Доросевич, 2000].

Гістологічні препарати досліджувалися світлооптич-



**Рис. 1.** Альтеративні зміни ендотеліоцитів і їх десквамація. Гематоксилін-еозин. x140.

но на мікроскопі Leica DME під різними збільшеннями об'єктива й окуляра. Вибірково окремі мікропрепарати досліджувалися при поляризованому освітленні. Морфометричні показники визначали за допомогою системи для отримання мікроскопічних зображень гістологічних мікропрепаратів (мікроскоп Leica DME та цифрова фотокамера "Nikon P5100") та програми аналізу зображень Image Tool 2.0 for Windows на кафедрі патанатомії Івано-Франківського національного медичного університету.

## Результати. Обговорення

При гістологічному дослідженні тканини серця померлих із локальним перитонітом відмічалася виражене повнокров'я венул та вен різного калібру. В той же час спостерігався спазм артеріол, мікроскопічними проявами якого було зменшення просвіту цих судин, потовщення м'язової оболонки їхньої стінки, набряк та звивистість базальної мембрани; ендотеліоцити при цьому були візуально збільшеними в об'ємі, розташовувалися "черепицеподібно". Часто такі гемодинамічні розлади супроводжувалися сладжами, явищами стазу в капілярах або їх запусінням. Візуалізувалися крововиливи, часто із розшаруванням м'язових волокон міокарда.

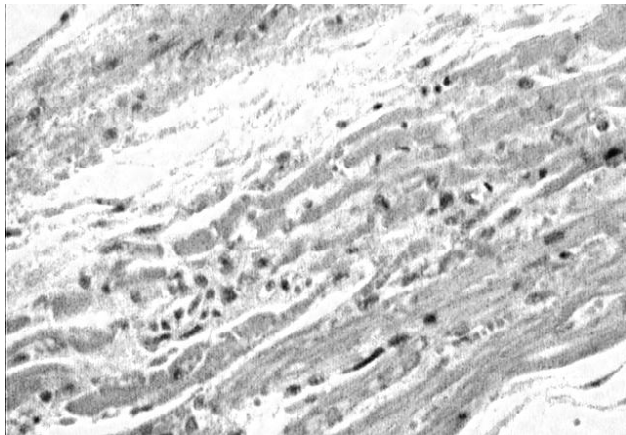
У стінках дрібних артерій і артеріол субепікардіальних відділів міокарда спостерігалися виражені явища дистрофії. Менш інтенсивними вони були у венозних судинах та мікроциркуляторному руслі. В той же час дистрофічні зміни стінок венул і капілярів часто набували альтеративного характеру із десквамацією ендотеліоцитів (рис. 1).

Оголення субендотеліального шару у венулах деколи супроводжувалося формуванням пристінкових тромбів, або клітинних агрегатів пристінкової локалізації, що склалися переважно із лейкоцитів і лімфоцитів (рис. 2).

В окремих полях зору зустрічалися осередки повної деструкції судинної стінки з виходом лейкоцитів та продуктів їх розпаду за межі кровоносного русла із подальшими дистрофічними та альтеративними змінами і формуванням клітинного інфільтрату як поруч у перивазальному просторі так і в інтерстиції.

На тлі деструктивних явищ, описаних вище, у стромі і судинах міокарда мали місце і фібропластичні процеси - спостерігалися осередковий і міжм'язовий фіброз, а також проліферація сполучнотканинних елементів у перивазальних ділянках і гіперпластичні процеси в інтимі судин у вигляді вогнищевої проліферації ендотеліоцитів, що ми розцінюємо як прояв вікових змін.

Як в субепікардіальних відділах міокарда, так і інтрамурально відмічалися субсегментарна фрагментація кардіоміоцитів, а також невеликі вогнища, в яких міофібрили скоротливих клітин знаходилися в стані релаксації, а оточуючі їх міоцити зазнавали контрактурного пошкодження. Ступінь вираженості останнього варіював від мінімальних змін до повної деструкції м'язових клітин. Візуалізувалися також поодинокі осередки цитолізу кардіоміоцитів, які, як правило, охоплювали кілька клітин, при цьому лей-



**Рис. 2.** Осередковий коагуляційний некроз кардіоміоцитів. Гематоксилін-еозин. x140.

коцитів у таких осередках не спостерігалось.

При патогістологічному вивченні міокарда у випадках розлитого перитоніту привертала увагу численні лімфогістіоцитарні інфільтрати в стромі. Кардіоміоцити, розташовані поблизу таких периваскулярних інфільтратів, зазнавали виражених дистрофічних змін - контури клітин були нечіткими, цитоплазма забарвлювалася нерівномірно, містила зернисті вclusions, відзначався поліморфізм ядер (округлої, овальної, витягнутої форми), ядра були збагачені деконденсованим хроматином, що проявлялося їх гіперхромним забарвленням.

Відмічалось відкладання фібринових мас серед кардіоміоцитів, які зазнали незворотних контрактурних ушкоджень. У фокусах дрібних ішемічних некрозів мали місце явища коагуляція цитоплазми кардіоміоцитів (рис. 2). Такі осередки локалізувалися інтрамурально. В цілому при візуальній оцінці кількість загинувших кардіоміоцитів (і в субепікардіальних, і в інтрамуральних відділах) була суттєво більшою при розлитому перитоніті порівняно із спостереженнями при локальній формі перитоніту.

#### Список літератури

- |  |   |  |
|--|---|--|
| Сепсис и полиорганная недостаточность / [Саенко В.Ф., Десятерик В.И., Перцева Т.А и др.]. - Кривой Рог: Минерал, 2005. - 466с. | //Шпитальна хірургія.- 2004.- №4.- С.28-30.   | инфекцией /Ю.А.Соколов //Мед. журнал.- 2006.- №4.- С.88-91.  |
| Полянський І.Ю. Лікувальна тактика при гострому перитоніті /І.Ю.Полянський   | Соколов Ю.А. Ретроспективний патолого-анатомічний аналіз основних причин смерті у больових з генералізованою інтраабдоминальною | Сорочинников А.П. Гистологическая и микроскопическая техника: Руководство /А.П.Сорочинников, А.Е.Доросевич.- Смоленск: "САУ" .- 2000.- 476с. |

**Чурпий І.К.**

#### МОРФОЛОГИЧЕСКИЕ ИЗМЕНЕНИЯ СЕРДЦА ПРИ ЛОКАЛЬНОМ И РАЗЛИТОМ ПЕРИТОНИТЕ

**Резюме.** В работе представлены морфологические изменения в сердце при локальном и разлитом перитоните, полученные при аутопсии. Полученные результаты позволяют утверждать, что перитонит сопровождается выраженными нарушениями кровообращения и воспалительными реакциями во всех слоях стенки сердца. Всегда имеют место выраженные альтеративные и дистрофические изменения кардиомиоцитов, при этом отмечается зависимость характера таких изменений от топографических особенностей: в субэпикардиальном миокарде преобладает контрактурный тип повреждения сократительных клеток, в субэндокардиальном - очаговый миоцитоз и лизис миофибрилл, а в толще сердечной мышцы частота проявлений этих двух патогенетических механизмов примерно одинакова.

**Ключевые слова:** перитонит, сердце.

**Churpiy I.K.**

#### MORPHOLOGICAL CHANGES IN HEART LOCAL AND Poured PERITONITIS

**Summary.** This paper presents morphological changes in the heart at local and diffuse peritonitis received during autopsy. These results suggest that peritonitis accompanied by severe circulatory disorders and inflammatory reactions in all layers of the heart wall.

Окрім гемодинамічних розладів, інтенсивність яких наростала порівняно із попередньою групою спостережень, одночасно відмічалися виражені зміни гемореологічного характеру - агрегація еритроцитів, стази в судинах мікроциркуляторного русла.

Патогістологічні зміни виявлено не лише у серцевому м'язі, але й в інших шарах стінки серця. При цьому ступінь вираженості цих змін при локальному і розлитому перитоніті відрізнявся. Якщо в першому випадку спостерігалися прояви міо- і перикардиту, то в другому - також приєднувалися ознаки ендокардиту. Останній морфологічно проявлявся набряком і розволокненням стромы основи клапанів, дифузною лімфоплазмозитарною інфільтрацією, гострими порушеннями кровообігу. В цілому морфологічні зміни превалювали в міокарді. Розлади гемодинаміки - паретичне розширення судини, особливо вени, численні інтерстиціальні крововиливи і набряк - переважали над запальними змінами.

#### Висновки та перспективи подальших розробок

1. Отримані результати дозволяють стверджувати, що перитоніт супроводжується вираженими порушеннями кровообігу та запальними реакціями в усіх шарах стінки серця.

2. Завжди мають місце виражені альтеративні та дистрофічні зміни кардіоміоцитів, при цьому відмічається залежність характеру таких змін від топографічних особливостей: у субепікардіальному міокарді переважає контрактурний тип ушкодження скоротливих клітин, у субендокардіальному - вогнищевий міоцитоз та лизис міофібрил, а в товщі серцевого м'яза частота проявів цих двох патогенетичних механізмів приблизно однакова.

Перспективи подальших досліджень: проводити подальше дослідження та пошук нових методів лікування перитоніту з урахуванням морфологічних змін.

*Always there are alternatives and pronounced degenerative changes in cardiomyocytes, and the observed dependence of the nature of such changes on topographic features: the myocardium subepidermal contracture predominant type of damage to contractile cells in subepidermal - miosytolosis and focal lysis of myofibrils, and the thicker heart muscle frequency of these two pathogenetic mechanisms is about the same.*

**Key words:** peritonitis, heart.

Стаття надійшла до редакції 14.12.2011 р.

© Йолтухівський М.М., Король А.П.

УДК: 616.61:547.466:575

**Йолтухівський М.М., Король А.П.**

Вінницький національний медичний університет імені М.І.Пирогова (вул.Пирогова, 56, м.Вінниця, 21018, Україна)

## **ВПЛИВ УВЕДЕННЯ МОДУЛЯТОРІВ ТРАНССУЛЬФУВАННЯ СІРКОВІСНИХ АМІНОКИСЛОТ ПРОПАРГІЛГЛІЦИНУ ТА НАТРІЙ ГІДРОСУЛЬФІДУ НА МОРФОФУНКЦІОНАЛЬНІ ЗМІНИ НИРОК ЩУРІВ ЗА ЦИСПЛАТИНОВОЇ НЕФРОПАТІЇ**

**Резюме.** Цисплатинову нефропатію викликали шляхом одноразового інтраперитонеального введення препарату в дозі 7 мг/кг маси тіла за 72 години до виведення тварин з експерименту. Додатково двом групам тварин протягом 7 днів вводились модулятори транссульфування. Перша група отримувала пропаргілгліцин (50 мг/кг), а друга - NaHS (14 мкмоль/кг) раз на добу інтраперитонеально. Найбільш характерною морфологічною ознакою цисплатинового ураження нирок була виражена дистрофія та некроз епітеліоцитів у стінках проксимальних і дистальних трубочок. Уведення пропаргілгліцину потенціювало нефротоксичну дію цисплатину, а застосування натрій гідросульфідів мало нефропротекторний вплив в умовах токсичного ураження нирок, що підтверджувалось як функціональними, так і морфологічними змінами.

**Ключові слова:** нирки, цисплатин, нефротоксичність, пропаргілгліцин, натрій гідросульфід, морфологічні зміни.

### **Вступ**

Актуальною проблемою фармакотерапії є медикаментозна нефротоксичність. Одним із відомих нефротоксикантів є цитостатик цисплатин, що широко використовується в клінічній практиці [Гоженко, 2006]. Частота випадків ураження нирок за умов лікування цисплатином складає 28-36% [Машевська, Пентюк, 2009]. Сьогодні відомо, що пошкодження нирок цисплатином здійснюється через різноманітні молекулярні механізми: стимуляцію утворення токсичних метаболітів, активацію перекисних процесів, що призводить до пошкодження мембран мітохондрій, розвитку аутоімунних та інших патологічних процесів [Arany, Safirsrein, 2003; Santos et al., 2007]. Але остаточного уявлення про механізми нефротоксичності препарату досі не сформовано, що перешкоджає пошуку оптимальних шляхів корекції ускладнень.

Незважаючи на тривалі пошуки альтернативних достатньо активних, але менш токсичних лікарських засобів, цисплатин, з огляду на високу ефективність, досі широко використовується в медичній практиці.

Нефротоксичність цисплатину, як й інших ксенобіотиків, може реалізовуватись через порушення гемодинаміки. Так, нещодавно з'ясувалось, що до регуляції ниркового кровотоку залучені сірковмісні амінокислоти гомоцистеїн (ГЦ), цистеїн та їх біологічно-активний метаболіт, потужний вазодилататор гідроген сульфід (H<sub>2</sub>S) [Мельник, Пентюк, 2009; Йолтухівський, 2011]. Оскільки в синтезі гідроген сульфідів у нирках бере участь цистатіонін-γ-ліаза (ЦГЛ), ми вважали доцільним вивчити вплив інгібітора цього ферменту - пропаргіл-

ліцину та донора H<sub>2</sub>S - натрій гідросульфідів (NaHS) на морфо-функціональний стан нирок в умовах дії цисплатину з метою встановлення ще одного можливого механізму нефротоксичності цього цитостатика.

**Мета роботи:** вивчити функціональні та морфологічні зміни нирок щурів за цисплатинової нефропатії та оцінити вплив на них введення пропаргілгліцину та натрій гідросульфідів.

### **Матеріали та методи**

Роботу проводили відповідно планової НДР кафедри біологічної та загальної хімії ВНМУ ім. М.І.Пирогова: "Обмін гомоцистеїну в умовах дії нутрієнтних чинників та при різних патологічних станах" (№ держреєстрації - 0106U005134). Морфологічні дослідження нирок проводились на кафедрі гістології ВНМУ ім.М.І.Пирогова.

В експерименті використано 40 білих самців щурів масою 200-250 г, які знаходилися на стандартному раціоні, збалансованому за всіма нутрієнтами, виробництва НВП Ф.У.Д. (м.Київ). Тварини були розподілені на чотири групи (по 10 тварин у кожній). Контрольну групу (№1) склали 10 інтактних щурів, групу №2 - тварини, яким вводили лише цисплатин. Цисплатинову нефропатію викликали у щурів шляхом одноразового інтраперитонеального введення препарату в дозі 7 мг/кг маси тіла за 72 години до виведення тварин з експерименту [Akamatsu et al., 1991; Ali et al., 2008]. 10 щурів (група №3) протягом 4 днів до та 3 доби після введення цисплатину отримували пропаргілгліцин в дозі 50 мг/кг маси тіла 1 раз на добу інтраперитонеально. Ще 10 щурів

*Always there are alternatives and pronounced degenerative changes in cardiomyocytes, and the observed dependence of the nature of such changes on topographic features: the myocardium subepidermal contracture predominant type of damage to contractile cells in subepidermal - miosytolosis and focal lysis of myofibrils, and the thicker heart muscle frequency of these two pathogenetic mechanisms is about the same.*

**Key words:** peritonitis, heart.

Стаття надійшла до редакції 14.12.2011 р.

© Йолтухівський М.М., Король А.П.

УДК: 616.61:547.466:575

**Йолтухівський М.М., Король А.П.**

Вінницький національний медичний університет імені М.І.Пирогова (вул.Пирогова, 56, м.Вінниця, 21018, Україна)

## **ВПЛИВ УВЕДЕННЯ МОДУЛЯТОРІВ ТРАНССУЛЬФУВАННЯ СІРКОВІСНИХ АМІНОКИСЛОТ ПРОПАРГІЛГЛІЦИНУ ТА НАТРІЙ ГІДРОСУЛЬФІДУ НА МОРФОФУНКЦІОНАЛЬНІ ЗМІНИ НИРОК ЩУРІВ ЗА ЦИСПЛАТИНОВОЇ НЕФРОПАТІЇ**

**Резюме.** Цисплатинову нефропатію викликали шляхом одноразового інтраперитонеального введення препарату в дозі 7 мг/кг маси тіла за 72 години до виведення тварин з експерименту. Додатково двом групам тварин протягом 7 днів вводились модулятори транссульфування. Перша група отримувала пропаргілгліцин (50 мг/кг), а друга - NaHS (14 мкмоль/кг) раз на добу інтраперитонеально. Найбільш характерною морфологічною ознакою цисплатинового ураження нирок була виражена дистрофія та некроз епітеліоцитів у стінках проксимальних і дистальних трубочок. Уведення пропаргілгліцину потенціювало нефротоксичну дію цисплатину, а застосування натрій гідросульфідів мало нефропротекторний вплив в умовах токсичного ураження нирок, що підтверджувалось як функціональними, так і морфологічними змінами.

**Ключові слова:** нирки, цисплатин, нефротоксичність, пропаргілгліцин, натрій гідросульфід, морфологічні зміни.

### **Вступ**

Актуальною проблемою фармакотерапії є медикаментозна нефротоксичність. Одним із відомих нефротоксикантів є цитостатик цисплатин, що широко використовується в клінічній практиці [Гоженко, 2006]. Частота випадків ураження нирок за умов лікування цисплатином складає 28-36% [Машевська, Пентюк, 2009]. Сьогодні відомо, що пошкодження нирок цисплатином здійснюється через різноманітні молекулярні механізми: стимуляцію утворення токсичних метаболітів, активацію перекисних процесів, що призводить до пошкодження мембран мітохондрій, розвитку аутоімунних та інших патологічних процесів [Arany, Safirsrein, 2003; Santos et al., 2007]. Але остаточного уявлення про механізми нефротоксичності препарату досі не сформовано, що перешкоджає пошуку оптимальних шляхів корекції ускладнень.

Незважаючи на тривалі пошуки альтернативних достатньо активних, але менш токсичних лікарських засобів, цисплатин, з огляду на високу ефективність, досі широко використовується в медичній практиці.

Нефротоксичність цисплатину, як й інших ксенобіотиків, може реалізовуватись через порушення гемодинаміки. Так, нещодавно з'ясувалось, що до регуляції ниркового кровотоку залучені сірковмісні амінокислоти гомоцистеїн (ГЦ), цистеїн та їх біологічно-активний метаболіт, потужний вазодилататор гідроген сульфід (H<sub>2</sub>S) [Мельник, Пентюк, 2009; Йолтухівський, 2011]. Оскільки в синтезі гідроген сульфідів у нирках бере участь цистатіонін-γ-ліаза (ЦГЛ), ми вважали доцільним вивчити вплив інгібітора цього ферменту - пропаргіл-

ліцину та донора H<sub>2</sub>S - натрій гідросульфідів (NaHS) на морфо-функціональний стан нирок в умовах дії цисплатину з метою встановлення ще одного можливого механізму нефротоксичності цього цитостатика.

**Мета роботи:** вивчити функціональні та морфологічні зміни нирок щурів за цисплатинової нефропатії та оцінити вплив на них введення пропаргілгліцину та натрій гідросульфідів.

### **Матеріали та методи**

Роботу проводили відповідно планової НДР кафедри біологічної та загальної хімії ВНМУ ім. М.І.Пирогова: "Обмін гомоцистеїну в умовах дії нутрієнтних чинників та при різних патологічних станах" (№ держреєстрації - 0106U005134). Морфологічні дослідження нирок проводились на кафедрі гістології ВНМУ ім.М.І.Пирогова.

В експерименті використано 40 білих самців щурів масою 200-250 г, які знаходилися на стандартному раціоні, збалансованому за всіма нутрієнтами, виробництва НВП Ф.У.Д. (м.Київ). Тварини були розподілені на чотири групи (по 10 тварин у кожній). Контрольну групу (№1) склали 10 інтактних щурів, групу №2 - тварини, яким вводили лише цисплатин. Цисплатинову нефропатію викликали у щурів шляхом одноразового інтраперитонеального введення препарату в дозі 7 мг/кг маси тіла за 72 години до виведення тварин з експерименту [Akamatsu et al., 1991; Ali et al., 2008]. 10 щурів (група №3) протягом 4 днів до та 3 доби після введення цисплатину отримували пропаргілгліцин в дозі 50 мг/кг маси тіла 1 раз на добу інтраперитонеально. Ще 10 щурів

(група №4) протягом 4 діб до та 3 доби після введення цисплатину отримували NaHS у дозі 14 мкмоль/кг маси тіла 1 раз на добу інтраперитонеально. Евтаназію тварин здійснювали шляхом дислокації шийних хребців у відповідності до міжнародних вимог про гуманне поводження з тваринами відповідно до правил "Європейської конвенції захисту хребетних тварин, яких використовують з експериментальною та іншою науковою метою" (м. Страсбург, 1986).

Біохімічні дослідження. Загальний рівень ГЦ у сироватці крові визначали імуноферментним методом з використанням набору фірми "Axis-Shield", Великобританія.

Вміст протеїну в сироватці крові, гомогенаті нирок та сечі визначали мікробіуретовим методом [Кочетов, 1980]. Вміст H<sub>2</sub>S у сироватці визначали за реакцією утворення тіоніну з використанням п-фенілендіаміну [Зайченко та ін., 2009]. Вміст креатиніну в сироватці крові та сечі визначали за методом Яффе за набором фірми Філісіт-Діагностика, Україна. Кліренс креатиніну розраховували за відомими формулами [Меньшиков, 1987]. Десульфуразну активність цистатіонін-γ-ліази (ЦГЛ) (КФ 4.4.1.1) у постядерному гомогенаті нирок оцінювали за приростом сульфід аніону, який визначали за реакцією утворення метиленового синього [Мельник, 2009].

Гістологічні дослідження. Нирки фіксували у 10% розчині нейтрального формаліну. Парафінові зрізи товщиною 5-7 мкм зафарблювали гематоксилін-еозином, або реактивом Шиффа (Шик-реакція).

У роботі були використані цисплатин фірми EBEWE (Австрія), D,L-пропаргілгліцин і натрій гідросульфід фірми Sigma (США). Усі інші реактиви були вітчизняного виробництва категорії хч. Цифрові дані підлягали статистичній обробці методами варіаційної статистики. Різницю вважали достовірною за  $p < 0,05$ .

### Результати. Обговорення

Результати біохімічних досліджень наведені в таблиці 1. Через 3 доби після введення шурам цисплатину розвиток нефропатії в групі №2 підтверджувався достовірним збільшенням у крові рівня креатиніну в 3,0 рази, падінням його вмісту в сечі в 1,7 рази та зниженням кліренсу в 3,3 рази, порівняно з контрольною групою тварин. У тварин групи №3, яким вводили пропаргілгліцин, цисплатинова нефропатія була ще більш вираженою, порівняно з групою тварин, яким вводили лише цисплатин. Так, рівень креатиніну в крові був в 4,2 рази вищим, в сечі - в 1,9 рази нижчим, а кліренс креатиніну знизився в 5,1 рази відносно контролю.

**Таблиця 1.** Вплив введення цисплатину, пропаргілгліцину та натрій гідросульфід на показники фільтраційної функції нирок, рівень загального ГЦ і H<sub>2</sub>S у крові та десульфуразну активність ЦГЛ у нирках.

Показники	№№ груп та їх характеристика			
	1	2	3	4
	Контроль	Введення цисплатину	Введення пропаргілгліцину та цисплатину	Введення NaHS та цисплатину
Креатинін крові, мкм/л	116±6,36	345±9,51*	488±12,6**	198±8,96**
Креатинін сечі, мМ/л	5,08±0,17	2,95±0,13*	2,62±0,09*	3,90±0,24**
Кліренс креатиніну, мл/хв	0,96±0,08	0,29±0,02*	0,19±0,01**	0,50±0,05**
ГЦ, мкм/л	6,38±0,19	12,3±0,51*	17,1±0,47**	7,92±0,24**
H <sub>2</sub> S, мкм/л	81,3±2,34	65,6±3,65*	52,0±2,38**	77,3±3,27
ЦГЛ, нМ/хв/мг білку	1,64±0,05	1,21±0,07*	0,99±0,07**	1,41±0,07*

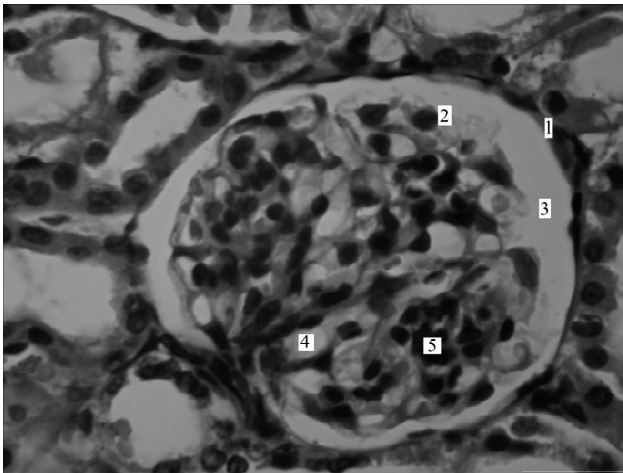
**Примітка:** знаком \* позначена достовірна різниця ( $p < 0,05$ ) щодо групи контролю (група №1), знаком # - щодо групи 2.

Уведення NaHS (група №4) супроводжувалось покращенням азотвидільної функції нирок в умовах цисплатинової нефропатії. Було виявлено, що рівень креатиніну в крові був вищим лише в 1,7 рази, у сечі - нижчим в 1,3 рази, а кліренс - знизився в 1,9 рази відносно групи контролю.

Цисплатинова нефропатія супроводжувалась суттєвим збільшенням вмісту ГЦ (тобто гіпергомоцистеїнемією, ГГЦ) та зниженням рівня H<sub>2</sub>S у крові. Слід відмітити, що введення пропаргілгліцину призвело до більш виражених змін вказаних показників - на 39 та 21% відповідно. Протилежна картина спостерігалась у групі тварин, які отримували NaHS: рівень ГЦ був нижчим на 36%, відносно групи тварин, яким вводили лише цисплатин, а концентрація сірководню вже не відрізнялася від показника контрольної групи. Виявлено, що цисплатин зменшує активність ЦГЛ, особливо за одночасного введення цисплатину та пропаргілгліцину. Сірководень, джерелом якого є натрію гідросульфід, дещо нівелює дію цисплатину на цей фермент, але не відновлює його активність до рівня контролю. Можна припустити, що погіршення показників фільтраційної функції нирок у тварин з цисплатиновою нефропатією після введення пропаргілгліцину пов'язано з більш вираженою за цих умов ГГЦ та зниженням рівня H<sub>2</sub>S в крові. Як раніше було зазначено, H<sub>2</sub>S є регулятором кровотоку та фільтрації в нирках. Відомо також, що ГГЦ викликає виражені морфологічні зміни в нирках, зокрема, значні пошкодження гломерулярного апарату та судин [Постовітенко та ін., 2005].

Були вивчені морфологічні зміни тканин нирок дослідних груп. Макроскопічне дослідження показало, що в інтактних щурів нирки були бобоподібної форми. Консистенція нирок була пружною, забарвлення рівномірне, колір темнувато-червоний, поверхня розрізу помірно волога, межа між кірковим та мозковим шаром чітко виділена. У нирковій мисці містилась незначна кількість сечі. При мікроскопічному дослідженні вста-

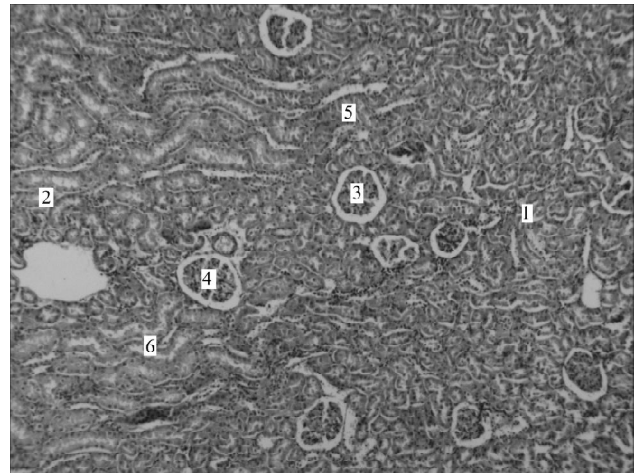




**Рис. 1.** Ниркове тільце проміжного нефрона інтактних щурів. 1. Парієтальний шар капсули; 2. Вісцеральний шар капсули; 3. Сечовий простір; 4. Капіляри клубочкової сітки; 5. Мезангіоцити. Гематоксилін-еозин. Об. x40, ок. x10.

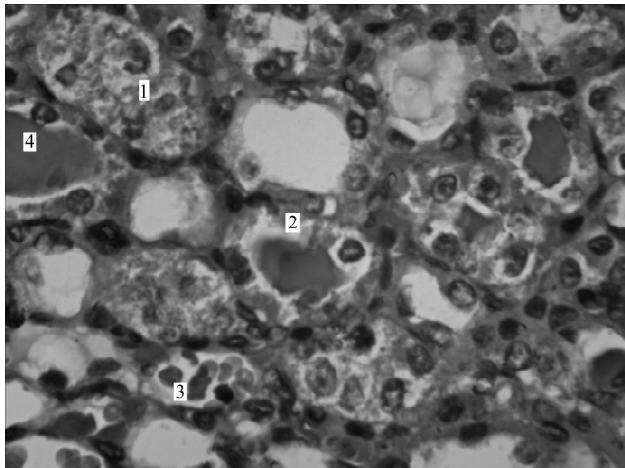
новлено, що кіркова речовина складалась із ниркових тілець, а також проксимальних та дистальних трубочок нефронів. Більшість ниркових тілець мали правильну сферичну форму, приблизно однакові розміри. Вони складаються із зовнішнього та внутрішнього листків капсули та судинного клубочка. Капіляри ниркових тілець були помірно повнокровні. Парієтальний та вісцеральний листки капсули мали звичайну гістологічну будову (рис. 1). Проксимальні трубочки у кірковій речовині були розташовані навколо ниркових тілець та займали більшу частину зрізів. Їх стінку утворював одношаровий кубічний епітелій. Дистальні трубочки займали меншу площу на зрізах. Вони вистелені кубічними епітеліоцитами, цитоплазма яких була світлішою, порівняно з епітеліоцитами стінок проксимальних трубочок. Діаметри просвіту дистальних трубочок були меншими ніж проксимальних. Цитоплазма більшої частини епітеліоцитів мала еозинофільне забарвлення. Цитоплазма окремих епітеліоцитів була просвітленою та містила вакуолі. Більша частина ядер епітеліоцитів мали округлу форму, були приблизно однакових розмірів та розташовані на одному рівні біля базальної мембрани канальців. Ядра були нормохромні з добре вираженими ядерцями та грудками хроматину. Сторонні включення в просвітах ниркових трубочок не були виявлені. Мозкова речовина нирки складалась з петель нефронів і збірних проток. Стінки тонких трубочок нижньої частини нефронів були утворені плоским епітелієм, цитоплазма клітин якого була блідою. Трубочки висхідної частини були покриті кубічним епітелієм. Збірні трубочки склали більшу частину зрізів мозкової речовини нирок. Їх стінки були вистелені циліндричними епітеліоцитами з гіперхромними круглими ядрами. Просвіти капілярів міжпучкового сплетення були помірно повнокровними (рис. 2).

Морфологічна структура нирок щурів, які отримували



**Рис. 2.** Структура нирки інтактних щурів. 1. Кіркова речовина; 2. Мозкова речовина; 3. Ниркове тільце проміжного нефрона; 4. Ниркове тільце юкстамедулярного нефрона; 5. Проксимальні ниркові трубочки; 6. Дистальні ниркові трубочки. Гематоксилін-еозин. Об. x4, ок. x10.

ли цисплатин. Макроскопічне дослідження показало, що в щурів, які отримували цисплатин, анатомічна будова була подібна до такої у інтактних щурів. При світлооптичному аналізі виявили поліморфні зміни в проксимальних звивистих та прямих трубочках нефронів. Так, просвіти деяких трубочок були розширеними, їх стінки за будовою були подібні до таких у тварин контрольної групи. Також зустрічались проксимальні трубочки з набряклими епітеліоцитами, цитоплазма яких була з ознаками зернистої дистрофії. Облямівка в більшій частині епітеліоцитів не виявлялась. Навколо таких трубочок був виражений набряк інтерстицію, а їх просвіти - звужені. Просвіти дистальних трубочок були розширені. Їх стінки утворені епітеліоцитами, які мали меншу висоту, ніж у контрольній групі тварин, і були дистрофічно змінені з гіперхромними ядрами, хроматин в яких був конденсованим. У деяких дистальних трубочках стінки не були цілісними внаслідок десквамації епітеліоцитів. Часто зустрічались проксимальні й дистальні трубочки, просвіти яких містили еозинофільну речовину, а також десквамовані епітеліоцити та залишки органел (рис. 3). Ниркові тільця були неоднорідними за будовою. Поряд з нирковими тільцями, які за структурою не відрізнялись від таких у контрольній групі тварин, виявлялись ниркові тільця зі значно розширеними сечовими просторами, а також збільшені в розмірах ниркові тільця. Зовнішні листки клубочкових капсул були потовщені, а навколо ниркових тілець була виражена гістіолімфоцитарна інфільтрація, гіпертрофія та гіперплазія фібробластів. Просвіти капілярів клубочкової сітки були розширені й повнокровні. У деяких капілярах ендотеліоцити набрякли, їх ядра виступали в просвіт. Навколо капілярів були виявлені геморагії та набряк інтерстицію. Також відмічали нейтрофільну та гістіолімфоцитарну інфільтрацію навколо капілярів клубочків, а також гіперплазію мезангіоцитів (рис. 4). Також були ви-



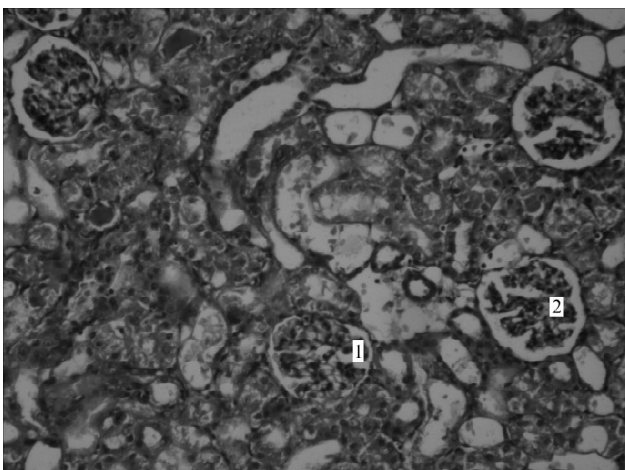
**Рис. 3.** Структура кіркової речовини нирки щурів, які отримували цисплатин. 1. Некроз та вакуолярна дистрофія епітеліоцитів у стінках проксимальних трубочок; 2. Некроз та вакуолярна дистрофія епітеліоцитів у стінках дистальних трубочок; 3. Повнокрів'я кровонесних судин мікроциркуляторного русла; 4. Еозинофільний вміст у просвітах проксимальних трубочок. Гематоксилін-еозин. Об. x10, ок. x10.

явлені зміни в капілярах міжпучкового сплетення. Поряд із капілярами, просвіти яких розширені та повнокровні, були капіляри, просвіти яких значно звужені. Навколо капілярів міжпучкового сплетення була виявлена виражена гістіолімфоцитарна інфільтрація та інтерстиційний набряк, що також є наслідком порушення судинної проникності. Лімфатичні капіляри в кірковій і мозковій речовині були значно розширені, а в їх просвітах накопичені лімфоцити та клітинний детрит (рис. 5).

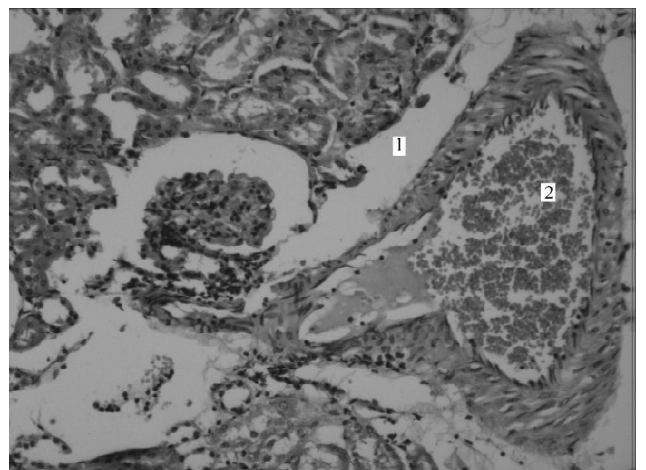
Таким чином, через 3 доби після введення цисплатину патологічний процес охоплював усі структури нефронів. У стінках проксимальних і дистальних трубочок були виражені дистрофія та некроз епітеліоцитів. У капілярах клубочків розширені просвіти, повнокрів'я і дис-

трофічні зміни в ендотеліоцитах. Встановлено деструкцію ендотеліоцитів, що призводило до геморагій та плазморрагій, а також порушення проникності фільтраційного бар'єру й потовщення базальної мембрани. У капілярах міжпучкового сплетення також відмічено деструкцію ендотеліоцитів та крововиливи. В інтерстиції - набряк і гістіолімфоцитарна інфільтрація, які були більше виражені у мозковій речовині. Встановлено значне розширення просвітів лімфатичних судин у корковій та мозковій речовині як прояв компенсаторних механізмів на токсичне пошкодження епітеліоцитів у стінках проксимальних та дистальних трубочок нефронів, котре призводить до порушення їх функції.

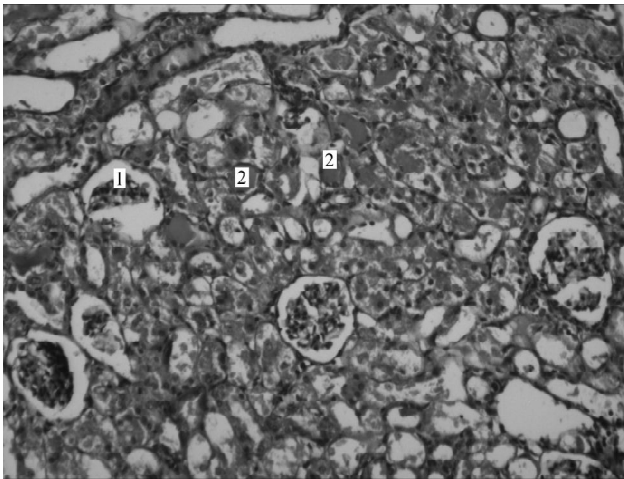
Морфологічна структура нирки в щурів, які отримували пропаргілгліцин та цисплатин. Макроскопічно загальний план будови нирок збережений. Були виявлені значні деструктивно-дегенеративні зміни структурних компонентів нирки, які були більш виражені, ніж у групі тварин, яким вводили тільки цисплатин. При світло-оптичному аналізі ми виявили вогнища "зморщених" ниркових тілець з повнокровними капілярами. Кровонесні судини кіркової та мозкової речовини також повнокровні (рис. 6). Сечові простори в більшій частині ниркових тілець були розширеними. Цілісність зовнішніх оболонок капсул деяких ниркових тілець була порушена, просвіти їх кровонесних капілярів були розширеними. Ендотеліоцити в стінці капілярів набрякли, їх ядра темні, виступали в просвіти. Виявлялись ділянки гемата плазморрагій. Подоцити були збільшені в розмірах, набрякли, їх цитоплазма була просвітлена, ядра - темними, хроматин у них конденсований, ядерця не виявлялись. Мезангіоцити гіпертрофовані, навколо капілярів ниркових тілець була виражена лейкоцитарна інфільтрація (рис. 7). Просвіти проксимальних ниркових трубочок були звужені, в них розташовані десквамовані епітеліоцити та еозинофільний вміст. Стінки проксималь-



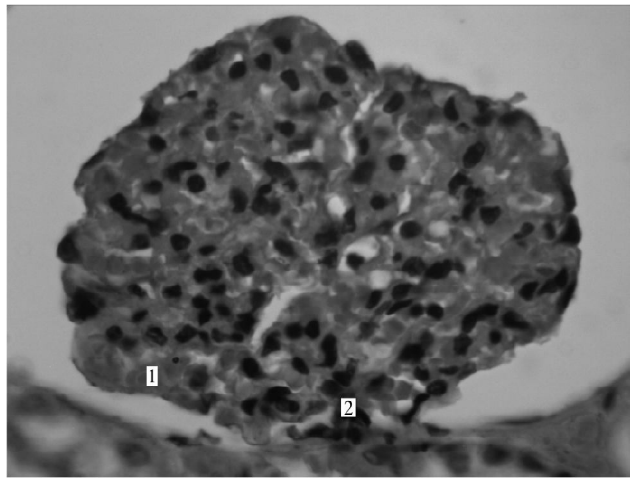
**Рис. 4.** Структура кіркової речовини нирки щурів, які отримували цисплатин. 1. Ниркове тільце із звуженим сечовим простором; 2. Гіпертрофоване ниркове тільце. Гематоксилін-еозин. Об. x10, ок. x10.



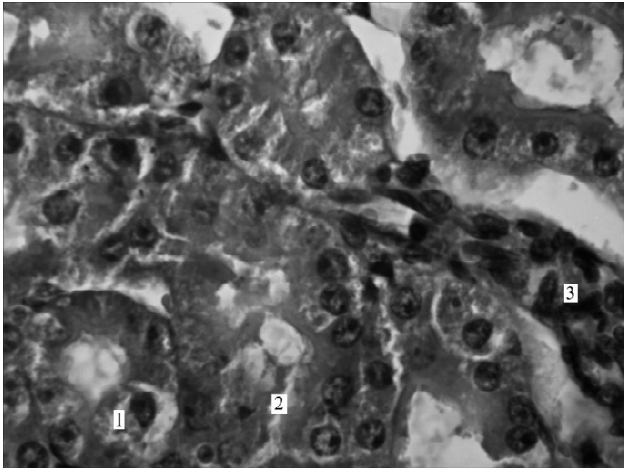
**Рис. 5.** Структура кіркової речовини нирки щурів, які отримували цисплатин. 1. Розширені просвіти лімфатичних судин; 2. Венозне повнокров'я. Гематоксилін-еозин. Об. x10, ок. x10.



**Рис. 6.** Структура кіркової речовини нирки щурів, які отримували пропаргілгліцин та цисплатин. 1. Дистрофічно змінене (зморщене) ниркове тільце; 2. Еозинофільний вміст у просвітах ниркових трубочок. Гематоксилін-еозин. Об. x10, ок. x10.

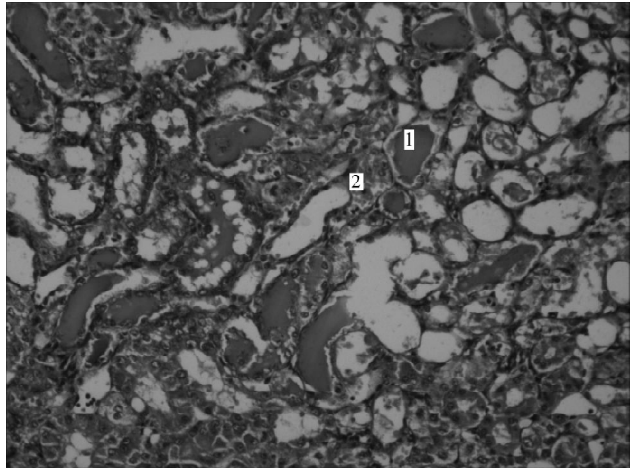


**Рис. 7.** Капіляри клубочкової сітки ниркового тільця щурів, які отримували пропаргілгліцин та цисплатин. 1. Нерівномірне повнокрів'я капілярів клубочкової сітки ниркового тільця; 2. Гіпертрофія та гіперплазія мезангіоцитів. Гематоксилін-еозин. Об. x40, ок. x10.



**Рис. 8.** Структура кіркової речовини нирки щурів, які отримували пропаргілгліцин та цисплатин. 1. Деструкція епітеліоцитів у стінках проксимальних трубочок; 2. Звужені просвіти трубочок; 3. Гіперплазія фіброblastів. Гематоксилін-еозин. Об. x40, ок. x10.


них ниркових трубочок були не суцільними, виявлялись ділянки зруйнованих епітеліоцитів. У стінках більшої частини трубочок епітеліоцити набрякли, а їх цитоплазма вакуолізована, ядра в них пікнотичні, гіперхромні. Навколо проксимальних ниркових трубочок сполучна тканина набрякла, просвітлена, інфільтрована лейкоцитами. Гіперплазія і гіпертрофія фіброblastів і колагенових волокон виражені більше, ніж у групі тварин, яким вводили тільки цисплатин (рис. 8). Просвіти дистальних звивистих ниркових трубочок були розширеними, епітеліоцити в їх стінках були деструктивно змінені, цитоплазма в них вакуолізована, ядра пікнотичні. Виявляли також ниркові трубочки, стінки яких були не суцільними, а просвіти містили гіалінові циліндри та клітинний детрит. Навколо таких ниркових трубочок була виражена лейкоцитарна інфільтрація та набряк інтер-




**Рис. 9.** Структура кіркової речовини нирки щурів, які отримували пропаргілгліцин та цисплатин. 1. Розширені просвіти дистальних трубок з еозинофільним вмістом; 2. Повнокровні та розширені просвіти гемокапілярів перитубулярної капілярної сітки. Гематоксилін-еозин. Об. x10, ок. x10.

стицію. В артеріолах стінка не суцільна, ділянки десквамації ендотеліоцитів та їх регенерації, епітеліоцити в таких вогнищах у вигляді "паркану". Перитубулярні кровоносні капіляри гіперемовані, епітеліоцити в їх стінках найгрубші. У мозковій речовині виявляються осередки крововиливів. Ми також відмітили гістіолімфоцитарну інфільтрацію навколо перитубулярних гемокапілярів. Лімфатичні судини кіркової та мозкової речовини нирок були розширені. В їх просвітах виявлялись лімфоцити, лейкоцити та еритроцити (рис. 9).

Таким чином, після введення пропаргілгліцину та цисплатину дистрофія та некроз епітеліоцитів у стінках проксимальних і дистальних трубочок були більше виражені, ніж у тварин, які отримували лише цисплатин. Повнокрів'я в гломерулярних капілярах та капілярах міжпучкового сплетення, а також деструкція ендотелі-



**Рис. 10.** Структура кіркової речовини нирки щурів, які отримували NaHS та цисплатин. 1. Дистальні ниркові трубочки; 2. Проксимальні ниркові трубочки. Гематоксилін-еозин. Об. x10, ок. x10.

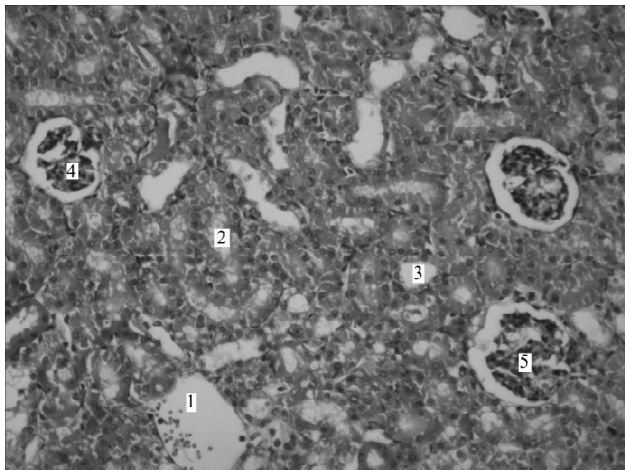


**Рис. 11.** Структура кіркової речовини нирки щурів, які отримували NaHS та цисплатин. 1. Ниркові тільця проміжних нефронів; 2. Проксимальні ниркові трубочки; 3. Дистальні ниркові трубочки. Гематоксилін-еозин. Об. x10, ок. x10.

оцитів та крововиливи були більш виражені ніж у тварин, які отримували лише цисплатин. В інтерстиції набряк і гістіолімфоцитарна інфільтрація були теж більш виражені. Також відмічали значне розширення просвітів лімфатичних судин у корковій та мозковій речовині, як прояв компенсаторних механізмів на токсичне пошкодження епітеліоцитів у стінках проксимальних та дистальних трубочок нефронів, яке призводить до порушення їх функції.

Морфологічна структура нирки в щурів, які отримували NaHS та цисплатин. Ідентифікувались всі структурні компоненти органа. Мікроскопічне дослідження показало, що патологічний процес охоплював усі структури нефрона, однак вони були менш виражені, порівняно з

групами тварин, які отримували цисплатин та цисплатин з пропаргілгліцином. Так, у проксимальних звивистих і прямих трубочках нефронів більша частина епітеліоцитів мали нормохромні ядра і світлу цитоплазму, як і в контрольній групі тварин. Більша частина ниркових трубочок за будовою не відрізнялась від нормальних. Стінки деяких ниркових трубочок були побудовані з епітеліоцитів з ознаками зернистої дистрофії, однак їх було значно менше. Набряк сполучної тканини в кірковій речовині нирок та гістіо-лімфоцитарна інфільтрація також були менше виражені (рис. 10). У дистальних ниркових трубочках стінка була утворена епітеліоцитами кубічної форми, які за будовою не відрізнялись від таких контрольної групи тварин. Епітеліоцити з ознаками вакуольної та зернистої дистрофії зустрічались значно рідше. Просвіти більшої частини дистальних трубочок були подібними до таких у контрольній групі тварин, тоді як у двох попередніх групах тварин у більшій частині трубочок вони були розширені. Більшість ниркових тілець за будовою не відрізнялись від таких контрольної групи тварин. У деяких ниркових тільцях ми відмітили незначне розширення сечових просторів. Кровоносні капіляри клубочків незначно розширені, помірно повнокровні. Стінки більшої частини капілярів за своєю будовою були подібні до таких у контрольній групі тварин. Лейкоцитарна інфільтрація навколо капілярів була значно менш виражена, ніж у двох попередніх групах, подекуди виявляли поодинокі лейкоцити, а також лімфоцити й макрофаги. У деяких ниркових тільцях мезангіоцити були гіпертрофовані (рис. 11). Капіляри міжпучкового сплетення були помірно повнокровними, а їх просвіти - незначно розширені. У периваскулярних просторах виявлялись поодинокі нейтрофільні лейкоцити, еозинофіли. Чисельність лімфоцитів і макрофагів була збільшена в порівнянні з контролем, однак їх чисельність була меншою. Гіперплазія фібробластів навколо зовнішнього



**Рис. 12.** Структура кіркової речовини нирки щурів, які отримували NaHS та цисплатин. 1. Помірне венозне повнокров'я; 2. Ниркові тільця проміжних нефронів; 3. Проксимальні ниркові трубочки; 4. Ниркові тільця проміжних нефронів; 5. Ниркові тільця юкстамедулярного нефрона. Гематоксилін-еозин. Об. x10, ок. x10.

листка капсули ниркових тілець була виражена значно менше, ніж у групі тварин, які отримували цисплатин без корекції (рис. 12). Просвіти лімфатичних судин кіркової та мозкової речовини були розширені значно менше.

Той факт, що в цій групі тварин патологічні зміни паренхіми і строми кіркової та мозкової речовин нирок були значно менше виражені, ніж у тварин двох попередніх груп, дозволив нам зробити припущення, що в нирках процеси адаптації переважали над процесами деструкції. Так, ми відмітили, що частина ниркових тілець були гіпертрофовані. Їх капіляри були помірно повнокровними, а їх просвіти не значно розширеними, що вказує на посилення функції цих нефронів. Більша частина мезангіоцитів за своєю будовою не відрізнялись від мезангіоцитів контрольної групи. В юкстамедулярних нефронах ми відмітили, що ниркові тільця були гіпертрофовані. Просвіти дистальних трубочок були незначно розширені, однак епітеліоцити в їх стінках утворювали цілісний шар. Просвіти перитубулярних кровоносних капілярів були незначно розширені та помірно повнокровні. Однак, ендотеліоцити в їх стінках

утворювали цілісний пласт. Таким чином, ми можемо зробити висновок, що на тлі дії цисплатину NaHS має ендотеліозберігаючий і епітеліопротекторний ефект.

### Висновки та перспективи подальших розробок

1. Введення пропаргилгліцину потенціює нефротоксичну дію цисплатину. Дистрофія та некроз епітеліоцитів у стінках проксимальних і дистальних трубочок мають більш виражені ознаки. Зміни в гломерулярних капілярах та капілярах міжпучкового сплетення також більш виражені. Патологічні зміни охоплюють практично всі структурні компоненти нефрона.

2. Введення натрій гидросульфиду викликає нефропротекторний вплив в умовах цисплатинового ураження нирок. Патологічні зміни паренхіми й строми кіркової та мозкової речовин нирок менш виражені. Процеси адаптації переважають над процесами деструкції в органі.

Подальші дослідження в цьому напрямку дозволять поглибити розуміння механізмів формування токсичних нефропатій та їх корекції.

### Список літератури

- Заїчко Н.В. Визначення вмісту гідроген сульфід у сироватці крові /Н.В. Заїчко, Н.О.Пентюк, Л.О.Пентюк [та ін.] //Вісник наук. досліджень.- 2009.- №1.- С.29-32.
- Гоженко А.И. Патогенез токсических нефропатий /А.И.Гоженко //Акт. пробл. транспортной медицины.- 2006.- №2(4).- С.9-13.
- Йолтухівський М.М. Вплив сірковмісних метаболітів на тонус ниркових артерій щурів за цисплатинової нефропатії та її поєднання з гіпергомоцистеїнемією /М.М.Йолтухівський / Вісник укр. стоматол. академії.- 2011.- Т.11, №4 (36), Ч.2.- С.85-89.
- Кочетов Г.А. Практическое руководство по энзимологии /Г.А.Кочетов.- М.: Высш. шк., 1980.- 324 с.
- Машевська О.В. Оцінка проєктивної дії десферіоксаміну, триметазидину, диметилтіосечовини та геністеїну при ураженні нирок щурів цисплатином /О.В.Машевська, О.О.Пентюк //Вісник укр. мед. стоматол. академії.- 2009.- Т.9, №4 (28), Ч.3.- С.94-97.
- Мельник А.В. Дослідження ролі гідроген сульфід у регуляції тонусу ниркових артерій та фільтрації в нирках /А.В. Мельник //Вісник Укр. мед. стомат. Академії.- 2009.- Т.9, Вип.4 (28), Ч.3.- С.98-102.
- Мельник А.В. Активність ферментів синтезу гідроген сульфід у нирках щурів / А.В.Мельник., О.О.Пентюк //Укр. біохім. журнал.- 2009.- № 4.- С.12-22.
- Меньшиков В.В. Лабораторные методы исследования в клинике /В.В.Меньшиков.- М.: Медицина, 1987.- 368с.
- Морфологічні зміни в органах тварин з експериментальною гіпергомоцистеїнемією та можливість їх корекції дієтами, збагаченими вітамінами / К.П.Постовітенко, О.О.Пентюк, М.Б.Луцок [та ін.] //Вісник морфології.- 2005.- Т.11, №2.- С.287-291.
- Arany I. Cisplatin nephrotoxicity /I.Arany, R.L.Safirstein //Semin. Nephrol.- 2003.- Vol.23.- P.460-464.
- Cisplatin-induced nephrotoxicity is associated with oxidative stress, redox state unbalance, impairment of energetic metabolism and apoptosis in rat kidney mitochondria /N.Santos, C.S.Catao, N.Martins [et al.] //Arch. Toxicol.- 2007.- Vol.81, №7.- P.495-504.
- Toxicological and tumoricidal evaluations of a new platinum complex, (-)-(R)-2-aminomethylpyrrolidine (1,1-cyclobutanedicarboxylato +++) platinum (II) monohydrate, in rats /K.Akamatsu, K.Endo, T.Matsumoto [et al.]//Jpn. J. Cancer Res.- 1991.- Vol.82, №6.- P.724-731.

**Йолтухівський Н.М., Король А.П.**

### ВЛИЯНИЕ ВВЕДЕНИЯ МОДУЛЯТОРОВ ТРАНССУЛЬФИРОВАНИЯ СЕРОСОДЕРЖАЩИХ АМИНОКИСЛОТ ПРОПАРГИЛГЛИЦИНА И НАТРИЙ ГИДРОСУЛЬФИДА НА МОРФОФУНКЦИОНАЛЬНЫЕ ИЗМЕНЕНИЯ ПОЧЕК КРЫС ПРИ ЦИСПЛАТИНОВОЙ НЕФРОПАТИИ

**Резюме.** Цисплатиновую нефропатию вызывали путем однократного интраперитонеального введения препарата в дозе 7 мг/кг массы тела за 72 часа до выведения животных из эксперимента. Дополнительно двум группам животных в течение 7 суток вводились модуляторы транссульфирования. Первая группа получала пропаргилглицин (50 мг/кг), а вторая - NaHS (14 мкмоль/кг) раз в сутки интраперитонеально. Наиболее характерным морфологическим признаком цисплатинового поражения почек была выраженная дистрофия и некроз эпителиоцитов в стенках проксимальных и дистальных канальцев. Введение пропаргилглицина потенцировало нефротоксическое действие цисплатина, а применение натрий гидросульфид имело нефропротекторное влияние в условиях токсического поражения почек, что подтверждалось изменениями как функциональных, так и морфологических показателей.

**Ключевые слова:** почки, цисплатин, нефротоксичность, пропаргилглицин, натрий гидросульфид, морфологические изменения.

**Yoltukhivskiy N.M., Korol A.P.**

### EFFECT OF INTRODUCTION MODULATORS OF TRANSULFURATION OF SULFUR-CONTAINING AMINO ACIDS PROPARGYLGLYCINE AND SODIUM HYDROSULFIDE ON MORPHOLOGICAL AND FUNCTIONAL CHANGES IN THE KIDNEYS OF RATS IN CISPLATIN-INDUCED NEPHROPATHY

**Summary.** *Cisplatin nephropathy was caused by a single intraperitoneal injection of the drug at a dose of 7 mg/kg body weight for 72 hours prior to the withdrawal of animals from the experiment. two groups of animals were administered for 7 days modulators of transsulfuration in additionally. The first group received propargylglycine (50 mg/kg) and the second - NaHS (14 micromol/kg) intraperitoneally once a day. The most characteristic morphological manifestation of cisplatin-induced nephropathy was marked by degeneration and necrosis of epithelial cells in the walls of the proximal and distal tubules. Injection of propargylglycine caused nephrotoxic action of cisplatin, and the application of a sodium hydrosulfide had nephroprotective effect in renal toxicity, which was confirmed by changes both in functional and morphological parameters.*

**Key words:** kidney, cisplatin, nephrotoxicity, propargylglycine, sodium hydrosulfide, morphological changes.

Стаття надійшла до редакції 05.12.2011 р.

© Жураківська О.Я.

УДК: 611.814.3+577.95+ 616.379-08.64

**Жураківська О.Я.**

ДВНЗ "Івано-Франківський національний медичний університет" (вул. Галицька, 2, м.Івано-Франківськ, 76018, Україна)

## ОСОБЛИВОСТІ СТРУКТУРНОЇ ПЕРЕБУДОВИ СОМАТОТРОПІВ ГІПОФІЗУ НА РАННІХ СТАДІЯХ РОЗВИТКУ ЕКСПЕРИМЕНТАЛЬНОГО ЦУКРОВОГО ДІАБЕТУ У НЕСТАТЕВОЗРІЛИХ ТВАРИН

**Резюме.** *Робота виконана на 24 щурах самців лінії Вістар 1- і 3-місячного віку, 12 із яких служили контролем, а у 12 викликали експериментальний цукровий діабет шляхом введення внутрішньоочеревинно стрептозотоцину. Через тиждень після моделювання стрептозоточиніндукованого цукрового діабету відмічається збільшення частки ацидофілів, площі їх ядер та клітин. На ультроструктурному рівні в соматотропах відмічаються ознаки активації синтезу та транспорту секрету у відповідь на гіперглікемію, що призводить до зростання соматотропного гормону в крові. Зі збільшенням терміну експерименту гіперглікемія призводить до вакуольної дистрофії і деструктивних змін у соматотропах, що до пригнічення в них секреторного процесу, і як наслідок, зниження соматотропного гормону в крові.*

**Ключові слова:** цукровий діабет, гіпофіз, соматотропи.

### Вступ

Актуальність та перспективність наукової роботи не викликає сумнівів, адже на сьогодні цукровий діабет (ЦД) називають неінфекційною епідемією XXI століття. У структурі ендокринних захворювань його частота сягає 70%. У розвинутих країнах світу чисельність хворих на цукровий діабет становить в середньому 4-5% загальної популяції. За статистичними даними МОЗ України станом на 01.01.2009 р. в Україні офіційно зареєстровано 1099824 хворих на цукровий діабет (2,4% від всього населення), із них інсулінозалежним - 172391 особи, в тому числі 7180 дітей віком до 18 років. Багато дітей хворих на ЦД відстають у фізичному і статевому розвитку від здорових дітей [Большова, Попова, 2000]. Не дивлячись на велику кількість робіт, присвячених цукровому діабету 1 типу, лиш деякі із них стосуються частоти і причин виникнення порушень фізичного і статевого розвитку [Большова, Попова, 2000]. Оскільки соматотропний гормон гіпофізу є одним із ведучих факторів росту і фізичного розвитку дитини, вивчення особливостей його секреції і морфологічної перебудови соматотропів при експериментальному цукровому діабеті дозволило б розкрити основні патогенетичні механізми порушень його секреції у дітей з ЦД.

Тому метою нашого дослідження стало вивчення особливостей морфофункціональної перебудови соматотропів на ранніх стадіях розвитку стрептозоточиніндукованого цукрового діабету у тварин дорепродуктивного віку.

### Матеріали та методи

Матеріалом дослідження служили шматочки гіпофізу 24 щурів-самців лінії Вістар віком 1 і 3 місяці, які розподілялися на 2 групи: 1 - контрольна (12 тварин), 2 - експериментальна (12 тварин), у яких шляхом внутрішньоочеревинного введення стрептозотоцину моделювали цукровий діабет [Левицький та ін., 2009]. Через 1 і 4 тижні після введення стрептозотоцину забирали гіпофіз для дослідження. Тварин в період дослідження утримували на стандартному раціоні в умовах вільного доступу до води та їжі згідно "Правил гуманного поводження з експериментальними тваринами" і "Загальних етичних принципів експериментів на тваринах".

Для гістологічного дослідження шматочки гіпофізу фіксували в розчині Буена, виготовляли парафінові блоки, зрізи фарбували альдегід-фуксином за Гоморі і дофарбовували азаном за Гейденгайном. Для електронно-мікроскопічного дослідження шматочки матеріала фіксували у 2% розчині чотириокису осмію, проводили та контрастували за загально прийнятим методом. Вивчення матеріалу проводили на електронному мікроскопі ПЕМ-125 К, при прискорюючій напрузі 75 кВ, з наступним фотографуванням при збільшеннях від 1200 до 12000 разів. Напівтонкі зрізи, товщиною 1 мкм, фарбували 1% розчином метиленової синьки. Гістологічні препарати і напівтонкі зрізи вивчали під світловим мікроскопом МС 300 (ТХР) та фотографували за допомогою Digital camera for microscope DCM 900.

Морфометрію проводили на вказаному фотоматеріалі за допомогою програми "Bio Vision 4" в автоматич-



**Summary.** *Cisplatin nephropathy was caused by a single intraperitoneal injection of the drug at a dose of 7 mg/kg body weight for 72 hours prior to the withdrawal of animals from the experiment. two groups of animals were administered for 7 days modulators of transsulfuration in additionally. The first group received propargylglycine (50 mg/kg) and the second - NaHS (14 micromol/kg) intraperitoneally once a day. The most characteristic morphological manifestation of cisplatin-induced nephropathy was marked by degeneration and necrosis of epithelial cells in the walls of the proximal and distal tubules. Injection of propargylglycine caused nephrotoxic action of cisplatin, and the application of a sodium hydrosulfide had nephroprotective effect in renal toxicity, which was confirmed by changes both in functional and morphological parameters.*

**Key words:** kidney, cisplatin, nephrotoxicity, propargylglycine, sodium hydrosulfide, morphological changes.

Стаття надійшла до редакції 05.12.2011 р.

© Жураківська О.Я.

**УДК:** 611.814.3+577.95+ 616.379-08.64

**Жураківська О.Я.**

ДВНЗ "Івано-Франківський національний медичний університет" (вул. Галицька, 2, м.Івано-Франківськ, 76018, Україна)

## **ОСОБЛИВОСТІ СТРУКТУРНОЇ ПЕРЕБУДОВИ СОМАТОТРОПІВ ГІПОФІЗУ НА РАННІХ СТАДІЯХ РОЗВИТКУ ЕКСПЕРИМЕНТАЛЬНОГО ЦУКРОВОГО ДІАБЕТУ У НЕСТАТЕВОЗРІЛИХ ТВАРИН**

**Резюме.** *Робота виконана на 24 щурах самців лінії Вістар 1- і 3-місячного віку, 12 із яких служили контролем, а у 12 викликали експериментальний цукровий діабет шляхом введення внутрішньоочеревинно стрептозотоцину. Через тиждень після моделювання стрептозотоциндукованого цукрового діабету відмічається збільшення частки ацидофілів, площі їх ядер та клітин. На ультроструктурному рівні в соматотропах відмічаються ознаки активації синтезу та транспорту секрету у відповідь на гіперглікемію, що призводить до зростання соматотропного гормону в крові. Зі збільшенням терміну експерименту гіперглікемія призводить до вакуольної дистрофії і деструктивних змін у соматотропах, що до пригнічення в них секреторного процесу, і як наслідок, зниження соматотропного гормону в крові.*

**Ключові слова:** цукровий діабет, гіпофіз, соматотропи.

### **Вступ**

Актуальність та перспективність наукової роботи не викликає сумнівів, адже на сьогодні цукровий діабет (ЦД) називають неінфекційною епідемією XXI століття. У структурі ендокринних захворювань його частота сягає 70%. У розвинутих країнах світу чисельність хворих на цукровий діабет становить в середньому 4-5% загальної популяції. За статистичними даними МОЗ України станом на 01.01.2009 р. в Україні офіційно зареєстровано 1099824 хворих на цукровий діабет (2,4% від всього населення), із них інсулінозалежним - 172391 особи, в тому числі 7180 дітей віком до 18 років. Багато дітей хворих на ЦД відстають у фізичному і статевому розвитку від здорових дітей [Большова, Попова, 2000]. Не дивлячись на велику кількість робіт, присвячених цукровому діабету 1 типу, лиш деякі із них стосуються частоти і причин виникнення порушень фізичного і статевого розвитку [Большова, Попова, 2000]. Оскільки соматотропний гормон гіпофізу є одним із ведучих факторів росту і фізичного розвитку дитини, вивчення особливостей його секреції і морфологічної перебудови соматотропів при експериментальному цукровому діабеті дозволило б розкрити основні патогенетичні механізми порушень його секреції у дітей з ЦД.

Тому метою нашого дослідження стало вивчення особливостей морфофункціональної перебудови соматотропів на ранніх стадіях розвитку стрептозотоциндукованого цукрового діабету у тварин дорепродуктивного віку.

### **Матеріали та методи**

Матеріалом дослідження служили шматочки гіпофізу 24 щурів-самців лінії Вістар віком 1 і 3 місяці, які розподілялися на 2 групи: 1 - контрольна (12 тварин), 2 - експериментальна (12 тварин), у яких шляхом внутрішньоочеревинного введення стрептозотоцину моделювали цукровий діабет [Левицький та ін., 2009]. Через 1 і 4 тижні після введення стрептозотоцину забирали гіпофіз для дослідження. Тварин в період дослідження утримували на стандартному раціоні в умовах вільного доступу до води та їжі згідно "Правил гуманного поводження з експериментальними тваринами" і "Загальних етичних принципів експериментів на тваринах".

Для гістологічного дослідження шматочки гіпофізу фіксували в розчині Буена, виготовляли парафінові блоки, зрізи фарбували альдегід-фуксином за Гоморі і дофарбовували азаном за Гейденгайном. Для електронно-мікроскопічного дослідження шматочки матеріала фіксували у 2% розчині чотириокису осмію, проводили та контрастували за загально прийнятим методом. Вивчення матеріалу проводили на електронному мікроскопі ПЕМ-125 К, при прискорюючій напрузі 75 кВ, з наступним фотографуванням при збільшеннях від 1200 до 12000 разів. Напівтонкі зрізи, товщиною 1 мкм, фарбували 1% розчином метиленової синьки. Гістологічні препарати і напівтонкі зрізи вивчали під світловим мікроскопом МС 300 (ТХР) та фотографували за допомогою Digital camera for microscope DCM 900.

Морфометрію проводили на вказаному фотоматеріалі за допомогою програми "Bio Vision 4" в автоматич-

**Таблиця 1.** Морфометричні показники площі соматотропів та їх ядер у контрольній групі щурів та при стрептозотоциновому діабеті, мкм<sup>2</sup> / M±m.

Група тварин Терміни спостереження	1-місячні тварини				3-місячні тварини			
	контроль		цукровий діабет		контроль		цукровий діабет	
	Площа ядра	Площа клітини	Площа ядра	Площа клітини	Площа ядра	Площа клітини	Площа ядра	Площа клітини
1 тиждень	12,72±0,66	31,29±0,6	15,26±0,79*	34,52±0,86*	13,34±0,53	38,54±1,01	16,35±0,81**	41,06±0,77*
4 тижні	12,46±0,81	32,79±0,93	12,53±0,63	38,1±0,98*	14,64±0,47	39,09±0,85	15,06±0,43	43,06±1,1*

**Примітка:** вірогідність різниці показників між контрольними та експериментальними групами \* -  $p < 0,05$ , \*\*  $p < 0,01$ .

ному, або ручному режимі із урахуванням збільшень. Структурні зміни на певному етапі дослідження, ми аналізували в 50 полях зору і визначали кількість аденоцитів і ацидофілів на 0,5 мм<sup>2</sup> площі аденогіпофіза, площу ацидофілів та їх ядер. Біохімічні показники соматотропного гормону визначали у сироватці крові в лабораторії "Діабеб". Рівень глюкози визначали з краплі крові хвостової вени за допомогою тест-смужок на глюкометрі фірми "Ассі Сес" (Німеччина).

Використовували наступні методи статистичного аналізу [Стентон Гланц, 1998]: 1) перевірка нормальності розподілу кількісних ознак проводилась з використанням Колмогорова-Смірнова з поправкою Ліллієфорса і критерію Шапіро-Уїлка, а також за допомогою гістограми з лінією очікування нормальної функції розподілу. Критичне значення рівня статистичної значущості приймалося рівним  $p < 0,05$ .

Комп'ютерне опрацювання даних проводили за допомогою статистичного пакету Stat.Soft.Inc; Tulsa, OK, USA; Statistica 6. Використовували параметричні (критерій Стюдента) та непараметричні методи дослідження (критерій Манна-Уїтні). Для аналізу якісних ознак (частка, відсоток) застосовували аналіз таблиць спряженості: Хі-квадрат ( $\chi^2$ ).

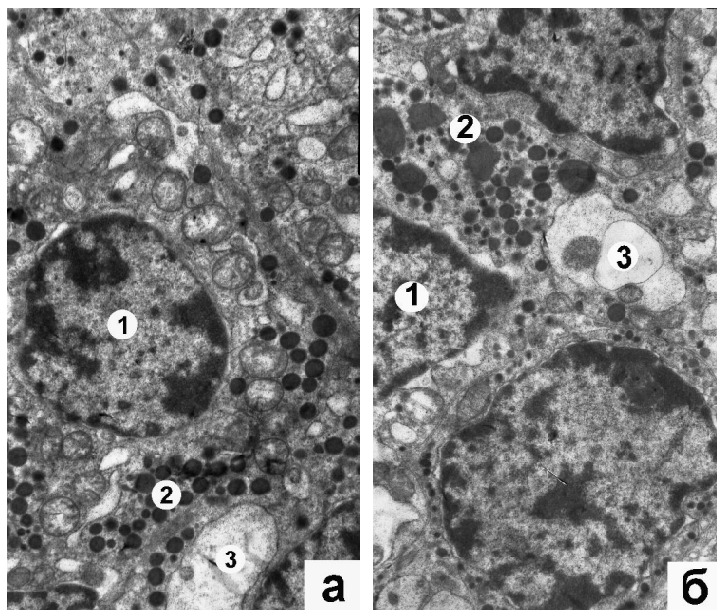
### Результати. Обговорення

Через 7 днів після моделювання стрептозотоцинового цукрового діабету рівень глюкози у плазмі крові 1-місячних щурів становить 10,75±0,42 ммоль/л ( $p < 0,01$ ) (контроль 3,98±0,04 ммоль/л), у 3-місячних тварин - 11,81±1,1 ммоль/л ( $p < 0,01$ ) (контроль 3,82±0,42 ммоль/л). При дослідженні аденогіпофіза відмічається збільшення кількості ацидофілів в 1-місячних до 72,3±6,1 (39,13±2,2%) ( $\chi^2=0,01$ ) (контроль 59,8±1,1) у 3-місячних до 61,3±1,3 (42,33±4,2) ( $\chi^2=0,07$ ) (контроль 42,5±3,77), при цьому загальна кількість клітин статистично значуще не відрізняється від контрольних показників і становить в 1-місячних щурів 184,1±3,86 (контроль 183,8±2,98), у 3-місячних тварин 144,3±7,76 (контроль 144,8±8,44). В 1-місячних тварин на фоні зростання частки ацидофільних клітин до всіх аденоцитів гіпофіза спостерігається статистично значуще збільшення площі цих клітин, натомість площа ядер достовірно не відрізнялась від контрольних показників (табл. 1). У 3-місячних щурів у цей термін відмічалось статистично значуще збільшення площі клітин і ядер ацидофілів (табл. 1).

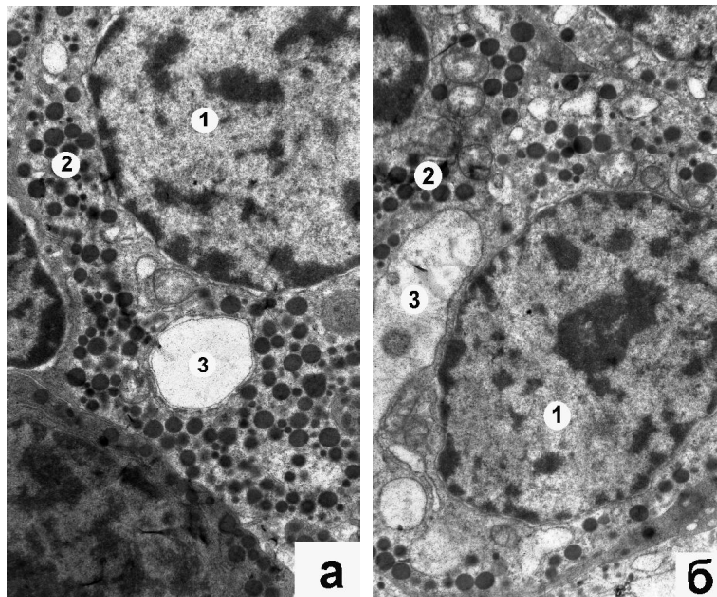
На ультраструктурному рівні у соматотропах тварин різного віку відмічаються структурні ознаки підвищення їх функції (рис. 1а, 2а). Ядра соматотропів розташовуються дещо ексцентрично, мають округлу форму з маргінально розташованими гранулами хроматину та круглим темним ядрцем. Перинуклеарний простір розширений. Біля ядра розміщується комплекс Гольджі (КГ), представлений 2-3 диктіосомами і мішечками. Гранулярна ендоплазматична сітка (ГЕС) представлена розширеними паралельно розміщеними цистернами, на поверхні яких прикріплюється мала кількість рибосом. Мітохондрії мають овальну або паличкоподібну форму, просвітлений матрикс і поперечно орієнтовані кристи. По вільній цитоплазмі клітини відмічаються секреторні гранули (СГ), більшість із яких мають діаметр 312,28±15,34 нм і матрикс високої електронної щільності (зрілі гранули), менша частина з діаметром 254,37±12,47 нм і матриксом помірної електронної щільності (незрілі гранули). Кількість гранул в сусідніх клітинах є різною, зустрічаються дегранульовані клітини, в яких добре розвинені КГ і ГЕС. На фоні такої морфологічної перебудови соматотропів відмічається статистично незначуще зростання в крові соматотропного гормону у 1-місячних тварин до 1,53±0,06 нг/мл ( $p=0,27$ ) (контроль 1,47±0,03 нг/мл), у 3-місячних тварин рівень цього гормону складає 1,25±0,38 нг/мл ( $p=0,51$ ) (контроль 1,43±0,07 нг/мл). Деякі автори [Большова, Попова, 2000] вказують на підвищення базального і стимульованого рівня соматотропного гормону у дітей з інсулін-залежним цукровим діабетом у стадії субкомпенсації, і пояснюють це явище частими епізодами гіпо-і гіперглікемії у цій групі хворих, що призводить до зворотнього впливу на соматотропну функцію гіпофіза.

Через 4 тижні після моделювання стрептозотоциніндукованого цукрового діабету рівень глюкози у плазмі крові 1-місячних щурів сягає 17,01±0,52 ммоль/л ( $p < 0,001$ ) (контроль 3,98±0,04 ммоль/л), у 3-місячних тварин - 16,31±1,08 ммоль/л ( $p < 0,01$ ) (контроль 3,82±0,42 ммоль/л). У аденогіпофізі тварин різного віку відмічається зниження кількості ацидофілів в 1-місячних до 41,1±4,36 (24,18±3,4%) ( $\chi^2=0,45$ ) (контроль 54,4±2,87) у 3-місячних до 37,8±4,16 (27,19±2,2%) ( $\chi^2=0,01$ ) (контроль 41,8±2,39), при цьому загальна кількість клітин статистично значуще не відрізняється від контрольних показників і становить в 1-місячних щурів 170,7±3,14 (контроль 172,4±8,88), у 3-місячних тварин 139,2±7,54 (кон-





**Рис. 1.** Ультраструктурні зміни соматотропів гіпофіза 1-місячних щурів через 1 (а) і 4 (б) тижні від початку моделювання стрептозоточинового діабету. 1 - ядро соматотропа, 2 - секреторні гранули, 3 - вакуолі. Електронно-мікроскопічні фотографії. а - x8000, б - x8000.



**Рис. 2.** Ультраструктурні зміни соматотропів гіпофіза 3-місячних тварин через 1 (а) і 4 (б) тижні від початку моделювання стрептозоточинового діабету. 1 - ядро соматотропа, 2 - секреторні гранули, 3 - вакуолі. Електронно-мікроскопічні фотографії. а - x8000, б - x8000.

троль  $140,2 \pm 8,21$ ). У цей термін у тварин різних вікових груп спостерігається статистично значуще збільшення площі ацидофілів, тоді як площа їх ядер достовірно не відрізняється від контрольних показників (табл. 1).

На ультраструктурному рівні каріолема ядер соматотропів тварин різного віку утворює незначні інвагінації (рис. 1б, 2б), каріоплазма просвітлена, грудки хроматину локалізуються біля внутрішньої поверхні каріолеми. Біля

ядра розміщуються розширені структурні елементи КГ. ГЕС має розширені паралельно розміщені цистерни, на поверхні яких прикріплюється мала кількість рибосом. Різної форми і розмірів мітохондрії мають, просвітлений матрикс і частково зруйновані кристи. По всій цитоплазмі клітини відмічаються різних розмірів і форми вакуолі та поліморфні секреторні гранули, більшість із яких мають матрикс високої електронної щільності, менша частина - помірної електронної щільності, спостерігається злиття СГ та утворення гігантських СГ. Поряд із функціонально активними соматотропами, зустрічаються і деструктивно змінені. У таких клітинах цитоплазма просвітлюється, спостерігається каріопікноз і каріолізис, руйнування мітохондріальних крист з утворенням вакуолей, набряк та руйнування структурних компонентів КГ. СГ у цих клітинах поодинокі з матриксом помірної електроннооптичної щільності та діаметром  $253,32 \pm 12,3$  нм, що є свідченням їх незрілості. Така ультраструктурна перебудова соматотропів є свідченням порушень білкового синтезу соматотропного гормону та зменшення його виведення із клітини, на що вказують і інші автори [Busiguina et al., 2000; Granado et al., 2011]. У цей термін спостереження на тлі таких гісто- та ультраструктурних змін соматотропів відмічається статистично значуще зниження в крові соматотропного гормону в 1-місячних тварин до  $0,7 \pm 0,06$  нг/мл ( $p < 0,05$ ) (контроль  $1,47 \pm 0,03$  нг/мл), у 3-місячних тварин до  $0,67 \pm 0,03$  нг/мл ( $p < 0,05$ ) (контроль  $1,43 \pm 0,07$  нг/мл). Ми, як і деякі автори [Busiguina et al., 2000], притримуємось думки, що порушення виведення соматотропного гормону із клітини пов'язане із змінами в секреторному процесі, а саме, із незрілістю СГ, яке відбувається на фоні зниження рівня інсуліну. З іншої сторони дефіцит останнього може порушувати окисно-відновні процеси у різних ендокринних клітинах [Busiguina et al., 2000], і цим самим призводити до порушень синтезу і виведення гормонів із клітини. Деякі автори [Arroba et al., 2007] зниження рівня соматотропного гормону при ЦД пов'язують із апоптозом в цих клітинах. Окремі дослідники [Granado et al., 2011] вказують на значне зниження соматоліберину в дугоподібному і вентромедіальному ядрах гіпоталамуса, що є причиною зниження соматотропного гормону в крові. У дітей з ЦД у стадії декомпенсації і при тривалості захворювання від 5 до 10 років також відмічається повне пригнічення соматотропної функції гіпофізу, що призводить до затримки росту і статевого дозрівання [Большова, Попова, 2000].

### Висновки та перспективи подальших розробок

Через тиждень після моделювання стрептоцоточиндукованого цукрового діабету відмічається збільшення частки ацидофілів, площі їх ядер та клітин. На ультра-

структурному рівні в соматотропах відмічаються ознаки активації вироблення та транспортування секрету у відповідь на гіперглікемію, що призводить до зростання соматотропного гормону в крові.

Із збільшенням терміну експерименту відмічаються позитивні зміни соматотропів, що призводить до пригнічення секреторного процесу у них, і як наслідок, зниження соматотропного гормону в крові.

Перспективними є подальші дослідження морфофункціональних змін з боку аденоцитів гіпофіза у більш віддалені терміни експериментального цукрового діабету, які дозволять розширити існуючі уявлення про патогенетичні механізми порушень ендокринної функції гіпофіза та стануть основою для розробки і патогенетичного обґрунтування заходів, направлених на корекцію та попередження розвитку діабетичних ендокринопатій.

### Список літератури

- А.с. на раціоналізаторську пропозицію. Спосіб моделювання цукрового діабету в експерименті /В.А.Левицький, О.Я.Жураківська, В.А.Міськів.- №1/ 2585; подано 15.01.09; визн. рац. 12.02.09.
- Большова Е.В. Соматотропная функция гипофиза у детей и подростков при сахарном диабете в зависимости от клинического течения заболевания / Е.В.Большова, В.В.Попова //Укр. мед. часопис.- 2000.- №2.- С. 128-132.
- Стентон Гланц. Медико-биологическая статистика /Стентон Гланц ; пер. с англ.- М. : Практика, 1998.- 459с.
- Anatomically specific changes in the expression of somatostatin, growth hormone-releasing hormone and growth hormone receptor mRNA in diabetic rats /S.Busiguina, J.Argente, LM.GarcГ-a-Segura [et al.] //J. Neuroendocrinol.- 2000.- №12(1).- P.29-39.
- Increased apoptosis of lactotrophs in streptozotocin-induced diabetic rats is followed by increased proliferation / A.I.Arroba, A.M.Lechuga-Sancho, L.M.Frago [et al.] //J. of Endocrinology.- 2007.- №191.- P.55-63.
- Insulin and growth hormone-releasing peptide-6 (GHRP-6) have differential beneficial effects on cell turnover in the pituitary, hypothalamus and cerebellum of streptozotocin (STZ)-induced diabetic rats /M.Granado, C.GarcГ-a-Ceres, M.Tuda [et al.] //Mol. Cell Endocrinol.- 2011.- №337(1-2).- P.101-113.

**Жураковская О.Я.**

### ОСОБЕННОСТИ СТРУКТУРНОЙ ПЕРЕСТРОЙКИ СОМАТОТРОПОВ ГИПОФИЗА НА РАННИХ СТАДИЯХ РАЗВИТИЯ ЭКСПЕРИМЕНТАЛЬНОГО САХАРНОГО ДИАБЕТА У НЕПОЛОВОЗРЕЛЫХ ЖИВОТНЫХ

**Резюме.** Работа выполнена на 24 крысах линии Вистар 1- и 3-месячного возраста, 12 из которых служили контролем, а у 12 вызвали экспериментальный сахарный диабет внутрибрюшинным введением стрептозотоцина. Через неделю после моделирования стрептозототининдуцированного сахарного диабета отмечается увеличение количества ацидофилов, площади их ядер и клеток. На ультраструктурном уровне в соматотропах наблюдаются признаки активации выработки и транспортировки секрета в ответ на гипергликемию, что приводит к повышению соматотропного гормона в крови. С увеличением срока эксперимента гипергликемия приводит к вакуольной дистрофии и деструктивным изменениям в соматотропах, что вызывает нарушение и угнетение секреторного процесса в этих клетках, и как следствие, снижение уровня соматотропного гормона в крови.

**Ключевые слова:** сахарный диабет, гипофиз, соматотропы.

**Zhurakivska O.Ya.**

### FEATURES OF ULTRASTRUCTURAL ORGANIZATION OF CORTICOTROPHINS IN EXPERIMENTAL DIABETES MELLITUS IN THE POSTNATAL PERIOD OF ONTOGENESIS

**Summary.** The changes in corticotrophs in the rats of 1-, 3-month old, 12 in the early stages of streptozotocin diabetes are characterized by increasing their functional activity and apparent increase in size and number of tubules and cisterns of granular endoplasmic reticulum, structural elements of the Golgi complex, increase in fractional capacity of haloed secretory granules. With the increasing period of the experiment in corticotrophs the changes that are characteristic of phase depletion takes place (kariopcnosis, kariolysis, reducing the number and length of tubules and vesicles of Golgi complex, lower volume of fraction of secretory granules).

**Key words:** adenohypophysis, corticotrophs, streptozotocin diabetes.

Стаття надійшла до редакції 15.11.2011 р.

© Хорош В.Я., Мисак А.І.

УДК: 616.65-002/-007.61-08]-092.9

**Хорош В.Я., Мисак А.І.\***

Тернопільська університетська лікарня (вул.Клінічна, 1, м.Тернопіль, 46000, Україна); \*Тернопільський медичний університет (майдан Волі, 1, м.Тернопіль, 46001, Україна)

## ЛІКУВАЛЬНА ЕФЕКТИВНІСТЬ АПАРАТУ "ПРОСТАМ" ПРИ ХРОНІЧНОМУ ПРОСТАТИТІ З ДОБРОЯКІСНОЮ ГІПЕРПЛАЗІЄЮ ПЕРЕДМІХУРОВОЇ ЗАЛОЗИ В ЕКСПЕРИМЕНТІ

**Резюме.** Наведені позитивні результати комплексної експериментальної терапії у щурів із ХП і ДГПЗ на основі поєднання препарату "Простатилін-цинк" із багатofакторною дією апарату "Простам" (Україна), доведені даними патоморфологічних і біофізичних досліджень тканини передміхурової залози і клітин периферійної крові. Показана доцільність застосування апарату в урологічній практиці як багатofакторного фізіотерапевтичного засобу, здатного забезпечити мобілізацію саногенетично значимих механізмів відновлення структури і функції передміхурової залози на локальному і системному рівнях.

структурному рівні в соматотропах відмічаються ознаки активації вироблення та транспортування секрету у відповідь на гіперглікемію, що призводить до зростання соматотропного гормону в крові.

Із збільшенням терміну експерименту відмічаються позитивні зміни соматотропів, що призводить до пригнічення секреторного процесу у них, і як наслідок, зниження соматотропного гормону в крові.

Перспективними є подальші дослідження морфофункціональних змін з боку аденоцитів гіпофіза у більш віддалені терміни експериментального цукрового діабету, які дозволять розширити існуючі уявлення про патогенетичні механізми порушень ендокринної функції гіпофіза та стануть основою для розробки і патогенетичного обґрунтування заходів, направлених на корекцію та попередження розвитку діабетичних ендокринопатій.

### Список літератури

- А.с. на раціоналізаторську пропозицію. Спосіб моделювання цукрового діабету в експерименті /В.А.Левицький, О.Я.Жураківська, В.А.Міськів.- №1/ 2585; подано 15.01.09; визн. рац. 12.02.09.
- Большова Е.В. Соматотропная функция гипофиза у детей и подростков при сахарном диабете в зависимости от клинического течения заболевания / Е.В.Большова, В.В.Попова //Укр. мед. часопис.- 2000.- №2.- С. 128-132.
- Стентон Гланц. Медико-биологическая статистика /Стентон Гланц ; пер. с англ.- М. : Практика, 1998.- 459с.
- Anatomically specific changes in the expression of somatostatin, growth hormone-releasing hormone and growth hormone receptor mRNA in diabetic rats /S.Busiguina, J.Argente, LM.GarcГ-a-Segura [et al.] //J. Neuroendocrinol.- 2000.- №12(1).- P.29-39.
- Increased apoptosis of lactotrophs in streptozotocin-induced diabetic rats is followed by increased proliferation / A.I.Arroba, A.M.Lechuga-Sancho, L.M.Frago [et al.] //J. of Endocrinology.- 2007.- №191.- P.55-63.
- Insulin and growth hormone-releasing peptide-6 (GHRP-6) have differential beneficial effects on cell turnover in the pituitary, hypothalamus and cerebellum of streptozotocin (STZ)-induced diabetic rats /M.Granado, C.GarcГ-a-Ceres, M.Tuda [et al.] //Mol. Cell Endocrinol.- 2011.- №337(1-2).- P.101-113.

**Жураковская О.Я.**

#### ОСОБЕННОСТИ СТРУКТУРНОЙ ПЕРЕСТРОЙКИ СОМАТОТРОПОВ ГИПОФИЗА НА РАННИХ СТАДИЯХ РАЗВИТИЯ ЭКСПЕРИМЕНТАЛЬНОГО САХАРНОГО ДИАБЕТА У НЕПОЛОВОЗРЕЛЫХ ЖИВОТНЫХ

**Резюме.** Работа выполнена на 24 крысах линии Вистар 1- и 3-месячного возраста, 12 из которых служили контролем, а у 12 вызвали экспериментальный сахарный диабет внутрибрюшинным введением стрептозотоцина. Через неделю после моделирования стрептозототининдуцированного сахарного диабета отмечается увеличение количества ацидофилов, площади их ядер и клеток. На ультраструктурном уровне в соматотропах наблюдаются признаки активации выработки и транспортировки секрета в ответ на гипергликемию, что приводит к повышению соматотропного гормона в крови. С увеличением срока эксперимента гипергликемия приводит к вакуольной дистрофии и деструктивным изменениям в соматотропах, что вызывает нарушение и угнетение секреторного процесса в этих клетках, и как следствие, снижение уровня соматотропного гормона в крови.

**Ключевые слова:** сахарный диабет, гипофиз, соматотропы.

**Zhurakivska O.Ya.**

#### FEATURES OF ULTRASTRUCTURAL ORGANIZATION OF CORTICOTROPHINS IN EXPERIMENTAL DIABETES MELLITUS IN THE POSTNATAL PERIOD OF ONTOGENESIS

**Summary.** The changes in corticotrophs in the rats of 1-, 3-month old, 12 in the early stages of streptozotocin diabetes are characterized by increasing their functional activity and apparent increase in size and number of tubules and cisterns of granular endoplasmic reticulum, structural elements of the Golgi complex, increase in fractional capacity of haloed secretory granules. With the increasing period of the experiment in corticotrophs the changes that are characteristic of phase depletion takes place (kariopcnosis, kariolysis, reducing the number and length of tubules and vesicles of Golgi complex, lower volume of fraction of secretory granules).

**Key words:** adenohypophysis, corticotrophs, streptozotocin diabetes.

Стаття надійшла до редакції 15.11.2011 р.

© Хорош В.Я., Мисак А.І.

УДК: 616.65-002/-007.61-08]-092.9

**Хорош В.Я., Мисак А.І.\***

Тернопільська університетська лікарня (вул.Клінічна, 1, м.Тернопіль, 46000, Україна); \*Тернопільський медичний університет (майдан Волі, 1, м.Тернопіль, 46001, Україна)

### ЛІКУВАЛЬНА ЕФЕКТИВНІСТЬ АПАРАТУ "ПРОСТАМ" ПРИ ХРОНІЧНОМУ ПРОСТАТИТІ З ДОБРОЯКІСНОЮ ГІПЕРПЛАЗІЄЮ ПЕРЕДМІХУРОВОЇ ЗАЛОЗИ В ЕКСПЕРИМЕНТІ

**Резюме.** Наведені позитивні результати комплексної експериментальної терапії у щурів із ХП і ДГПЗ на основі поєднання препарату "Простатилін-цинк" із багатofакторною дією апарату "Простам" (Україна), доведені даними патоморфологічних і біофізичних досліджень тканини передміхурової залози і клітин периферійної крові. Показана доцільність застосування апарату в урологічній практиці як багатofакторного фізіотерапевтичного засобу, здатного забезпечити мобілізацію саногенетично значимих механізмів відновлення структури і функції передміхурової залози на локальному і системному рівнях.

**Ключові слова:** *хронічний простатит, доброякісна гіперплазія передміхурової залози, простатиле́н-цинк, фізіотерапія, поляризована флуоресценція соку простати.*

### Вступ

Пошук ефективних засобів і способів лікування хворих на хронічні простатити (ХП) з доброякісною гіперплазією передміхурової залози (ДГПЗ) залишається актуальною проблемою [Бойко, 1993, 2010; Трифонова 2005]. Особливого значення при цьому набувають питання розроблення і впровадження інформативних методів об'єктивного контролю ефективності лікування при вказаній патології. З очевидністю при цьому постає перевага експериментальних підходів до вирішення проблеми як таких, що передбачають здійснення лікувальних заходів на принципових засадах спрямованого впливу на визначені у процесі експериментального відтворення ланки патогенетичного процесу. Показана нами раніше участь токсичного чинника у формуванні ХП і ДГПЗ в експерименті і підтверджена патогномічними змінами поляризованої флуоресценції кристалів соку залози та корелятивним зв'язком із характерними патоморфологічними проявами в передміхуровій залозі [Патенти 62894, 63156; Ковальчук та ін., 2011; Хорощ, Мисак, 2011] на перший план висуває завдання корекції вказаних змін за допомогою чинників, здатних направлено впливати на провідні патогенетичні ланки патологічного процесу. Перш за все йдеться про підвищення цитомембранної резистентності як на рівні ураженого органу, так і всього організму, мобілізацію систем імунного і антиоксидантного захисту. До перспективних лікувальних технологій, за даними досліджень останніх років, серед інших слід віднести поєднання медикаментозних засобів із чинниками фізичного впливу, наприклад, індукованих апаратом вітчизняного виробництва "Простам", спроможних ініціювати комплекс саногенетичних змін у залозі і відповідних функціональних системах організму.

*Мета роботи:* встановити системну ефективність лікувального впливу препарату Простатиле́н-цинк, потенційованого фізіотерапевтичною дією на передміхурову залозу і навколишні тканини низькочастотного імпульсного постійного магнітного поля з низькоамплітудною вібрацією і малоінтенсивним підігрівом.

### Матеріали та методи

Патологічний процес у вигляді ХП і ДГПЗ моделювали на самцях білих щурів. Останніх кастрували з одночасним підшкірним введенням упродовж 21 доби ампульного тестостерону в дозі 1мг/кг із додатковим підшкірним введенням стандартизованого токсичного водного екстракту термічно денатурованої кріоліофілізованої шкіри свині. Подрібнену ксеношкіру попередньо витримували при 350°C впродовж 90 хв. Токсичну субстанцію отримували екстрагуванням у воді амінів, утворених в результаті декарбоксілювання  $\alpha$ -амінокислот і руйнування внаслідок високотермічної обробки всіх пептидних зв'язків білкових макромолекул тощо з на-

ступною стандартизацією за вмістом амінів до рівня 10 г/л. Кастрованому самцю впродовж 21 доби підшкірно один раз на день вводили тестостерон у дозі 0,1 мг/кг. Двічі з інтервалом у 3 дні підшкірно вводили отриманий стандартизований токсичний екстракт (ТЕ) у дозі 1 мл/кг.

Починаючи з 21 доби усім тваринам дослідної групи (30) проводили курс експериментальної терапії: використовували Ксеро́дерм із розрахунку 0,5 гр на 1 кг маси щура на крохмалі (per os), та Простатиле́н-цинк (1/5 супозиторія) на протязі 14 днів per rectum. Одночасно впродовж вказаного періоду проводили сеанси апаратом "Простам", для чого робочий елемент у вигляді покритого пластмасою електромагніту фіксували до черева тварини в місці проекції простати. Лікувальні сеанси здійснювали при частоті коливань напруженості поля в динамічному режимі 18-90 Гц з експозицією 10 хв. Ефективність комплексного лікування в експерименті оцінювали за характером морфологічних змін у тканині передміхурової залози, рівнем лейкоцитолізу і особливостями поляризованої флуоресценції кристалів простатичного соку.

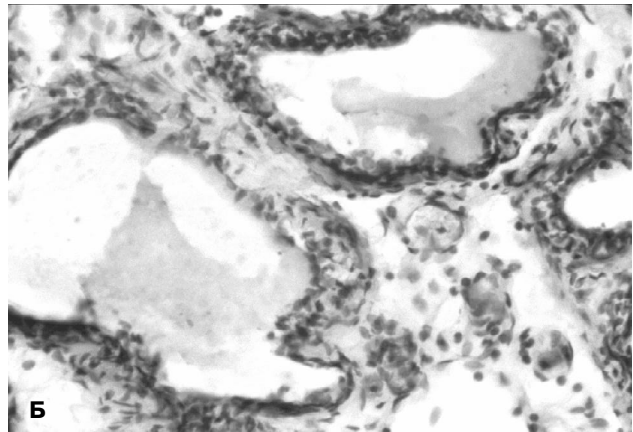
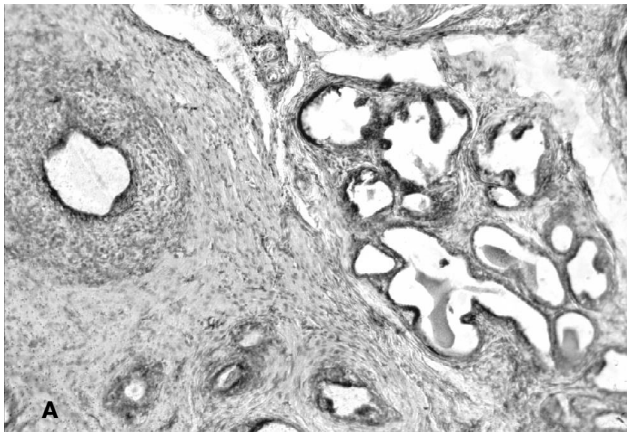
### Результати. Обговорення

В усіх випадках в результаті комплексного впливу вказаних чинників мав місце позитивний лікувальний ефект. Він проявлявся помітною нормалізацією структурних компонентів передміхурової залози. Так, у тварин контрольної групи (30) виявляли типові для хронічного запалення зміни в структурі передміхурової залози з проявами запалення і доброякісної гіпертрофії. Зокрема, у великих протоках спостерігали накопичення комплексів клітин у зоні перехідного епітелію в стані гіпертрофії або некробіотичні зміни як прояв перидуктальної та периацінозної лейкоцитарної інфільтрації стромальної міжчасточкової тканини залози. Дифузно розсіяні та розташовані у вигляді скупчень лейкоцити відмічені також у пухкій сполучній та між пучками гладком'язової тканини. Аналогічні патоморфологічні зсуви мали місце в компонентах залозистої частини органу.

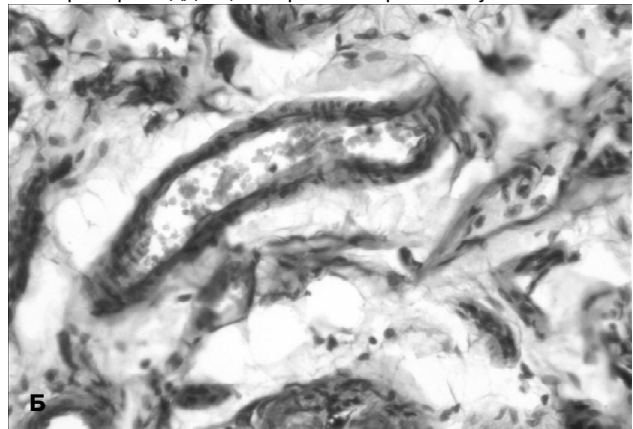
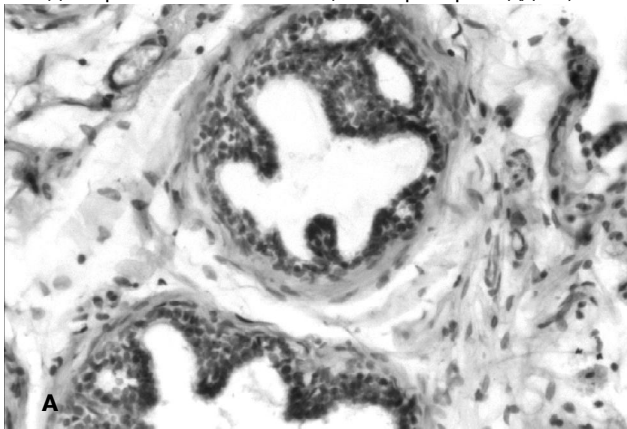
В результаті комплексного впливу лікувальних чинників на 7 добу гістологічно встановлено істотне покращання гістологічної картини передміхурової залози. Так, внутрішньочасточкові та міжчасточкові вивідні протоки характеризувалися помірими просвітами, стінка яких була вистлана чітким епітеліальним шаром (рис. 1А).

Під впливом дії лікувальних чинників на фоні часткового набряку сполучної тканини строми залишалася помітною незначна лейкоцитарна інфільтрація. Більшість кінцевих секреторних відділів характеризувалися помірними розмірами з чітко окресленими glanduloцитами ацинусів, незначним накопиченням секрету у вивідних протоках ацинусів і їх просвітах (рис. 1Б).

На 14 добу лікувального впливу зміни з боку структу-



**Рис. 1.** Гістологічна картина простати білого щура на 7 добу експериментальної терапії. Гематоксилін-еозин. х 100. А - вивідна протока. Невеликі кінцеві секреторні відділи; Б - кінцеві секреторні відділи, помірний набряк сполучної тканини.



**Рис. 2.** Гістологічна картина простати білого щура на 7 добу експериментальної терапії. Гематоксилін-еозин. х200. А - добре структуровані кінцеві секреторні відділи; Б - артеріола з помірним просвітом. Волокнисті структури та аморфна речовина сполучної тканини.

ри передміхурової залози були мало помітними. Так, розміри ацинусів невеликі, розгалужені, кінцеві секреторні відділи характеризувалися наявними округлою форми glandулоцитами з чіткими базофільними ядрами. Навколо кінцевих відділів чітко визначаються концентрично розташовані неширокі м'язові волокна (рис. 2А).

Вивідні протоки мають помірні просвіти, їх стінка вистелена чітким епітеліальним шаром, стромальна сполучна тканина без ознак набряку з незначною лейкоцитарною інфільтрацією.

Після 10 сеансів лікування у простаті тварин відмічено нормалізацію судинного русла. Артерії та артеріоли мають чіткі структури оболонок, добре виражені м'язові клітини у середній, помірну адвентицію (рис. 2Б). Вени і венули з тонкою стінкою, неширокі просвіти заповнені форменими елементами крові.

На досягнення високого ефекту від комплексного лікування лабораторних тварин вказують також дані про істотне зниження рівня цитотоксичного ураження лейкоцитів периферійної крові (рис. 3), а також результати біофізичного дослідження кристалів соку простати, а саме їх поляризованої флуоресценції (рис. 4).

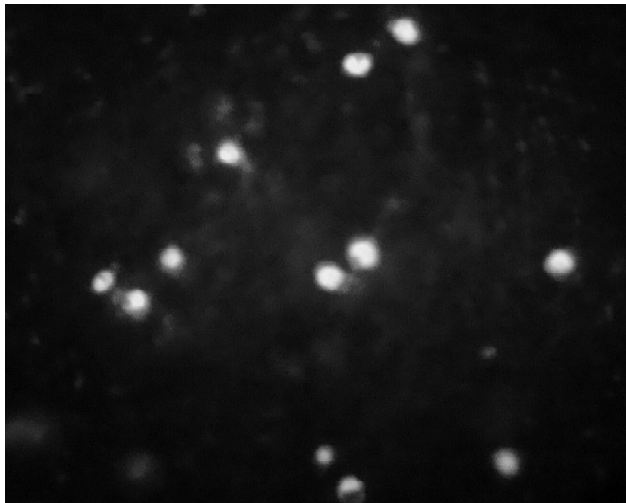
Звертає увагу характерний для норми високий вміст

у секреті залози лецитинових зерен у вигляді дрібних оптично активних утворів. Характерних для явищ застою або пухлинного переродження амліодних зерен і тілець Труссо-Лалемана не виявлено.

### Висновки та перспективи подальших розробок

1. Проведена комплексна експериментальна терапія у щурів з ХП і ДГПЗ на основі поєднання препарату "Простатилін-цинку" із багатофакторною дією фізіотерапевтичного апарату вітчизняного виробництва "Простам" забезпечила досягнення вираженого лікувального ефекту. Об'єктивний характер останнього ґрунтується на результатах патоморфологічних і біофізичних дослідженнях тканини передміхурової залози і клітин периферійної крові. Це підтверджується зменшенням рівня судинних розладів, пошкодження секреторних відділів і вивідних проток і нормалізацією стромальних компонентів.

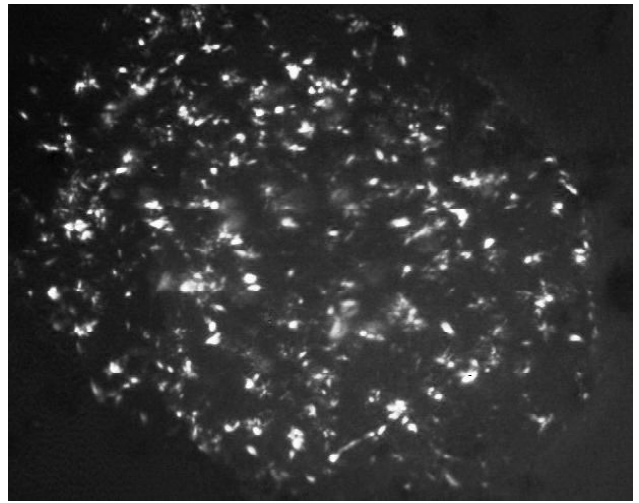
2. Висока лікувальна ефективність апарату "Простам" у комплексі з відомим медикаментозним засобом "Простатилін-цинк" при ХП і ДГПЗ засвідчує доцільність застосування його в широкій урологічній практиці як багатофакторного засобу фізіотерапевтичного впливу,



**Рис. 3.** Вторинна люмінесценція лейкоцитів периферійної крові щура із ХП і ДГПЗ по завершенню комплексної терапії. ЛЮОММ 8 ЗМ. Акридин оранжевий 1:10000; x200.

здатного забезпечити мобілізацію саногенетично значимих механізмів відновлення структури і функції передміхурової залози на локальному і системному рівнях.

У перспективі може бути доцільним провести по-



**Рис. 4.** Поляризована флуоресценція соку простати у щура із ХП і ДГПЗ по завершенню комплексної терапії. МС-200. x80.

рівняння системної ефективності лікувального впливу препарату "Простатилен-цинк" та фізіотерапевтичного апарату вітчизняного виробництва "Простам" з іншими засобами аналогічного механізму дії.

#### Список літератури

- Бойко Н.И. Сравнительная оценка эффективности суппозиторий "Простатилен-цинк" с другими известными аналогами при лечении больных хроническим простатитом и экскреторно-токсическим бесплодием / Н.И.Бойко, К.В.Процаков // Урология. - 2010. - №3. - С.92-97.
- Бойко Н.И. Иммунотропные эффекты простатилена у больных хроническим простатитом / Н.И.Бойко // Тез. докл.: Междун. симп. по алергологии и иммунологии. - 1993. - С.87-88.
- Ковальчук О.Л. Відтворення цитотоксичного ураження передміхурової залози в експерименті / О.Л.Ковальчук, В.Я.Хорош, А.І.Мисак // Вісник наук. досліджень. - 2011. - №4. - С.31-34.
- Патент 63156. Спосіб моделювання хронічного простатиту з доброякісною гіперплазією передміхурової залози / В.Я.Хорош - № u201103758 від 28.03.2011; опубл. 26.09.2011, бюл. № 18.
- Патент 62894. Спосіб моделювання цитотоксичної дії термічно ушкодженої біологічної тканини / В.Я.Хорош, С.Р.Підручна. - № u201100052 від 04.01.2011; опубл. 26.09.2011, бюл. №18.
- Трифонов Ю.П. Вільнорадикальні процеси в спермі чоловіків з хронічним простатитом до та після лікування / Ю.П.Трифонов // Вісник Сумського держ. унів. - 2005. - серія: Медицина. - №3 (75). - С.167-169.
- Хорош В.Я. Поляризована флуоресценція соку передміхурової залози як клініко-діагностичний тест в урологічній практиці / В.Я.Хорош, А.І.Мисак // Андрологія та сексуальна медицина. - 2011. - №1. - С.56.

**Хорош В.Я., Мисак А.І.**

#### ЛЕЧЕБНАЯ ЭФФЕКТИВНОСТЬ АППАРАТА "ПРОСТАМ" ПРИ ХРОНИЧЕСКОМ ПРОСТАТИТЕ С ДОБРОКАЧЕСТВЕННОЙ ГИПЕРПЛАЗИЕЙ ПРЕДСТАТЕЛЬНОЙ ЖЕЛЕЗЫ В ЭКСПЕРИМЕНТЕ

**Резюме.** Представлены положительные результаты комплексной экспериментальной терапии у крыс с ХП и ДГПЖ на основе сочетания препарата "Простатилен-цинк" с многофакторной действием аппарата "Простам" (Украина), доказанные данными патоморфологических и биофизических исследований ткани предстательной железы и клеток периферической крови. Показана целесообразность применения аппарата в урологической практике как многофакторного физиотерапевтического средства, способного обеспечить мобилизацию саногенетически значимых механизмов восстановления структуры и функции предстательной железы на локальном и системном уровнях.

**Ключевые слова:** хронический простатит, доброкачественная гиперплазия предстательной железы, простатилен-цинк, физиотерапия, поляризованная флуоресценция сока простаты.

**Khorosh V.Y., Mysak A.I.**

#### TREATMENT EFFICIENCY APPARATUS "PROSTAM" AT CHRONIC PROSTATITIS WITH BENIGN PROSTATIC HYPERPLASIA IN EXPERIMENT

**Summary.** These positive results of complex experimental therapy in rats with chronic prostatitis and benign prostatic hyperplasia through a combination drug "Prostatilen-zinc" with action by multi physiotherapy apparatus "Prostam" (Ukraine), brought to pathomorphological and biophysical studies of prostate tissue and peripheral blood cells. The expediency of the use of apparatus in urological practice as a means of multivariable physiotherapy able to provide importance mechanisms for mobilizing sanogenetic restore structure and function of the prostate on a local and systemic levels.

**Key words:** chronic prostatitis, benign prostatic hyperplasia, prostatilen-zinc, physiotherapy, polarized fluorescence juice prostate.

Стаття надійшла до редакції 12.12.2011 р.

© Дмитренко Р.Р.

УДК: 612.31:577.1]:612.2-019

**Дмитренко Р.Р.**

Буковинський державний медичний університет, кафедра фізіології імені Я.Д.Кіршенבלата (вул. Богомольця, 2, м.Чернівці, 58001, Україна)

## ІНТЕНСИВНІСТЬ ПЕРОКСИДНОГО ОКИСНЕННЯ ЛІПІДІВ І БІЛКІВ ТА АКТИВНІСТЬ АНТИОКСИДАНТНОЇ СИСТЕМИ ТКАНИН ЯСЕН СТАТЕВОНЕЗРІЛИХ ЩУРІВ ЗА УМОВ ГІПОБАРИЧНОЇ ГІПОКСІЇ

**Резюме.** У досліджах на статевонезрілих самцях білих щурів встановлено, що системна, переривчаста (2 години на добу), тривала (2 тижні) гіпобарична гіпоксія (еквівалентна 4000 м над рівнем моря) викликає в тканинах ясен незначне зниження інтенсивності пероксидного окиснення ліпідів і білків та суттєве зниження активності антиоксидантних ферментів. Антиоксидантно-прооксидантний індекс вказує на перевагу антиоксидантної активності в тканинах ясен, відповідно на посилення процесів резистентності цих тканин до гіпоксії.

**Ключові слова:** гіпобарична гіпоксія, тканини ясен, пероксидне окиснення ліпідів і білків, антиоксидантні ферменти.

### Вступ

Тканини ясен впродовж життя людини зазнають постійної травмуючої дії зовнішніх чинників: фізичних (механічні пошкодження під час чищення зубів, жування їжі), хімічних (складові компоненти їжі), температурних (їжа, напої, вдихуване повітря) і мікробного середовища рота. Тому фізіологічна резистентність ясен зазнає постійної напруги веде до ослаблення резистентності тканин порожнини рота і не забезпечує їх стійкості до дії патогенних чинників [Ковач, Воскресенский, 2007].

За даними Всеукраїнської програми "Дбаймо про здоров'я ясна", яка озвучена на прес-конференції у жовтні 2009 року, на хвороби ясен - пародонтит і гінгівіт страждає 85,1% населення України.

Існує неабияка кількість наукових праць про роль процесів пероксидації ліпідів і стану антиоксидантних систем у патогенезі, лікуванні та профілактиці різноманітних захворювань, у тому числі і стоматологічних, продукти ліпопероксидації розглядаються як маркери запалення [Левицький та ін., 2006; 2011].

Отже, прооксидантні та антиоксидантні процеси є показником стану тканин ясен у випадках патології. Разом із тим, ці процеси недостатньо вивчені за умов фізіологічної норми існування, зокрема віку, статі та дії природних факторів, наприклад, такого як гіпоксія. Гіпоксичний вплив "пробуджує" динамічні резерви організму людини і тварини, загальмовані монотонністю умов існування [Луцькіна, 2004; Xu et al., 1995]. Фізіологічна гіпоксія, що розвивається в організмі при інтенсивній фізичній роботі, є природним тренувальним фактором, як для функціональних систем, так і для організму в цілому. Помірна гіпоксична гіпоксія в умовах високогір'я виступає в ролі біологічного стимулятора структурних і функціональних адаптаційних реакцій організму [Березовський та ін., 2002]. Такий підхід до екзогенної гіпоксії, як тренувального адаптогенного чинника середовища, останнім часом набуває все більшої уваги як теоретичної, так і практичної медицини [Гавенаускас та ін., 2004; Подгаєцька та ін., 2006; Asha et al., 2005].

**Мета дослідження:** вивчення особливостей пероксидного окиснення ліпідів, білків та активності антиоксидантних ферментів, як показників функціонального стану тканин ясен, статевонезрілих самців щурів за звичайних умов утримання та дії системної гіпобаричної гіпоксії.

### Матеріали та методи

Експерименти проведені на 21 статевонезрілому самці білих лабораторних щурів з середньою масою тіла 0,065 кг. Гіпобаричну гіпоксію створювали у точній барокамері, шляхом розрідження повітря до величини, що відповідає висоті 4000 м над рівнем моря зі швидкістю "підйому" 0,4 км/хв [Ясінська, 2007]. За гіпоксичних умов тварин утримували протягом 14 діб по 2 годин щодня. Контрольними були інтактні щурі, які перебували за умов природного освітлення та звичайного атмосферного тиску. Наступного дня після закінчення гіпоксичного впливу всіх тварин декапітували під легким ефірним наркозом. Тканину ясен одразу після декапітації щурів забирали на холоді та наважки тканин ясен гомогенізували в 2,0 мл охолодженого боратного буферу та 1,2 мл Трис-буферу.

Гомогенат тканин ясен використовували в біохімічному аналізі показників інтенсивності пероксидного окиснення ліпідів (ПОЛ): первинних продуктів ліпопероксидації (дієнових кон'югатів) [Стальняк, Гаришвили, 1977; Гаврилов, Мишкорудная, 1983] і вторинних (малоновий діальдегід - МДА), активності антиоксидантних ферментів (супероксиддисмутази і каталази) [Чевари і др., 1985; Королюк і др., 1988] та продуктів окиснювальної модифікації білків (ПОБ), які визначали за реакцією з 2,4-динітрофенілгідразоном (нейтрального характеру реєстрували при 370 нм та основного - при 430 нм) [Мещишен, 1998; Подгаєцька та ін., 2006].

Оцінювали показник співвідношення активності супероксиддисмутази (СОД) та каталази (СОД/КТ), зміни котрого може свідчити про внутрішній дисбаланс ферментативної антиоксидантної системи та зниження



**Таблиця 1.** Показники ПОЛ та антиоксидантної системи у тканинах ясен статевонезрілих самців щурів за дії гіпобаричної гіпоксії ( $M \pm m$ ).

№ групи	Умови досліджу	Кількість тварин	Дієнові кон'югати, нмоль/мг білка	Малоновий альдегід, нмоль/мг білка	Супероксид дисмутаза, од/хв*мг білка	Каталаза, мкмоль/хв* мг білка
1	Контроль	10	3,25±0,325	2,17±0,305	164,60±13,12	72,72±7,29
2	Гіпоксія	11	3,26±0,271	2,07±0,203	106,46±10,26*	35,33±3,43*

**Примітка:** \* - вірогідно стосовно групи контролю ( $p < 0,05$ ).

**Таблиця 2.** Показники ОМБ у тканинах ясен статевонезрілих самців щурів за дії гіпобаричної гіпоксії ( $M \pm m$ ).

№ групи	Умови досліджу	Кількість тварин	Продукти	
			нейтрального характеру, ммоль/г білка	основного характеру, о.о.г./г білка
1	Контроль	10	4,45±0,471	44,05±4,180
2	Гіпоксія	11	4,26±0,423*	42,28±4,534

**Примітка:** \* - вірогідно стосовно групи контролю ( $p < 0,05$ ).

**Таблиця 3.** Інтегральні показники про- та антиоксидантної систем у яснах статевонезрілих самців щурів за дії гіпобаричної гіпоксії ( $M \pm m$ ).

№ групи	Умови досліджу	Кількість тварин	СОД/КТ	АО/ПО
1	Контроль	10	2,26±0,180	43,78±1,524
2	Гіпоксія	11	3,01±0,263*	26,60±3,781*

**Примітка:** \* - вірогідно стосовно групи контролю ( $p < 0,05$ ).

загального антиоксидантного потенціалу органа, чи організму в цілому [Гончар та ін., 2005].

Оцінювали антиоксидантно-прооксидантний гомеостаз тканин ясен за інтегральним показником АО/ПО співвідношення сумарної антиоксидантної активності ферментів СОД та каталази (АО) та сумарного вмісту продуктів ПОЛ (ПО). Розрахунок показника АО/ПО проводили за формулою:  $АО/ПО = (СОД+КТ)/(ДК+МА)$ , де СОД - абсолютні цифри активності СОД у Од/хв мг білка; КТ - абсолютні цифри активності каталази у мкмоль/хв мг білка; ДК - абсолютні цифри вмісту ДК у нмоль/мг білка; МА - абсолютні цифри вмісту МА у нмоль/мг білка.

Статистичну обробку результатів здійснювали за методом варіаційної статистики з використанням критерію t Стьюдента.

Експерименти проведені з дотриманням Європейської конвенції по захисту хребетних тварин, яких використовують в експериментальних та інших наукових цілях (Страсбург, 1986).

### Результати. Обговорення

Стан пероксидного окиснення ліпідів у гомогенаті тканин ясен оцінювали за вмістом дієнових кон'югатів (ДК) та малонового діальдегіду (МДА). Про стан антиоксидантної системи у тканинах ясен судили за активністю супероксиддисмутази (СОД) та каталази (табл. 1).

Встановлено, що переривчаста тривала гіпоксія суттєво не вплинула на показники ПОЛ, але спричинила

вірогідні зміни активності антиоксидантних ферментів у тканинах ясен статевонезрілих самців щурів. Вірогідно знизилася активність СОД (на 35,32%) та особливо каталази (на 51,4%) порівняно з інтактними тваринами. Такі результати збігаються з даними інших дослідників стосовно цих ферментів за умов гіпоксії в інших органах [Заморський, 2000; Ясінська, 2007].

Отримані результати вказують на те, що активність тих ферментів, які захищають клітинні тканини ясен від великих концентрацій пероксиду водню та індуюються великими концентраціями вільних радикалів СОД і каталази - знижувалась, імовірно, через відсутність високих концентрацій цих радикалів.

За дії застосованої нами гіпоксії на тлі природного освітлення у тканинах ясен мало

місце зниження продуктів ПОБ нейтрального характеру, у той же час не було виявлено вірогідних відмінностей у вмісті продуктів основного характеру ПОБ порівняно з інтактними тваринами (табл. 2). Такий результат може бути свідченням ефективності дії ферментів антирадикального захисту з ознаками функціонального виснаження їх активності [Сазонтова, Архипенко, 2005].

Оскільки відомо, що ефективне забезпечення антирадикального захисту антиоксидантними ферментами можливе лише за умови їх координованої функції, ми дослідили зміни співвідношення активності ферментів СОД та каталази, як основних та взаємодоповнюючих антиоксидантних ферментів за дії гіпобаричної гіпоксії. Оцінювали показник співвідношення активності СОД та каталази (СОД/КТ), зміни якого можуть свідчити про внутрішній дисбаланс ферментативної антиоксидантної системи та зниження загального антиоксидантного потенціалу органа чи організму в цілому.

Виявлено, що домінуючим антиоксидантним ферментом у тканині ясен є СОД, активність якого в 2,26 рази вища, ніж активність каталази (табл. 3). Застосована нами переривчаста тривала гіпоксія зумовила одночасне зниження активності обох ферментів, однак, оскільки більш вираженим було зниження активності каталази, гіпоксія призвела до зростання показника СОД/КТ на 33,18% у тканині ясен статевонезрілих щурів порівняно з контрольними тваринами.

Інтегральний показник АО/ПО (антиоксидантно-прооксидантний індекс - АПІ) характеризує співвідношення



сумарної активності антиоксидантних ферментів (СОД та каталази) та інтенсивності процесів ПОЛ за сумарним вмістом його продуктів - ДК та МДА, і може відображати стан антиоксидантно-прооксидантної рівноваги в тканині ясен [Левицкий и др., 2011]. Зміни показника можуть бути зумовлені як змінами активності антиоксидантних ферментів, так і змінами інтенсивності ПОЛ.

Гіпоксія призвела до зниження показника АО/ПО у яснах на 39,24% порівняно з інтактними тваринами за рахунок зниження активності антиоксидантних ферментів, що може бути зумовлено виснаженням антиоксидантного захисту на місцевому рівні або у відсутності потреби в цих ферментах. Активність антиоксидантних ферментів та їх кількість знаходиться у прямій залежності від прооксидатних чинників: підвищене утворення останніх веде до зростання антиоксидантної активності.

АПІ, розрахований за активністю каталази і концентрації МДА, який використовують інші автори для оцінки стану слизових оболонок порожнини рота щурів [Левицкий и др., 2011], показав наступні результати: АПІ для тканин ясен контрольних тварин складав у серед-

ньому 33,51, для тварин, які зазнали дії гіпоксії 17,06, тобто гіпоксія знизила АПІ на 49,08%.

### Висновки та перспективи подальших розробок

1. Системна переривчаста тривала гіпобарична гіпоксія викликає в тканинах ясен статевонезрілих самців щурів незначне зниження інтенсивності пероксидного окиснення ліпідів і білків та суттєве зниження активності антиоксидантних ферментів, зокрема, СОД на 35,32% і каталази - на 51,4%.

2. Інтегральна оцінка впливу системної переривчастої тривалої гіпобаричної гіпоксії, виражена через антиоксидантно-прооксидантний індекс, вказує на перевагу антиоксидантної активності в тканинах ясен, що свідчить про посилення процесів резистентності в цих тканинах під дією системної гіпоксії.

Подальші дослідження будуть спрямовані на вивчення статевих і вікових особливостей реакції тканин ясен на гіпоксію, що витікає із даних стоматологічної практики щодо різної ураженості за ознакою статі та віку.

### Список літератури

- Вплив інтервального гіпоксичного тренування на показники адаптації щурів до гіпоксичного навантаження / Б.Л.Гавенаускас, І.М.Маньковська, В.Н.Носар [та ін.] //Фізіол. журнал.- 2004.- Т.50, №6.- С.32-42.
- Гаврилов В.Б. Спектрофотометрическое определение содержания гидропероксидов липидов в плазме крови / В.Б.Гаврилов, М.И.Мишкорудная //Лаб. дело.- 1983.- №3.- С.33-36.
- Гончар О.О. Вплив різних режимів інтервального гіпоксичного тренування на прооксидантно-антиоксидантний статус м'язової тканини щурів при адаптації до гіпоксії навантаження / О.О.Гончар, Б.Л.Гавенаускас, І.М.Маньковська //Експерим. та клініч. біохімія.- 2005.- Т.29, №1.- С.7-15.
- Заморський І.І. Фотоперіодичний компонент механізмів адаптації до гострої гіпоксії: автореф. дис. на здобуття наук. ступеня докт. мед. наук: спец. 14.03.04 "Патологічна фізіологія" / І.І.Заморський.- Київ, 2000.- 35с.
- Ковач В.И. Физиологическая резистентность тканей полости рта /В.И.Ковач, О.Н.Воскресенский //Вісник стоматології.- 2007- №5.- С.2-6.
- Метод определения активности каталазы /М.А.Королюк, Л.И.Иванова, И.Г.Майорова [и др.] //Лаб. дело.- 1988.- №1.- С.16-18.
- Левицкий А.П. Провоспалительные и преддисбиотические процессы в слизистой оболочке полости рта крыс при гипосаливации /А.П.Левицкий, Е.Н.Кушнир, Ю.Л.Чумак-Колотилина //Вісник стоматології.- 2011- №2.- С.2-5.
- Антиоксидантно-прооксидантний індекс сироватки крові щурів з експериментальним стоматитом і його корекція зубними еліксирами /А.П.Левицкий, В.М.Почтар, О.А.Макаренко [та ін.] //Одеський мед. журнал.- 2006.- №1 (93).- С.22-24.
- Лукиянова Л.Д. Роль биоэнергетических нарушений в патогенезе гипоксии / Л.Д.Лукиянова //Патол. физиол. и эксперим. терапия.- 2004.- №2.- С.2-11.
- Мещишен І.Ф. Метод визначення окислювальної модифікації білків плазми (сироватки) крові /І.Ф.Мещишен //Буковинський мед. вісник.- 1998.- Т.2, №1.- С.156-158.
- Пошкодження тканин пародонта при експериментальному стресі та його корекція за допомогою інтервальних гіпоксичних тренувань /Подгаєцька О.С., Маньковська І.М., Розова К.В. [та ін.] //Фізіол. журнал.- 2006.- Т.52, №2.- С.152.
- Сазонтова Т.Г., Роль свободнорадикальных процессов и редокс-сигнализаии в адаптации организма к изменению уровня кислорода /Т.Г.Сазонтова, Ю.В.Архипенко //Росс. физиол. журнал им. И.М.Сеченова.-2005.- Т.91, №6.- С.636-656.
- Стальная И.Д. Метод определения малнового диальдегида с помощью тиобарбитуровой кислоты /И.Д.Стальная, Т.Г.Гаришвили.- Современные методы в биохимии.- М.: Медицина, 1977.- С. 66-68.
- Технологія підвищення резистентності організму за допомогою гіпокситаерапії: Метод. рекомендації /В.Я.Березовський, Є.М.Горбань, М.І.Левашов, А.Д.Сутковий.- Київ, 2002.- 23с.
- Чевари С. Роль супероксиддисмутазы в окислительных процессах клетки и метод определения ее в биологических материалах /С.Чевари, И.Чаба, Й.Секей //Лаб. дело.- 1985.- №11.- С.678-681.
- Ясінська О.В. Особливості фотоперіодичних змін прооксидантних процесів, антиоксидантної системи та надниркових залоз за умов екзогенної гіпоксії: автореф. дис. на здобуття наук. ступеня канд. мед. наук: спец. 14.03.03 "Нормальна фізіологія" /О.В.Ясінська.- Вінниця, 2007.- 24с.
- Adaptations of the antioxidant system in erythrocytes of trained adult rats: impact of intermittent hypobaric-hypoxia at two altitudes /Devi S. Asha, M.V., R.Vani [et al.] //Comp. Biochem. Physiol. C. Toxicol. Pharmacol.- 2005.- Vol.140, №1.- P.59-67.
- Hypoxia activates nitric oxide synthase and stimulates nitric oxide reduction in porcine coronary resistance arteriolar endothelial cells /X.P.Xu, J.C.Pollock, M.A.Tanner [et al.] //Cardiovasc. Res.- 1995.- Vol.30, №6.- P.841-847.

**Дмитренко Р.Р.**

**ИНТЕНСИВНОСТЬ ПЕРЕКИСНОГО ОКИСЛЕНИЯ ЛИПИДОВ И БЕЛКОВ И АКТИВНОСТЬ АНТИОКСИДАНТНОЙ СИСТЕМЫ ТКАНЕЙ ДЕСЕН НЕПОЛОВОЗРЕЛЫХ КРЫС В УСЛОВИЯ ГИПОБАРИЧЕСКОЙ ГИПОКСИИ**

**Резюме.** В опытах на половозрелых самцах белых крыс установлено, что системная, прерывчатая (2 часа в сутки), продолжительная (2 недели) гипобарическая гипоксия (эквивалентная 4000 м над уровнем моря) вызывает в тканях десен незначительное снижение интенсивности перекисного окисления липидов и белков и существенное снижение активности антиоксидантных ферментов. Антиоксидантно-прооксидантный индекс указывает на преобладание антиоксидантной активности в тканях десен, соответственно на усиление процессов резистентности этих тканей к гипоксии.

**Ключевые слова:** гипобарическая гипоксия, ткани десен, перекисное окисление липидов и белков, антиоксидантные ферменты.

**Dmitrenko R.R.**

**INTENSITY OF PEROXYDATIVE OXIDATION OF LIPIDS AND PROTEINS, AND ACTIVITY OF ANTIOXIDATIVE SYSTEM IN THE GUM TISSUES OF IMMATURE MALE ALBINO RATS UNDER HYPOBARIC HYPOXIA**

**Summary.** In the experiments on the immature male albino rats it was demonstrated that systemic, long-term (2 weeks), break up course (2 hours per day) hypobaric hypoxia (equivalent to 4000 m above the sea) caused in the gum tissues insignificant decrease in prooxydant processes but much more in antioxydant system, especially catalase activity. On a basis of antioxydant-prooxydant index, as an integral indicator, it was concluded that the hypobaric hypoxia stimulates the resisting processes in the gum tissues.

**Key words:** hypobaric hypoxia, gum tissues, pro- and antioxydant systems, protein and peroxidation, immature male rats.

Стаття надійшла до редакції 12.12.2011 р.

© Гаврилюк А.О., Туманський В.О., Мороз Л.В.

**УДК:** 616.36-004:616.36-0.02:611-0.18.5

**Гаврилюк А.О., Туманський В.О., Мороз Л.В.\***

Вінницький національний медичний університет імені М.І.Пирогова, кафедра патологічної анатомії, судової медицини та правознавства; \*кафедра інфекційних хвороб (вул. Пирогова, 56, м.Вінниця, 21018, Україна)

**КЛІНІКО-МОРФОЛОГІЧНА ХАРАКТЕРИСТИКА ЦИРОЗУ ПЕЧІНКИ У ХВОРИХ НА ХРОНІЧНИЙ ВІРУСНИЙ ГЕПАТИТ С, В ТА В+С**

**Резюме.** За даними виконаного ретроспективного клініко-патоморфологічного аналізу протягом 2001-2011 років з 444 хворих на ХВГ В, С і В+С цироз печінки після гепатобіопсії діагностовано у 114 (25,67%) хворих: у 16,67% хворих на ХВГ С, у 4,05% хворих на ХВГ В і 4,95% хворих на ХВГ В+С. Виявлені особливості перебігу цирозу печінки у хворих на хронічний вірусний гепатит С, В та В+С за допомогою гістологічних та імуногістохімічних методик. Встановлено, що у хворих на хронічний вірусний гепатит розвився мікронодулярний цироз, якому передував тяжкий F3 фіброз печінки. Дослідження показали, що цироз печінки характеризується морфологічними ознаками значної активності, в якій переважає імуноцитарна активація та деструкція гепатоцитів, прогресування фіброзу зі знищенням істинних мікродольок. Потенції прогресування фіброзу при цирозі у хворих на хронічний вірусний гепатит розкривають імуногістохімічні методики. Дослідження показали високу проліферативну активність печінкових клітин при цирозі печінки у хворих на ХВГ.

**Ключові слова:** хронічний вірусний гепатит С, В та В+С, цироз печінки, імуногістохімічні маркери.

**Вступ**

Актуальність проблеми хронічних вірусних гепатитів обумовлена їх широкою розповсюдженістю та прогресивним перебігом з формуванням у частини пацієнтів циротичної трансформації [Новак и др., 2011]. В теперішній час більшість випадків цирозу обумовлена вірусами гепатитів С, В та В+С [Непомнящих и др., 2006; Wolf, 2010]. П'ятирічна вірогідність декомпенсації сформованого цирозу складає біля 20% [Fattovich et al., 2004], десятирічна - 60% [Gines et al., 1987]. З появою декомпенсації цирозу в значній мірі збільшується летальність [Marcellin, 2009]. В літературі достатньо широко висвітлені питання морфологічної характеристики тканини печінки при різних нозологічних формах гепатиту [Непомнящих и др., 2006; Новак и др., 2011; Marcellin, 2009; Poynard et al., 2000]. З впровадженням в клінічну практику методик біопсії печінки з'явилась можливість чітко визначити стадію

захворювання та оцінити ефективність медикаментозної терапії. Проведення повторних біопсій у хворих з прогресуючим хронічним гепатитом дозволило накопичити більшу кількість морфологічних даних, які характеризують період трансформації хронічного гепатиту в цироз. Сьогодні відомо, що це продовжений в часі процес переходу кількісних структурних змін в якісні. Разом із тим, зібраної інформації недостатньо, щоб чітко провести межу між послідовними стадіями такого переходу. Перші морфологічні ознаки цирозу проявляються на фоні характерної для хронічного гепатиту гістологічної картини. При наявності активності хронічного гепатиту на фоні некрозу та запалення починають переважати процеси фіброгенезу, що призводять до розвитку цирозу печінки. В даній стадії дуже важко віддиференціювати процес регенерації гепатоцитів та відновлення структури печінки

**Дмитренко Р.Р.**

**ИНТЕНСИВНОСТЬ ПЕРЕКИСНОГО ОКИСЛЕНИЯ ЛИПИДОВ И БЕЛКОВ И АКТИВНОСТЬ АНТИОКСИДАНТНОЙ СИСТЕМЫ ТКАНЕЙ ДЕСЕН НЕПОЛОВОЗРЕЛЫХ КРЫС В УСЛОВИЯ ГИПОБАРИЧЕСКОЙ ГИПОКСИИ**

**Резюме.** В опытах на половозрелых самцах белых крыс установлено, что системная, прерывчатая (2 часа в сутки), продолжительная (2 недели) гипобарическая гипоксия (эквивалентная 4000 м над уровнем моря) вызывает в тканях десен незначительное снижение интенсивности перекисного окисления липидов и белков и существенное снижение активности антиоксидантных ферментов. Антиоксидантно-прооксидантный индекс указывает на преобладание антиоксидантной активности в тканях десен, соответственно на усиление процессов резистентности этих тканей к гипоксии.

**Ключевые слова:** гипобарическая гипоксия, ткани десен, перекисное окисление липидов и белков, антиоксидантные ферменты.

**Dmitrenko R.R.**

**INTENSITY OF PEROXYDATIVE OXIDATION OF LIPIDS AND PROTEINS, AND ACTIVITY OF ANTIOXIDATIVE SYSTEM IN THE GUM TISSUES OF IMMATURE MALE ALBINO RATS UNDER HYPOBARIC HYPOXIA**

**Summary.** In the experiments on the immature male albino rats it was demonstrated that systemic, long-term (2 weeks), break up course (2 hours per day) hypobaric hypoxia (equivalent to 4000 m above the sea) caused in the gum tissues insignificant decrease in prooxydant processes but much more in antioxydant system, especially catalase activity. On a basis of antioxydant-prooxydant index, as an integral indicator, it was concluded that the hypobaric hypoxia stimulates the resisting processes in the gum tissues.

**Key words:** hypobaric hypoxia, gum tissues, pro- and antioxydant systems, protein and peroxidation, immature male rats.

Стаття надійшла до редакції 12.12.2011 р.

© Гаврилюк А.О., Туманський В.О., Мороз Л.В.

**УДК:** 616.36-004:616.36-0.02:611-0.18.5

**Гаврилюк А.О., Туманський В.О., Мороз Л.В.\***

Вінницький національний медичний університет імені М.І.Пирогова, кафедра патологічної анатомії, судової медицини та правознавства; \*кафедра інфекційних хвороб (вул. Пирогова, 56, м.Вінниця, 21018, Україна)

**КЛІНІКО-МОРФОЛОГІЧНА ХАРАКТЕРИСТИКА ЦИРОЗУ ПЕЧІНКИ У ХВОРИХ НА ХРОНІЧНИЙ ВІРУСНИЙ ГЕПАТИТ С, В ТА В+С**

**Резюме.** За даними виконаного ретроспективного клініко-патоморфологічного аналізу протягом 2001-2011 років з 444 хворих на ХВГ В, С і В+С цироз печінки після гепатобіопсії діагностовано у 114 (25,67%) хворих: у 16,67% хворих на ХВГ С, у 4,05% хворих на ХВГ В і 4,95% хворих на ХВГ В+С. Виявлені особливості перебігу цирозу печінки у хворих на хронічний вірусний гепатит С, В та В+С за допомогою гістологічних та імуногістохімічних методик. Встановлено, що у хворих на хронічний вірусний гепатит розвився мікронодулярний цироз, якому передував тяжкий F3 фіброз печінки. Дослідження показали, що цироз печінки характеризується морфологічними ознаками значної активності, в якій переважає імуноцитарна активація та деструкція гепатоцитів, прогресування фіброзу зі знищенням істинних мікродольок. Потенції прогресування фіброзу при цирозі у хворих на хронічний вірусний гепатит розкривають імуногістохімічні методики. Дослідження показали високу проліферативну активність печінкових клітин при цирозі печінки у хворих на ХВГ.

**Ключові слова:** хронічний вірусний гепатит С, В та В+С, цироз печінки, імуногістохімічні маркери.

**Вступ**

Актуальність проблеми хронічних вірусних гепатитів обумовлена їх широкою розповсюдженістю та прогресивним перебігом з формуванням у частини пацієнтів циротичної трансформації [Новак и др., 2011]. В теперішній час більшість випадків цирозу обумовлена вірусами гепатитів С, В та В+С [Непомнящих и др., 2006; Wolf, 2010]. П'ятирічна вірогідність декомпенсації сформованого цирозу складає біля 20% [Fattovich et al., 2004], десятирічна - 60% [Gines et al., 1987]. З появою декомпенсації цирозу в значній мірі збільшується летальність [Marcellin, 2009]. В літературі достатньо широко висвітлені питання морфологічної характеристики тканини печінки при різних нозологічних формах гепатиту [Непомнящих и др., 2006; Новак и др., 2011; Marcellin, 2009; Poynard et al., 2000]. З впровадженням в клінічну практику методик біопсії печінки з'явилась можливість чітко визначити стадію

захворювання та оцінити ефективність медикаментозної терапії. Проведення повторних біопсій у хворих з прогресуючим хронічним гепатитом дозволило накопичити більшу кількість морфологічних даних, які характеризують період трансформації хронічного гепатиту в цироз. Сьогодні відомо, що це продовжений в часі процес переходу кількісних структурних змін в якісні. Разом із тим, зібраної інформації недостатньо, щоб чітко провести межу між послідовними стадіями такого переходу. Перші морфологічні ознаки цирозу проявляються на фоні характерної для хронічного гепатиту гістологічної картини. При наявності активності хронічного гепатиту на фоні некрозу та запалення починають переважати процеси фіброгенезу, що призводять до розвитку цирозу печінки. В даній стадії дуже важко віддиференціювати процес регенерації гепатоцитів та відновлення структури печінки

від подальшої перебудови гістоархітекtonіки органу в результаті процесів фіброгенезу. На цій, ранній, стадії трансформації хронічного гепатиту в цироз печінки можливо провести межу між порто-портальними та порто-центральноними септами. Ці септи мають неоднаковий вплив на порушення кровообігу тканини печінки і визивають зміни гістоархітекtonіки тканини [Павлов и др., 2006].

**Мета:** вивчити клініко-морфологічні особливості цирозу печінки у хворих на хронічний вірусний гепатит С, В та В+С, з використанням гістологічних та імуногістохімічних методик.

### Матеріали та методи

За даними виконаного ретроспективного клініко-патоморфологічного аналізу протягом 2001-2011 років з 444 хворих на ХВГ В, С і В+С цироз печінки після гепатобіопсії діагностовано у 114 (25,67%) хворих: у 16,67% хворих на ХВГ С, у 4,05% хворих на ХВГ В і 4,95% хворих на ХВГ В+С.

Для верифікації клінічного діагнозу всім хворим проведено клінічне, лабораторне та інструментальне дослідження. Етіологію вірусного гепатиту і фазу інфекційного процесу визначали за допомогою імуноферментного методу і методу ампліфікації з використанням полімеразної ланцюгової реакції (ПЛР). Хронічний гепатит В діагностували за наявності HBsAg, HBeAg, анти-HBc IgM, анти-HBc IgG, анти-HBe, ДНК HBV. Про активну реплікацію вірусу свідчила наявність у сироватці крові HBeAg, анти-HBc IgM і ДНК HBV. Хронічний гепатит С верифікували за наявності у сироватці крові HCV IgG, анти-HCV IgM, і РНК HCV. Фазу реплікації вірусу у хворих ХГС визначали за наявності в сироватці крові РНК HCV і анти-HCV IgM. Хронічний гепатит В+С діагностували за наявності HBsAg, HBeAg, HCV IgG, анти-HCV IgM і РНК HCV. Виразність синдрому цитолізу у печінці визначали за рівнем у сироватці крові хворих активності аланін- і аспартат-аміотрансферази (АЛАТ, АСАТ).

Для патоморфологічної верифікації діагнозу, визначення ІГА і виразності фіброзу печінки хворим виконувались біопсійні дослідження. Пункційні трепанобіопсії печінки хворим на ХВГ виконувались під контролем ультразвукового дослідження хірургом в 1-му хірургічному відділенні 3-ої міської клінічної лікарні Запоріжжя та в хірургічному відділенні Вінницької обласної лікарні. Для черезшкірної трепанобіопсії печінки використовувались голки Uni-Cut і BioCut 14-16G, які, у відповідності до клінічного стандарту, дозволяли отримати стовпчики тканини печінки завдовжки 1,5 см для подальшого інформативного морфологічного дослідження трепанобіоптата.

Для патоморфологічного і імуногістохімічного дослідження стовпчики трепанобіоптатів та шматочки лапароскопічних біоптатів печінки фіксували в забуференому 10% формаліні і заливали в парафін. З пара-

фінових блоків на ротаційному мікротомі HM 3600 ("MICROM Laborgerate GmbH" - Німеччина) і санному мікротомі (Японія) виготовляли серійні зрізи завтовшки 4-5 м, які використовували для стандартних патогістологічних, а також для імуногістохімічних досліджень. Для імуногістохімічних досліджень використовували серійні парафінові зрізи, розміщені на адгезивних предметних скельцях "SUPER FROST PLUS" і "SUPER FROST PLUS GOLD" фірми "DAKO" - Данія.

Основні патогістологічні зміни в печінці досліджували в серійних парафінових зрізах біоптатів, забарвлених гематоксиліном і еозином, трибарвним методом Масона і методом ван-Гизон, в яких визначали індекс гістологічної активності і ознаки можливої прогресії хронічного вірусного гепатиту за Knodell R.G. зі співавторами [1981] і Desmet V.C. зі співавторами (1995).

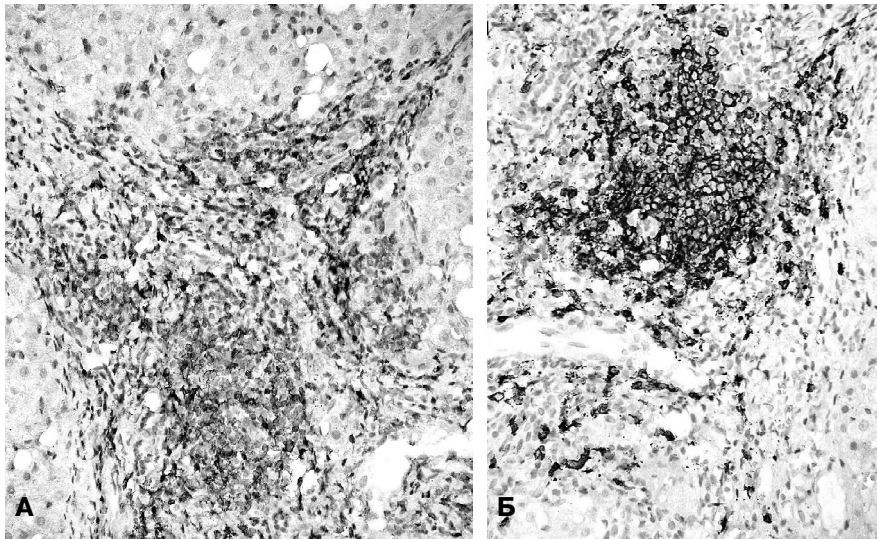
Імуногістохімічні дослідження з використанням моноклональних антитіл виконували у парафінових зрізах тканини печінки. Після депарафінізації та регідрататії зрізів проводили температурне демаскування антигенів (шляхом нагрівання на водяній бані в цитратному (pH=6,0), або в Трис-ЕДТА буфері з pH=9,0), подавляли активність ендогенної пероксидази 3% розчином перекису водню та наносили блокуючу сироватку. Після інкубації з первинними антитілами відповідні антигени виявляли з використанням систем візуалізації DAKO EnVision+ System з діамінобензидином або LSAB2 System (фірми "DAKO", Данія).

Апоптоз гепатоцитів імуногістохімічно визначали з використанням моноклональних антитіл до каспази-3 *Mo a-Hu Caspase Ab-3, Clone 3CSP03* (фірми "Thermo Fisher Scientific Inc.", США) та системи візуалізації DAKO EnVision+ з діамінобензидином ("DAKO", Данія). Стан клітинної проліферації у печінці при хронічному вірусному гепатиті, цирозі і карциномі печінки визначали з використанням моноклональних антитіл *Ki-67 Mo a-Hu Ki-67 Antigen, Clone MIB-1* ("DAKO", Данія).

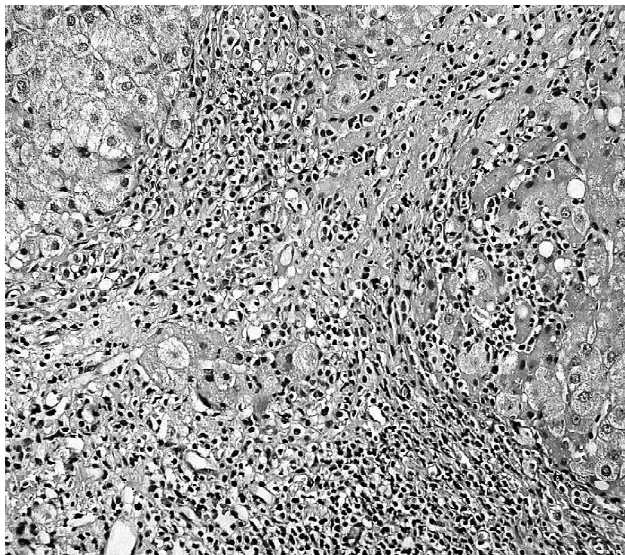
В імуногістохімічних дослідженнях CD5+ Т-лімфоцити, CD8+ Т-лімфоцити, CD45R0+ Т-лімфоцити і CD20+ В-лімфоцити маркували в парафінових зрізах з використанням моноклональних антитіл *Mo a-Hu CD5 Clone 5/54/F6; Mo a-Hu CD8, T-cell Clone C8/144B; Mo a-Hu CD45R0, T-Cell Clone UCHL1; Mo a-Hu CD20cy Clone L26* та системи візуалізації DAKO EnVision+ з діамінобензидином (всі реагенти фірми "DAKO", Данія).

### Результати. Обговорення

При патоморфологічному дослідженні трепанобіопсій і інтраопераційних біопсій печінки встановлено, що у всіх хворих на ХВГ розвився мікронодулярний цироз, якому передував тяжкий F3 фіброз печінки. На відміну від важкого F3 фіброзу печінки, який характеризувався портально-септальним, частково, -



**Рис. 1. А, Б.** CD4 позитивні Т-хелпери (А) і CD20 позитивні В-лімфоцити (Б) в імуноклітинних інфільтратах портальних трактів при активному цирозі печінки. А- Anti-CD4, Б-Anti-CD20, система візуалізації DAKO EnVision+ з діамінобензидином. А і Б - x300.



**Рис. 2.** Перипортальний імуноклітинний "ступінчастий некроз" з апоптозом і каріоцитолізом гепатоцитів при мікронодулярному цирозі печінки у хворого на ХВГ В+С. Гематоксилін-еозин. x100.

внутрішньодольковим вогнищевим і перисинусоїдальним фіброзом, цироз печінки відзначався формуванням множинних дрібних істинних атипових дольок і псевдодольок без централобулярних вен.

Результати патоморфологічного аналізу інтраопераційних біопсій і трепанобіопсій печінки у хворих на ХВГ довели, що розвиток цирозу печінки починається з утворення внутрішньодольковими фіброзними септами атипових дольок з асиметричними централобулярними венами та дрібних хибних дольок без централобулярних вен. В подальшому у хворих відбувається значне розростання сполучної тканини в печінці та

формування множинних псевдодольок, порушення і аномальна перебудова артеріальної і портальної системи внутрішньопечінкової гемомікроциркуляції, метапластична перебудова нормальних печінкових дольок з появою оточених сполучною тканиною гепатоцелюлярних вузлів внаслідок неефективної репаративної регенерації печінкових дольок.

Згідно сучасних уявлень про морфологічні особливості перебігу цирозів печінки у хворих на ХВГ визначається фаза морфологічно стабільного цирозу і фаза морфологічно активного цирозу, яка супроводжується клініко-лабораторними ознаками печінкової дисфункції та розвитком тяжкої

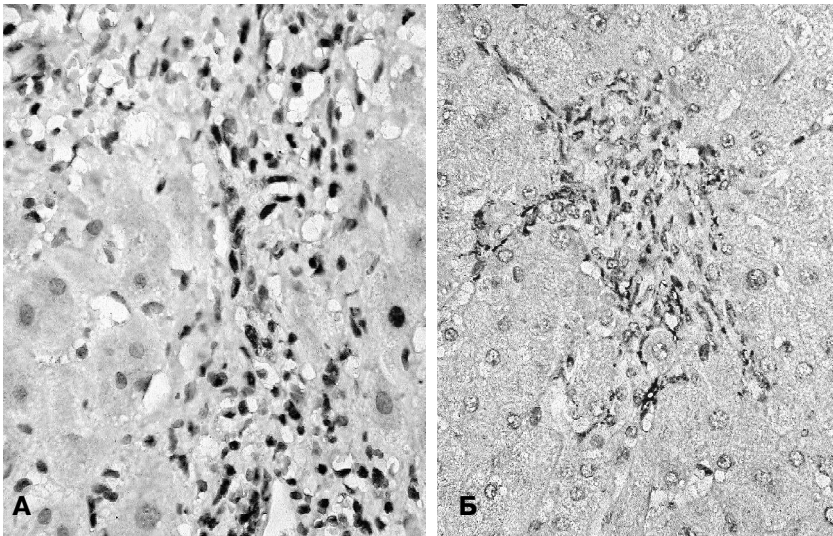
печінково-клітинної недостатності або ускладнень портальної гіпертензії.

При мікроскопічному дослідженні гепатобіоптату в стабільному цирозі печінки визначаються істинні і хибні дольки, які оточені прошарками сполучної тканини без наявності в них суттєвої імунітарної інфільтрації, не спостерігаються значні імуноклітинні інфільтрати в портальних трактах і в фіброзних септах, відсутні імуноклітинні "ступінчасті некрози", внутрішньодолькові некрози та некротичні і апоптотичні зміни гепатоцитів. Стабільна фаза цирозу печінки у хворих на ХВГ змінюється активною фазою, в якій визначаються суттєві морфологічні зміни в портальних трактах, в прошарках сполучної тканини, в портальних трактах і в фіброзних септах та печінкових дольках.

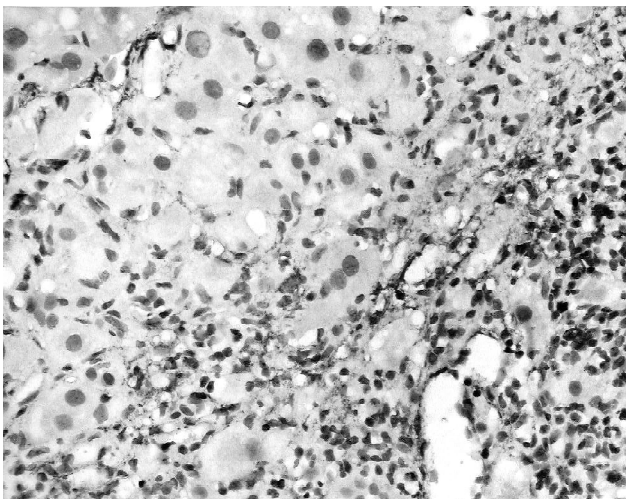
Проведені паралельні патогістологічні, гістохімічні та імуногістохімічні дослідження гепатобіоптатів показали, що цироз печінки у хворих на ХВГ характеризується морфологічними ознаками значної активності, в якій переважає імунітарна активація та деструкція, а також прогресування фіброзу із поступовим знищенням істинних і хибних мікродольок.

Активний цироз печінки характеризується імунітарною інфільтрацією портальних трактів, фіброзних септ і прошарків сполучної тканини, а також ознаками імуноклітинної деструкції печінки або ознаками прогресування фіброзу портальних трактів та внутрішньодолькового фіброзу в атипових дольках і псевдодольках.

При мікроскопічному дослідженні в циротично зміненій печінці визначається нерівномірно розповсюджена, але значна дифузна або фолікулоподібна імунітарна інфільтрація портальних трактів, а також вогнищева імунітарна інфільтрація фіброзних септ і прошарків сполучної тканини.



**Рис. 3. А, Б.** Ki67 позитивні фібробласти у портальному тракті (А) і в перипортальній зоні (Б) при активному цирозі печінки. А, Б - Anti-Ki67, система візуалізації DAKO EnVision+ з діамінобензидином. А - x800, Б - x700.



**Рис. 4.** Колаген IV типу в перипортальному імуніклітинному інфільтраті при активному цирозі печінки. Anti-Collagen IV, система візуалізації DAKO EnVision+ з діамінобензидином. x700.

За даними імуногістохімічного аналізу в таких клітинних інфільтратах портальних трактів визначаються CD5 позитивні лімфоцити, CD8 позитивні Т-кілери і CD68 позитивні макрофаги, CD4 позитивні Т-хелпери і CD20 позитивні В-лімфоцити (рис. 1 А, Б), при чому CD20 позитивні В-лімфоцити розташовуються переважно в центрах фолікулоподібних лімфоцитарних інфільтратів (рис. 1 Б). У гепатобіоптатах хворих на цироз печінки вірусного генезу звертає увагу значна кількість CD45R0 позитивних Т-лімфоцитів, які визначаються в дифузних і фолікулоподібних імуніклітинних інфільтратах портальних трактів і в перипортальних імуніклітинних інфільтратах.

Таким чином, встановлено, що в активній фазі ци-

розу печінки у хворих на ХВГ в печінці визначаються практично всі основні клітини, які зазвичай активуються при імунній відповіді в лімфатичних вузлах, патофізіологічна суть цього феномену потребує подальших поглиблених молекулярних досліджень.

Результати паралельного патогістологічного, гістохімічного і імуногістохімічного аналізу гепатобіоптатів показали, що при цирозі печінки у хворих на ХВГ В, С і В+С продовжується притаманна хронічному вірусним гепатитам імунітарна деструкція печінки і подальше прогресування її фіброзу, саме ці процеси з патоморфологічної точки зору обумовлюють активність цирозу і несприятливий прогноз його перебігу для хворого.

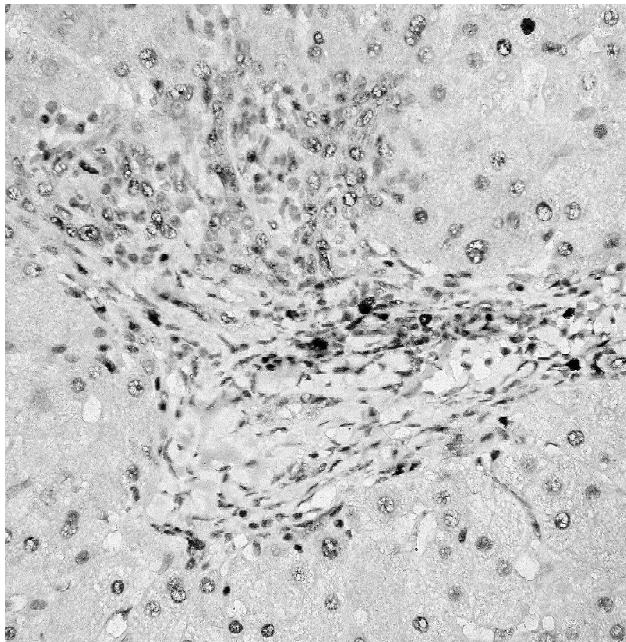
Імунітарна деструкція при цирозі печінки проявляється утворенням

перипортальних імуніклітинних "ступінчастих некрозів" та імуніклітинних "ступінчастих некрозів", які проникають у печінку з фіброзних септ зі значною імунітарною інфільтрацією, появою імуніклітинних зон деструкції в псевдольках і атипових дольках печінки, а також збільшенням в них кількості вогнищ імуніклітинного кілінгу гепатоцитів.

Мікроскопічна діагностика імунітарної деструкції при цирозі печінки в гепатобіоптатах хворих на ХВГ не потребує застосування спеціальних методик, ці явища розпізнаються в мікропрепаратах, забарвлених гематоксиліном та еозином (рис. 2). При мікроскопії рутинних патогістологічних препаратів в зонах перипортальних імуніклітинних "ступінчастих некрозів" визначаються апоптоз і каріоцитолізіс гепатоцитів (рис. 2), в імуніклітинних "ступінчастих некрозах", які виникають з фіброзних септ зі значною кількістю лімфоцитів, також визначається апоптоз і некроз гепатоцитів. Деструктивну спрямованість перипортальних і перисептальних імуніклітинних "ступінчастих некрозів" визначають також імуногістохімічні дослідження, при застосуванні яких в цих зонах виявляється значна кількість CD8 позитивних Т-кілерів та каспаза-3 позитивних апоптотичних гепатоцитів. Інтенсифікацію імуніклітинного кілінгу гепатоцитів в активній фазі цирозу печінки у хворих на ХВГ підтверджують також результати імуногістохімічних досліджень, при яких у вогнищах кілінгу спостерігаються CD8 позитивні Т-кілери і CD68 позитивні активовані макрофаги Купфера, а також апоптотично змінені каспаза-3 позитивні гепатоцити.

Зростання фіброзу в портальних трактах, фіброзних септах, прошарках сполучної тканини навколо псевдодольок, а також в самих атипових дольках і псевдодольках при активному цирозі печінки визначається





**Рис. 5.** PCNA у вогнищі проліферації овальних клітин при мікронодулярному цирозі печінки у хворого на ХВГ В+С. Anti-PCNA, система візуалізації DAKO EnVision+ з діамінобензидином. x500.

при застосуванні в гепатобіоптатах гістохімічних і імуногістохімічних методик.

Важливу інформацію стосовно наявності фіброзу і його розвитку у взаємозв'язку з імуноцитарною інфільтрацією атипових та хибних дольок при цирозі печінки надає гістохімічне забарвлення зрізів за ван Гизон, при якому яскраво виявляються як зони фіброзу, так і ядра імунних клітин. Проведені дослідження продемонстрували, що в зонах значної вогнищевої імуноцитарної інфільтрації атипових та хибних дольок, а також в локусах ланцюгової внутрішньодолькової імуноцитарної інфільтрації при активному цирозі печінки рано активується розвиток вогнищево-септального фіброзу, який виявляється ще в присутності імунокомпетентних клітин.

Потенції прогресування фіброзу при цирозі печінки у хворих на ХВГ розкривають імуногістохімічні методики. Виконаний імуногістохімічний аналіз показав, що на зростання в найближчий час портального і перипортального фіброзу вказує проліферація фібробластів в цих зонах печінки, про що свідчить наявність Ki67 позитивних фібробластів в портальних трактах і в перипортальних зонах (рис. 3 А, Б). Про можливість подальшого розвитку перипортального фіброзу свідчить також поява в перипортальних зонах колагену IV типу, розташованого в перипортальному імуноклітинному інфільтраті (рис. 4).

На розвиток в найближчий час перисинусоїдального і септального фіброзу в атипових та хибних дольках при цирозі печінки вказує поява в них тонких, так званих мостоподібних фіброзних септ з наявністю  $\alpha$ -

SMA позитивних зірчастих клітин та тонких прошарків колагену IV типу. Про розвиток в атипових та хибних дольках перисинусоїдального фіброзу свідчить експресія  $\alpha$ -SMA значною кількістю перисинусоїдальних зірчастих клітин - продуцентів колагену в печінкових дольках.

Проведені патогістологічні та імуногістохімічні дослідження довели, що при цирозі печінки на фоні зростаючого дефіциту гепатоцитів максимальної виразності досягають компенсаторно-приспосувальні процеси у функціонуючих гепатоцитах. При мікроскопії зрізів печінки, забарвлених гематоксиліном та еозинном, в хибних та атипових дольках визначається значна кількість двоядерних гепатоцитів та гепатоцитів, які містять в крупному ядрі 1, або 2-3 крупних ядерця. Багато гепатоцитів збільшені за площею цитоплазми та ядра та містять по два крупних гіперхромних ядра з одним-двома крупними ядерцями. Максимуму досягають адаптивні процеси в ядрах гепатоцитів: при наявності вакуолізації ядра в гепатоциті з'являється друге ядро або вакуоль в ядрі оточується двома-трьома ядерцями. Визначаються також крупні гепатоцити, які містять по 2-3 вакуолізованих ядра і одночасно - до трьох ядер нормальної структури, тобто спостерігаються шести-ядерні гепатоцити.

При цирозі також активується проліферативна активність печінкових клітин з експресією маркерів проліферації Ki67 та PCNA. Виконані імуногістохімічні дослідження показали, що при цирозі печінки серед проліферуючих клітин з експресією ядерного антигену Ki67 лідерами є епітеліоцити дрібних холангіол та фібробласти портальних трактів, а також лімфоцити центральної зони фолікулоподібних імуноклітинних інфільтратів портальних трактів. Експресія маркеру клітинної проліферації Ki67 визначається також в ядрах поодиноких гепатоцитів та перисинусоїдальних зірчастих клітин.

В той же час, при цирозі печінки експресія маркеру клітинної проліферації PCNA визначається в значно більшій кількості гепатоцитів. Експресія PCNA спостерігається в ядрах великої кількості гепатоцитів, розташованих в зонах імуноцитарної деструкції атипових долек циротично зміненої печінки, а також у вогнищах проліферації так званих овальних клітин, які є камбіальними клітинами для відновлення популяції гепатоцитів (рис. 5).

### Висновки та перспективи подальших розробок

1. Дослідження доказали високу проліферативну активність печінкових клітин при цирозі печінки у хворих на ХВГ, яка обумовлена з одного боку необхідністю поповнення популяції гепатоцитів на тлі зростаючого їх дефіциту, а з іншого - інтенсивним новоутворенням фібробластами надлишку колагену і інших молекул позаклітинного матриксу та новоутворенням

дрібних холангіол в портальних трактах та в потовщенних прошарках сполучної тканини.

2. При цирозі печінки внаслідок глибоких порушень типової портально-долькової гемомікроциркуляції і незворотнього руйнування внутрішньодолькового позаклітинного молекулярного матриксу та фіброзу перисинусоїдальних просторів відновлення типової архітектури печінкових дольок не відбувається.

3. Внаслідок значного накопичення надлишку колагену і інших молекул позаклітинного матриксу, а також зростання площі фіброзу і кількості септ, в циротично зміненій печінці прогресивно зменшуються в розмірах хибні і атипові дольки з утворенням множинних мікроскопічно малих псевдодольок, оточених широкими прошарками сполучної тканини.

4. При цирозі печінки у хворих на ХВГ В, С і В+С прогресування портально-перисинусоїдального фібро-

зу призводить до розвитку портальної гіпертензії зі смертельною кровотечею із варикозно розширених вен стравоходу, а зростаючий дефіцит гепатоцитів внаслідок їх прогресуючого руйнування різними механізмами призводить до розвитку смертельної печінково-клітинної недостатності.

5. У відносно невеликої кількості хворих на тлі цирозу печінки розвивається печінковоклітинний рак.

Отримані дані проведеного дослідження можуть бути використані у подальшому у практичній медицині для діагностики та лікування патології печінки вірусного ґенезу. Перспективою наукового пошуку є встановлення морфологічних маркерів прогресування фіброзу при цирозі печінки з подальшим використанням імуногістохімічних методик та поглиблених молекулярних досліджень імуноної відповіді у хворих на хронічні вірусні гепатити.

### Список літератури

- Новак К.Е. Постмортальная морфологическая картина печени больных хроническими вирусными гепатитами с клиническими признаками цирроза /К.Е.Новак, В.Е.Карев, Н.В.Дунаева //Росс. мед. журнал.- 2011.- №2.- С.8-10.
- Непомнящих Д.Л. Биопсия печени. Патоморфогенез хронического гепатита и цирроз /Непомнящих Д.Л., Аудагулова С.В., Непомнящих Г.И.- М., 2006.- С.9-35.
- Павлов Ч.С. Возможность обратимости цирроза печени (клинические и патогенетические предпосылки) / Ч.С.Павлов, М.С.Золотаревский, Е.А.Томкевич //Росс. журнал гастроэнтерол., гепатол., колопроктологии.- 2006.- №6.- С.20-29.
- Desmet V. Классификация хронического гепатита: диагностика, определение степени тяжести и стадии течения / V.Desmet, M.Gerber, J.M.Hoofnagle / /Рос. журн. гастроэнтерологии, гепатологии, колопроктологии.- 1995.- Т.5, №2.- С.38-45.
- Compensated cirrhosis: Natural history and prognostic factors /Gines P., Quintero E., Arroyo V. [et al.] //Hepatology.- 1987.- Vol.7, №1.- P.122-128.
- Fibrosis in patients with chronic hepatitis C: detection and significance /Poynard T., Ratziu V., Benmanov Y. [et al.] // Semin. Liver Dis.- 2000.- Vol.20, №1.- P.47-55.
- Formulation and application of a numerical scoring system for assessing histological activity in asymptomatic chronic active hepatitis /Knodell R.G., Ishak K.G., Black W.C. [et al.] // Hepatology.- 1981.- Vol.1, №5.- P.431-435.
- Hepatocellular carcinoma in cirrhosis: incidence and risk factors /G.Fattovich, T.Stroffolini, I.Zagni, F.Donato // Gastroenterology.- 2004.- Vol.127, №5.- S35-S50.
- Marcellin P. Hepatitis B and hepatitis C in 2009 /P.Marcellin //Liver Int.-2009.- Vol.29, №1.- P.1-9.
- Wolf D. Cirrhosis. <http://emedicine.medscape.com/article/366426-overview> (состояние на 03.05.10).

**Гаврилюк А.А., Туманский В.А., Мороз Л.В.**

### КЛИНИКО-МОРФОЛОГИЧЕСКАЯ ХАРАКТЕРИСТИКА ЦИРРОЗА ПЕЧЕНИ У БОЛЬНЫХ ХРОНИЧЕСКИМ ВИРУСНЫМ ГЕПАТИТОМ С, В И В+С

**Резюме.** По данным выполненного ретроспективного клинико-патоморфологического анализа на протяжении 2001-2011 г.г. у 444 больных ХВГ В, С и В+С цирроз печени после гепатобиопсий диагностировано у 114 (25,67%) больных: у 16,67% больных ХВГ С, у 4,05% больных ХВГ В и 4,95% больных ХВГ В+С. Определены морфологические особенности течения цирроза печени у больных хроническим вирусным гепатитом С, В и В+С с помощью гистологических и иммуногистохимических методик. Установлено, что у больных хроническим вирусным гепатитом развился микронодулярный цирроз, которому предшествовал тяжелый F3 фиброз печени. Исследования показали, что цирроз печени характеризуется морфологическими признаками выраженной активности, в которой преобладает иммуноцитарная активность, деструкция гепатоцитов, прогрессирование фиброза с исчезновением истинных микродолек. Процессы прогрессирования фиброза при циррозе у больных хроническим вирусным гепатитом раскрывают иммуногистохимические методики. Исследования показали высокую пролиферативную активность печеночных клеток при циррозе печени у больных ХВГ. **Ключевые слова:** хронический вирусный гепатит С, В та В+С, цирроз печени, иммуногистохимические маркеры.

**Gavryluk A.A., Tumanskiy V.A., Moroz L.V.**

### CLINICAL AND MORPHOLOGICAL CHARACTERISTICS OF CIRRHOSIS OF THE LIVER IN PATIENTS WITH CHRONIC VIRAL HEPATITIS C, B AND B+C

**Summary.** According with the performed retrospective clinical and pathomorphological analysis for 2001-2011 years from 444 patients with chronic viral hepatitis B, C and B + C cirrhosis of the liver was revealed in 114 (25.67%) patients: in 16.67% of patients with HVH C, in 4.05% patients with HVH B and 4.95% of patients with HVH B+C. The features of the course of cirrhosis of the liver in patients with chronic viral hepatitis C, B and B+C were revealed using histological and immunohistochemical methods. We had defined that in patients with chronic viral hepatitis mikronodular cirrhosis had developed, which was preceded by severe F3 cirrhosis. Studies had shown that cirrhosis of the liver is characterized by morphological features of great activity, in which was dominated immunocytic



*activation and degradation of the progression of fibrosis with destruction of the true mikrolobules. Potential progression of fibrosis in cirrhosis in patients with chronic viral hepatitis could be revealed by immunohistochemical methods. The studies had shown a high proliferative activity of liver cells in cirrhosis of the liver in patients with HVH.*

**Key words:** *chronic viral hepatitis C, B and B + C, cirrhosis of the liver, immunohistochemical markers.*

*Стаття надійшла до редакції 12.12.2011 р.*

---

© Голубенко М.Ю.

УДК: 618.36-008-02:616.61]:577.118

Голубенко М.Ю.

Одеський національний медичний університет, кафедра акушерства та гінекології №1 (Валіховський пров., 2, м.Одеса, 65085, Україна)

## МІКРО-МАКРОЕЛЕМЕНТНИЙ ОБМІН В ТКАНИНАХ ПЛАЦЕНТ ПЛОДІВ МАТЕРІВ З ПІЕЛОНЕФРИТОМ ТА ПЛАЦЕНТАРНОЮ ДИСФУНКЦІЄЮ

**Резюме.** Визначено рівень Ca, Fe, Zn у 21 плаценті при перебігу вагітності, пологів, післяпологового періоду без ускладнень, у 21 - при гестаційному гострому пієлонефриті, у 21 - при хронічному пієлонефриті у стадії ремісії, у 21 - при загостренні хронічного пієлонефриту. При пієлонефриті відмічено збільшення вмісту Ca на 13,1%, 22,2%, 30,3% відповідно за групами. В плацентах жінок з пієлонефритом відбувалась зниження концентрації Fe і Zn на 17,5%, 18,0%, 20,9% та на 13,6%, 15,1%, 18,6% відповідно за групами по відношенню до контрольної групи. Встановлена чітка різниця між вмістом кальцію, цинку, заліза в тканинах плацент з фізіологічним перебігом вагітності та при наявності пієлонефриту, що є ознакою дисмікроелементозу та плацентарної дисфункції.

**Ключові слова:** кальцій, залізо, цинк, пієлонефрит, плацентарна дисфункція.

### Вступ

До серйозних ускладнень гестаційного періоду, що супроводжується плацентарною дисфункцією, відноситься пієлонефрит вагітних [Запорожан, 2011; Кравченко, 2011].

В літературі не має єдиної точки зору, щодо патогенезу гестаційного пієлонефриту. Обговорюється питання гормональних, механічних, інфекційних чинників у порушенні уродинаміки при вагітності. Пієлонефрит вагітних являється запальним процесом незалежно від його першорядності чи другорядності та проявляється змінами в гемограмі, бактеріологічних, бактеріоскопічних дослідженнях, дисбалансом мікро-, макроелементного обміну, а саме цинку, кальцію, заліза [Агаджян, 2001; Запорожан, 2001].

Недостатність, дисбаланс цинку в організмі супроводжується порушенням функцій лейкоцитів (цинк складає 0,3% маси лейкоцитів та входить до складу лугової фосфатази), що знижує резистентність організму до інфекцій в наслідок зниження їх числа, пригнічення процесу утворення антитіл та розвитку механізму депресії генів імуноглобулінів [Запорожан, 2008]. Колівання концентрації цинку у сироватці крові позначається на процесах регуляції мобільності макрофагів, фагоцитуючих клітин - нейтрофілів, моноцитів, які виробляють "лейкоцитарний ендogenousний медіатор", що регулює перерозподіл цинку між органами, тканинами організму жінки. При дефіциті цинку знижена імунна відповідь, оскільки цинк є складовою частиною ферменту нуклеозидфосфорилази [Скальний, 1999; Кудрин, 2000].

При хронічному пієлонефриті в плаценті порушуються процеси її "дозрівання", що проявляється патологічним вапнуванням в результаті надлишкового відкладання вапна в тканинах плаценти. Дисбаланс обміну кальцію при хронічному пієлонефриті позначається на стані загортальної системи крові, нервовій провідності, функції ендотелію судин, що реалізується дисфункцією ендотелію, виникнення гестаційної анемії, гіпосідерозом.

Залізо бере участь у формуванні активних центрів

життєво важливих окисно-відновних ферментів (оксидази, гідроксилази, супероксиддисмугази та ін.) [Кудрин, 2000].

Напрямок досліджень патогенетичних механізмів ПД у жінок з пієлонефритом, як наслідку мікроелементозу, пов'язаний з вивченням вмісту мікро-, макроелементів (МЕ) в тканинах плацент. Розв'язання цих питань може сприяти розробці нових методів прогнозування, діагностики, профілактики ПД.

Метою дослідження було вивчити вміст мікро-, макроелементів у тканинах плацент матерів з пієлонефритом та їх взаємозв'язок з плацентарною дисфункцією.

### Матеріали та методи

Обстежено 84 (100%) плаценти жінок, віком від 18 до 35 років, мешканок міста Одеси, які народили дітей. Із них 21(25%) плацента контрольної групи А, у яких перебіг вагітності, пологи, післяпологовий період перебігали без ускладнень, а діти народились нормальними, 63 (75%) плаценти основної групи представлені від обстежуваних, які були розподілені в залежності строку та клінічних проявів пієлонефриту: група Б-1 (21 (33,3%)) - гестаційний гострий пієлонефрит; група Б-2 (21 (33,3%)) - хронічний пієлонефрит у стадії ремісії; група Б-3 (21 (33,3%)) - загострення хронічного пієлонефриту.

Визначали рівень мікро-макроелементів у тканинах плацент атомно-абсорбційним методом.

### Результати. Обговорення

В плацентах практично здорових вагітних вміст есенціальних МЕ був достовірно вищим по відношенню до основної групи ( $p < 0,05$ ), але не виходив за рівні фізіологічних величин норми (табл. 1).

При порівнянні вмісту вивчених нами елементів в тканинах плацент основної та контрольної груп встановлено, що в плацентах жінок основної групи відбувалась загальна тенденція до зниження концентрації есенціальних МЕ Fe і Zn і збільшення вмісту Ca.

**Таблиця 1.** Вміст МЕ в тканинах плацент обстежуваних груп (n=84).

Групи	МЕ		
	Ca Мг/г	Fe Мг/г	Zn Мкг/г
А. n=21	0,99±0,012	0,583±0,013	19,9±0,9
Б-1, n=21	1,12±0,013*	0,481±0,011*	17,2±0,6**
Б-2, n=21	1,21±0,015*	0,478±0,012*	16,9±0,6**
Б-3, n=21	1,29±0,016*	0,461±0,01*	16,2±0,2**

**Примітки:** 1. \* -  $p < 0,001$  по відношенню до контрольної групи; 2. \*\* -  $p < 0,05$  по відношенню до контрольної групи.

У групі Б-1 в тканинах плацент вміст кальцію був на 13,1%, у групі Б-2 - на 22,2%, у групі Б-3 - на 30,3% більшим по відношенню до контрольної групи ( $p < 0,001$ ).

Таким чином, у вагітних з пієлонефритом збільшення вмісту кальцію у тканинах плацент у більшості випадків проявлялось наявністю осередків вапнування та кальцинатів, що розцінювалось як наявність дисфункції плаценти, основною ознакою якої було дострокове старіння.

Достовірне зниження заліза ( $p < 0,001$ ) у вагітних групи Б-1 з гострим гестаційним пієлонефритом на 17,5%, у групі Б-2 - на 18,0%, у групі Б-3 - на 20,9% можна пояснити наявністю ознак залізодефіцитної анемії у вагітних з пієлонефритом, перерозподілом атомовита внаслідок функціонування ФПК, потребою відповідної концентрації МЕ для забезпечення метаболічних процесів в організмі плода і свідченням порушення формування активних центрів життєво важ-

ливих окисно-відновних ферментів, що проявляється дисфункцією плаценти.

Зменшення концентрації цинку на 13,6%, 15,1%, 18,6% відповідно за групами по відношенню до контрольної групи у вагітних з пієлонефритом можливо пояснити низьким вихідним рівнем мікроелементу, кумулятивними властивостями плаценти та фільтруючою здатністю фетоплацентарного бар'єра.

У цьому простежується певна закономірність про взаємозв'язок між плацентарною дисфункцією, концентрацією МЕ, зміною механізмів взаємодії між собою, ступенем вираженості дисмікроелементозу, поразкою фето-плацентарного комплексу (наявність дисфункції плаценти у вигляді підвищення проникності плацентарного бар'єру).

### Висновки та перспективи подальших розробок

Таким чином, встановлена чітка різниця між вмістом кальцію, цинку, заліза в тканинах плацент з фізіологічним перебігом вагітності та при наявності пієлонефриту, що є ознакою мікроелементозу, який призводить до розвитку ангіопатій, змінюючи головним чином стан ендотелію, якому відводиться провідна роль у функціонуванні фетоплацентарного комплексу, так як він є одним із індукторів порушення внутрішньоклітинного обміну мікроелементів і в кінцевому результаті призводить до розвитку плацентарної дисфункції.

Перспективність наступних досліджень полягає у вивченні мікро- та макроелементного гомеостазу у крові вагітних, у крові пупкового канатика.

### Список літератури

- Агаджанян Н.А. Химические элементы в среде обитания и экологический портрет человека/Н.А. Агаджанян, А.В. Скальный.- М.: КМК, 2001.- 85с.
- Генетическая медицина /[Запорожан В.Н., Кордон В.А., Бажора Ю.И. и др.].- Одеса: Одеський держ. мед. ун-т, 2008.- 432с.
- Запорожан В.М. Антропогеннозалежні стани в акушерстві та перинатології /В.М.Запорожан, В.П.Міщенко.- Одеса: Одес. держ. мед. ун-т, 2001.- 154с.
- Запорожан В.М. Сучасні погляди на діагностику гестаційних ускладнень / В.М.Запорожан, В.П.Міщенко, І.В.Руденко //Зб. наук. пр. Асоціації акушерів-гінекологів України.- К.: Інтермед, 2011.- С.369-372.
- Кравченко О.В. Сучасні підходи до лікування плідно-плацентарної форми дисфункції плаценти /О.В.Кравченко //Зб. наук. пр. Асоціації акушерів-гінекологів України.- К.: Інтермед, 2011.- С.480-482.
- Кудрин А.В. Иммунофармакология микроэлементов /А.В.Кудрин, А.В.Скальный, А.А.Жаворонков [и др.].- Москва: Изд-во КМК, 2000.- 537с.
- Скальный А.В. Микроэлементозы человека (диагностика и лечение) / А.В.Скальный.- М.: КМК, 1999.- 96с.

**Голубенко М.Ю.**

### МИКРО-МАКРОЭЛЕМЕНТНЫЙ ОБМЕН В ТКАНЯХ ПЛАЦЕНТ ПЛОДОВ МАТЕРЕЙ С ПИЕЛОНЕФРИТОМ И ПЛАЦЕНТНОЙ ДИСФУНКЦИЕЙ

**Резюме.** Определен уровень Ca, Fe, Zn в 21 плаценте в течении беременности, родов, послеродового периода без осложнений, у 21 - при гестационном остром пиелонефрите, в 21 - при хроническом пиелонефрите в стадии ремиссии, в 21 - при обострении хронического пиелонефрита. При пиелонефрите отмечено увеличение содержания Ca на 13,1%, 22,2%, 30,3% соответственно по группами. В плацентах женщин с пиелонефритом происходило снижение концентрации Fe и Zn на 17,5%, 18,0%, 20,9% и на 13,6%, 15,1%, 18,6% соответственно по группами по отношению к контрольной группе. Установлена четкая разница между содержанием кальция, цинка, железа в тканях плацент с физиологичным течением беременности и при наличии пиелонефрита, который является признаком дисмикроэлементоза и плацентной дисфункции.

**Ключевые слова:** кальций, железо, цинк, пиелонефрит, плацентная дисфункция.

**Golubenko M.Yu.**

### MICRO-MACROELEMENT EXCHANGE IN TISSUE OF PLACENTAS MOTHERS WITH A PYELONEPHRITIS AND PLACENTA DYSFUNCTION

**Summary.** Certainly level of Ca, Fe, Zn in a 21 placenta at the flow of pregnancy, births, down-lying without complications, in 21 - at a gestational acute pyelonephritis, in 21- at a chronic pyelonephritis in the stage of remission, in 21 - at intensifying of chronic pyelonephritis. At a pyelonephritis maintenance of Ca is marked multiplying on 13,1%, 22,2%, 30,3% accordingly to on by groups. There was a decline of concentration of Fe and Zn in the placentas of women with a pyelonephritis on 17,5%, 18,0%, 20,9% and on 13,6%, 15,1%, 18,6% accordingly to by groups in relation to a control group. A clear difference is set between maintenance of calcium, zinc, iron in tissue of placentas with the physiology flow of pregnancy and at presence of pyelonephritis which is the sign of dismicroelementosis and placenta disfunction.

**Key words:** calcium, iron, zinc, pyelonephritis, placenta disfunction.

Стаття надійшла до редакції 05.12.2011 р.

© Андросова О.С., Давидюк І.О., Гаврилук А.О., Семанів М.В.

**УДК:** 616-071:615.36002:616-022.36

**Андросова О.С., Давидюк І.О., Гаврилук А.О., Семанів М.В.\***

Вінницький національний медичний університет імені М.І.Пирогова, кафедра інфекційних хвороб (вул. Пирогова, 56, м.Вінниця, 21018, Україна); \*Івано-Франківський національний медичний університет (вул. Галицька, 2, м.Івано-Франківськ, 76000, Україна)

## ХРОНІЧНИЙ ГЕПАТИТ С У ХВОРИХ НА ВІЛ-ІНФЕКЦІЮ

**Резюме.** Дана робота вміщує дані про морфологічні зміни в печінці у хворих з коінфекцією ВГС/ВІЛ. Показано, що при хронічному вірусному гепатиті С на тлі ВІЛ-інфекції підвищується ризик загострення та більш швидкого переходу в цироз.

**Ключові слова:** хронічний вірусний гепатит С, ВІЛ-інфекція, печінка.

### Вступ

Ураження печінки - одна з найчастіше реєстрованих патологій у хворих з ВІЛ-інфекцією, причому етіологічна структура цих уражень вельми різноманітна, особливо часто вона зумовлена гепатитами вірусної етіології. Серед усіх вірусних гепатитів поширеність HCV-інфекції у ВІЛ-інфікованих осіб стає провідною. Внаслідок високої хронізації, розвитку цирозу печінки та гепатоцелюлярної карциноми гепатит даної етіології у ВІЛ-інфікованих становить особливу небезпеку [Покровская, 2010; Rotman, Liang, 2009].

ВІЛ-інфекція значно обтяжує перебіг вірусного гепатиту С, змінює гістологічну структуру печінки, збільшує ризик розвитку печінкової недостатності та прискорює формування цирозу [Бабій, Щербинська, 2007; Gonzalez et al., 2007]. Дані феномени пояснюють раннім прогресуванням фіброзу в осіб з коінфекцією, котрий може призводити до незворотнього порушення структури та функціонування печінки. При хронічному гепатиті С (ХГС) прогресуючий фіброз переважає над запальними явищами і сприяє розвитку цирозу печінки, що безупинно прогресує. Для хворих з ХГС характерна невисока активність запального процесу (за індексом гістологічної активності) при досить високому ступеню фіброзу. Нездатний до інтеграції з геномом господаря, вірус безупинно реплікується, тим самим підтримуючи слабку, але постійну запальну активність, рівень якої може наростати у процесі захворювання [Канестри и др., 2001; Бобков, 2002; Matsukura et al., 2008].

Метою нашого дослідження було виявлення морфологічних особливостей ураження печінки у хворих з коінфекцією ВГС/ВІЛ.

### Матеріали та методи

Проведена пункційна біопсія з подальшим гістологічним дослідженням біоптатів печінки 54 хворим з коін-

нфекцією ВГС/ВІЛ.

З метою оцінки характеру морфологічних змін печінки виконували гістологічні дослідження гепатобіоптатів, отримані шляхом проведення черезшкірної пункційної біопсії печінки (ПБП) міжреберним доступом, зрізаючою голкою типу "UNICUT G 16" фірми "Bard" (Німеччина). Отриманий матеріал фіксували у 10% буферному розчині формаліну. Використовували загальногістологічні методики фарбування: гематоксиліном та еозином, а також пікрофуксином за Ван Гізоном. Оцінку ступеня фіброзу здійснювали за системою METAVIR (Франція, 1994) [Павлов, Івашкин, 2006].

Для оцінки вираженості гістологічних ознак ХГС на тлі ВІЛ-інфекції використовували метод для визначення активності процесу - індекс гістологічної активності (ІГА) хронічного вірусного гепатиту за R.G.Knodell зі співавторами (1981 р.).

Окрім гістологічних досліджень біопсій печінки хворих на ХГС на тлі ВІЛ-інфекції проведено гістологічне дослідження некропсії 19 померлих від вказаної патології, при якому в печінці також оцінювали ступінь некродистрофічних змін, запальної інфільтрації, пошкодження жовчних проток, регенерацію гепатоцитів, розвиток фіброзу та цирозу. Цей фрагмент досліджень нами проведений з метою виявлення впливу ВІЛ на перебіг та патоморфологію ХВГС на термінальних стадіях розвитку вказаних інфекцій для визначення конкуренції в танатогенезі: чи не слугував ХГС безпосередньо причиною смерті на тлі ВІЛ-інфекції.

### Результати. Обговорення

У досліджених нами біопсійних препаратах печінки хронічний гепатит С на фоні ВІЛ-інфекції характеризується декількома постійними патологічними проце-

**Summary.** Certainly level of Ca, Fe, Zn in a 21 placenta at the flow of pregnancy, births, down-lying without complications, in 21 - at a gestational acute pyelonephritis, in 21- at a chronic pyelonephritis in the stage of remission, in 21 - at intensifying of chronic pyelonephritis. At a pyelonephritis maintenance of Ca is marked multiplying on 13,1%, 22,2%, 30,3% accordingly to on by groups. There was a decline of concentration of Fe and Zn in the placentas of women with a pyelonephritis on 17,5%, 18,0%, 20,9% and on 13,6%, 15,1%, 18,6% accordingly to by groups in relation to a control group. A clear difference is set between maintenance of calcium, zinc, iron in tissue of placentas with the physiology flow of pregnancy and at presence of pyelonephritis which is the sign of dismicroelementosis and placenta disfunction.

**Key words:** calcium, iron, zinc, pyelonephritis, placenta disfunction.

Стаття надійшла до редакції 05.12.2011 р.

© Андросова О.С., Давидюк І.О., Гаврилук А.О., Семанів М.В.

**УДК:** 616-071:615.36002:616-022.36

**Андросова О.С., Давидюк І.О., Гаврилук А.О., Семанів М.В.\***

Вінницький національний медичний університет імені М.І.Пирогова, кафедра інфекційних хвороб (вул. Пирогова, 56, м.Вінниця, 21018, Україна); \*Івано-Франківський національний медичний університет (вул. Галицька, 2, м.Івано-Франківськ, 76000, Україна)

## ХРОНІЧНИЙ ГЕПАТИТ С У ХВОРИХ НА ВІЛ-ІНФЕКЦІЮ

**Резюме.** Дана робота вміщує дані про морфологічні зміни в печінці у хворих з коінфекцією ВГС/ВІЛ. Показано, що при хронічному вірусному гепатиті С на тлі ВІЛ-інфекції підвищується ризик загострення та більш швидкого переходу в цироз.

**Ключові слова:** хронічний вірусний гепатит С, ВІЛ-інфекція, печінка.

### Вступ

Ураження печінки - одна з найчастіше реєстрованих патологій у хворих з ВІЛ-інфекцією, причому етіологічна структура цих уражень вельми різноманітна, особливо часто вона зумовлена гепатитами вірусної етіології. Серед усіх вірусних гепатитів поширеність HCV-інфекції у ВІЛ-інфікованих осіб стає провідною. Внаслідок високої хронізації, розвитку цирозу печінки та гепатоцелюлярної карциноми гепатит даної етіології у ВІЛ-інфікованих становить особливу небезпеку [Покровская, 2010; Rotman, Liang, 2009].

ВІЛ-інфекція значно обтяжує перебіг вірусного гепатиту С, змінює гістологічну структуру печінки, збільшує ризик розвитку печінкової недостатності та прискорює формування цирозу [Бабій, Щербинська, 2007; Gonzalez et al., 2007]. Дані феномени пояснюють раннім прогресуванням фіброзу в осіб з коінфекцією, котрий може призводити до незворотнього порушення структури та функціонування печінки. При хронічному гепатиті С (ХГС) прогресуючий фіброз переважає над запальними явищами і сприяє розвитку цирозу печінки, що безупинно прогресує. Для хворих з ХГС характерна невисока активність запального процесу (за індексом гістологічної активності) при досить високому ступеню фіброзу. Нездатний до інтеграції з геномом господаря, вірус безупинно реплікується, тим самим підтримуючи слабку, але постійну запальну активність, рівень якої може наростати у процесі захворювання [Канестри и др., 2001; Бобков, 2002; Matsukura et al., 2008].

Метою нашого дослідження було виявлення морфологічних особливостей ураження печінки у хворих з коінфекцією ВГС/ВІЛ.

### Матеріали та методи

Проведена пункційна біопсія з подальшим гістологічним дослідженням біоптатів печінки 54 хворим з коін-

фекцією ВГС/ВІЛ.

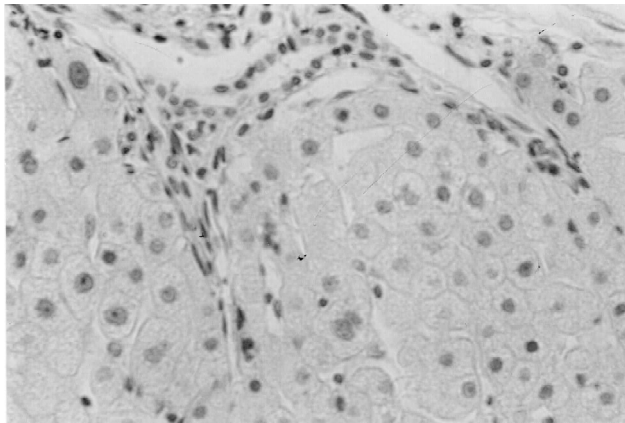
З метою оцінки характеру морфологічних змін печінки виконували гістологічні дослідження гепатобіоптатів, отримані шляхом проведення черезшкірної пункційної біопсії печінки (ПБП) міжреберним доступом, зрізуючою голкою типу "UNICUT G 16" фірми "Bard" (Німеччина). Отриманий матеріал фіксували у 10% буферному розчині формаліну. Використовували загальногістологічні методики фарбування: гематоксиліном та еозином, а також пікрофуксином за Ван Гізоном. Оцінку ступеня фіброзу здійснювали за системою METAVIR (Франція, 1994) [Павлов, Івашкин, 2006].

Для оцінки вираженості гістологічних ознак ХГС на тлі ВІЛ-інфекції використовували метод для визначення активності процесу - індекс гістологічної активності (ІГА) хронічного вірусного гепатиту за R.G.Knodell зі співавторами (1981 р.).

Окрім гістологічних досліджень біопсій печінки хворих на ХГС на тлі ВІЛ-інфекції проведено гістологічне дослідження некропсії 19 померлих від вказаної патології, при якому в печінці також оцінювали ступінь некродистрофічних змін, запальної інфільтрації, пошкодження жовчних проток, регенерацію гепатоцитів, розвиток фіброзу та цирозу. Цей фрагмент досліджень нами проведений з метою виявлення впливу ВІЛ на перебіг та патоморфологію ХВГС на термінальних стадіях розвитку вказаних інфекцій для визначення конкуренції в танатогенезі: чи не слугував ХГС безпосередньо причиною смерті на тлі ВІЛ-інфекції.

### Результати. Обговорення

У досліджених нами біопсійних препаратах печінки хронічний гепатит С на фоні ВІЛ-інфекції характеризується декількома постійними патологічними проце-



**Рис. 1.** ХГС+ВІЛ з низьким індексом гістологічної активності: гідропічна дистрофія та перипортальні "ступінчасті" некрози гепатоцитів. Слабка інфільтрація портального тракту. Гематоксилін-еозин.  $\times 400$ .

сами, які розрізняються лише за ступенем вираженості. Деякі з перелічених гістологічних ознак ХГС (дистрофія гепатоцитів, ацидофільні тільця Каунсільмена, портальне запалення, "ступінчасті", мостоподібні, мультилобулярні некрози), виражені в балах за їх інтенсивністю, використовуються для напівкількісного підрахунку індексу гістологічної активності (ІГА) хронічного вірусного гепатиту за R.G.Knodell зі співавторами (1981 р.), широко розповсюдженого серед гепатологів. У наших дослідженнях відповідно до цього індексу у біоптатах печінки 54 хворих на ХГС+ВІЛ мінімальна активність гепатиту (ІГА 1-3 бали) була виявлена у 32 пацієнтів, низька активність (ІГА 4-8 балів) - у 18 хворих, помірна активність (ІГА 9-12 балів) виявлена у 15 осіб, висока активність гепатиту (ІГА 13-18 балів) визначена у 4 хворих.

Слід відзначити, що індекси гістологічної активності, розроблені різними авторами 20 років тому, дають загальне уявлення про активність хронічного вірусного гепатиту, але вони застаріли термінологічно: в них відсутні поняття про імуноклітинний кілінг, імунітарну інфільтрацію дольок і портальних трактів, імунітарну деструкцію печінки. Якщо опиратись на ці градації із застосуванням сучасної імунітарної термінології, то суть патологічних явищ в печінці у обстежених нами хворих на ХГС на фоні ВІЛ-інфекції з різним індексом гістологічної активності гепатиту має наступний вигляд.

У хворих з мінімальною гістологічною активністю ХГС+ВІЛ у біоптатах печінки виявляли до 1% гепатоцитів з "пісочними" і вакуолізованими ядрами, одиничні тільця Каунсільмена і осередки імуноклітинного кілінгу гепатоцитів, а також імунітарні інфільтрати малої інтенсивності менш ніж у 1/3 портальних трактів (без "ступінчастих некрозів").

При низькій гістологічній активності ХГС+ВІЛ в біоптатах печінки виявлялися 3-10% гепатоцитів з "пісочними" і вакуолізованими ядрами, до 20% гепатоцитів з білковою, або жирною дистрофією, виявлялися по-

одинокі тільця Каунсільмена і осередки імуноклітинного кілінгу гепатоцитів, імунітарні інфільтрати слабкої інтенсивності в 1/3 портальних трактів, а також поодинокі дрібні перипортальні імунітарні "ступінчасті некрози", що охоплювали менш ніж 30% периметра портальних трактів (рис. 1).

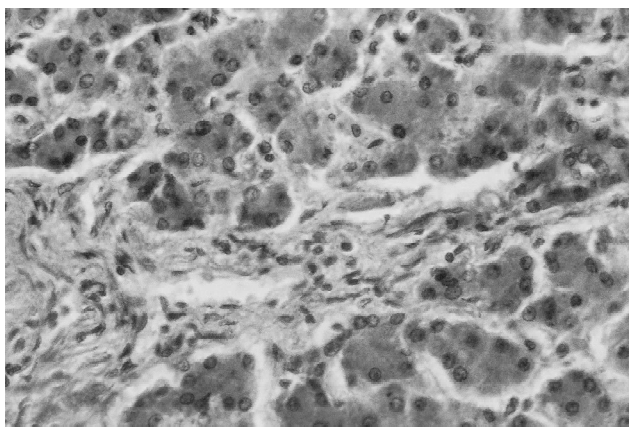
Мікроскопічні зміни в печінці у хворих ХГС+ВІЛ з помірною гістологічною активністю гепатиту характеризувалися наявністю "пісочних" і вакуолізованих ядер у 5-20% гепатоцитів, значною жирною та білковою дистрофією більш, ніж у 30% гепатоцитів, наявністю в часточках поодиноких тілець Каунсільмена та 3-5 осередків імуноклітинного кілінгу, наявністю сегментарної імунітарної інфільтрації перисинусоїдальних просторів, наявністю імунітарних інфільтратів в 30-50% портальних трактів, а також наявністю подовжених або множинних імунітарних "ступінчастих некрозів", які охоплювали більш, ніж 50% периметра більшості портальних трактів (рис. 2).

У хворих ХГС+ВІЛ з високою гістологічною активністю гепатиту встановлені важкі патологічні зміни у печінці: виражену білкову та жирну дистрофію - більш, ніж у 50% гепатоцитів; "пісочні" і вакуолізовані ядра - більш, ніж у 20% гепатоцитів; наявність в дольках поодиноких гепатоцитів в стані "балонного" цитолізу, 3-5 тілець Каунсільмена та 5 і більше осередків імунітарного кілінгу; наявність 3 і більше вогнищ імунітарної інфільтрації перисинусоїдальних просторів; виражені імунітарні інфільтрати - більш, ніж у 2/3 портальних трактів; численні перипортальні імунітарні "ступінчасті некрози". В окремих хворих - імунітарні "мостоподібні некрози" - тобто імунітарні інфільтрати, що розповсюджувались від одного портального тракту - через дольку печінки - до іншого портального тракту. Іноді лімфогістіоцитарні інфільтрати нагадували лімфоїдні фолікули (рис. 3).

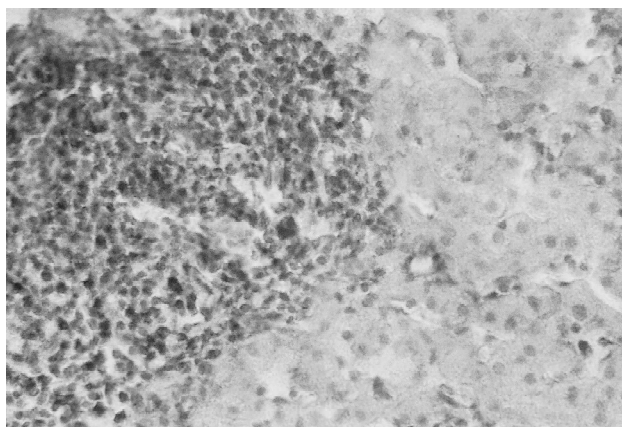
Звертає увагу не відповідність глибини дистрофічних та некротичних змін у біопсійному матеріалі печінки хворих на коінфекцію з інтенсивністю запальної інфільтрації, що, можливо, зумовлено пригніченням імунної активності організму.

Невідомою ознакою ХГС+ВІЛ є розвиток фіброзу і колагенізації портальних трактів, центролобулярних вен та перисинусоїдальних просторів печінки різного ступеня прояву.

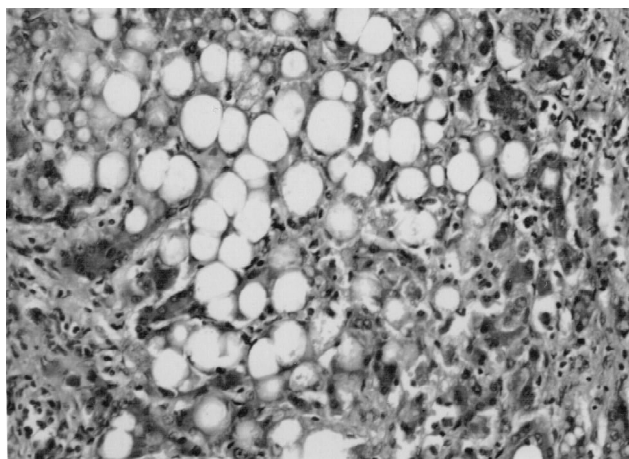
Фіброзні зміни, як свідчення прогресування гепатиту, часто призводять до порушення гістоархитектоники печінки і розвитку цирозу. Припускають, що існують 2 механізми формування фіброзу при хронічному гепатиті С на фоні ВІЛ-інфекції. Ймовірно, при хронічному вірусному гепатиті С найбільше значення мають депонування колагену та капіляризація синусоїдів у зонах осередкових дистрофічно-запальних змін і "ступінчастих" некрозів. Інший можливий механізм формування порто-портальних і порто-центрального фіброзних змін на місці поширених некрозів, як наслідок, колапсу стромы.



**Рис. 2.** ХГС+ВІЛ з помірним індексом гістологічної активності: "пісочні" і вакуолізовані ядра гепатоцитів. Склероз портального шляху з множинними відгалуженнями всередину часточок дрібних сполучкотканинних септ без суттєвої запальної інфільтрації. Гематоксилін-еозин. х400.



**Рис. 3.** ХГС+ВІЛ. Висока гістологічна активність: значна інфільтрація портального тракту з поширеним перипортальним "ступінчастим" некрозом гепатоцитів з осередками імунноклітинного кілінгу. Гематоксилін-еозин. х400.



**Рис. 4.** ХГС+ВІЛ з високим ступенем гістологічної активності. Вогнищева крупновакуольна жирова дистрофія гепатоцитів з утворенням жирових кист в центрі псевдочасточок. Численні тільця Каунсільмена на тлі помірної лімфогістіоцитарної інфільтрації, склерозованих портальних шляхів. Гематоксилін-еозин. х400.

Утворення фіброзних септ у поєднанні з патологічною регенерацією паренхіми, призводить до порушення гістоархітекtonіки часточок печінки та розвитку цирозу. При мікроскопічному дослідженні біопсій печінки в окремих полях зору риси класичної архітекtonіки печінки повністю зникають, внаслідок формування псевдочасточок, в яких відсутні центральні вени, тоді як суміжні ділянки ще зберігають часточкову будову. Такий стан може бути розцінений як цироз, що формується, або неповний цироз (рис. 4).

Згідно прийнятих у світі градацій METAVIR (1994) і V.J. Desmet зі співавторами (1994) у біоптатах печінки хворих на ХГС+ВІЛ визначається слабкий F1 фіброз, помірний F2 і тяжкий F3 фіброз, а також F4 - цироз печінки. Слід зазначити, що в цих градаціях, в основному, враховується портально-септальний фіброз, тому

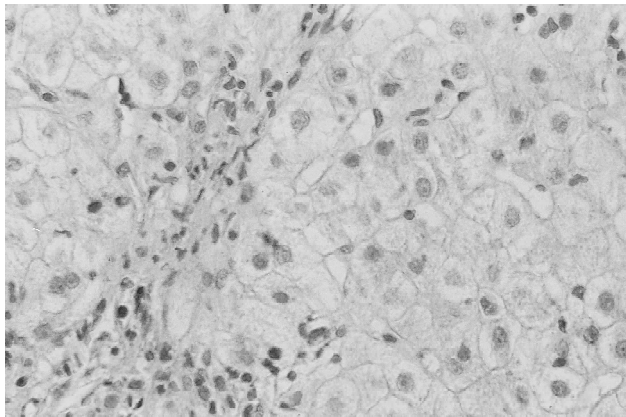
що на той час домінували уявлення про розвиток фіброзу печінки з портальних трактів. Проведені в нашій лабораторії дослідження показали, що у хворих на ХГС+ВІЛ фіброз охоплює також перисинусоїдальні простори і централобулярні вени. В гепатобіоптатах хворих, крім портально-септального фіброзу, визначається також перисинусоїдально-централобулярний і змішаний фіброз печінки різного ступеню прояву. В обстежених нами хворих з урахуванням цих даних фіброз печінки різного ступеню має такі мікроскопічні ознаки.

При слабкому фіброзі в мікропрепаратах печінки, забарвлених гематоксиліном та еозином і, особливо, за Ван-Гизоном, мікроскопічно спостерігається слабкий фіброз менш, ніж 1/3 портальних трактів і локуси початкового фіброзу поодиноких часточкових перисинусоїдальних просторів.

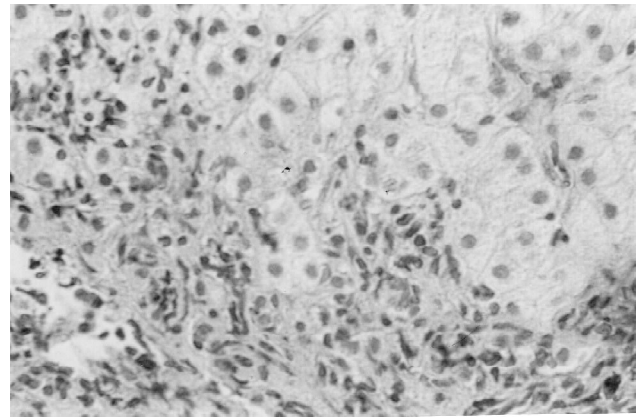
При помірному фіброзі на зрізах печінки визначається портально-перипортальний фіброз більш, ніж у 1/3 портальних трактів, 1-3 портально-долькові септи і початковий сегментарний фіброз частини внутрішньодолькових перисинусоїдальних просторів (рис. 5).

При тяжкому фіброзі в зрізах біоптатів печінки виявляється значний портально-перипортальний фіброз більшості портальних трактів, фіброз більш ніж 50% перисинусоїдальних просторів, порто-портальні і порто-центрально-септи (більш ніж по одній) при відсутності псевдодольок (рис. 6).

Таким чином, у хворих на ХГС на тлі ВІЛ-інфекції при біопсійному дослідженні печінки виявляються характерні морфологічні маркери ХГС: "пісочні" ядра, поєднання білкової та жирової дистрофії, перипортальні "ступінчасті" некрози, явища кілінгу та запальної інфільтрації портальних шляхів з формуванням внутрішньосинусоїдальних скупчень і імуннекомпетентних клітин з розвитком значного фіброзу. Особливістю є певна неадекватність між поширенням некрозу та фіброзу і виразністю запальної інфільтрації, яка менш



**Рис. 5.** Слабкий фіброз портального тракту і перисинусоїдальних просторів печінки при ХГС+ВІЛ на тлі гідропічної дистрофії. Гематоксилін-еозин. x400.



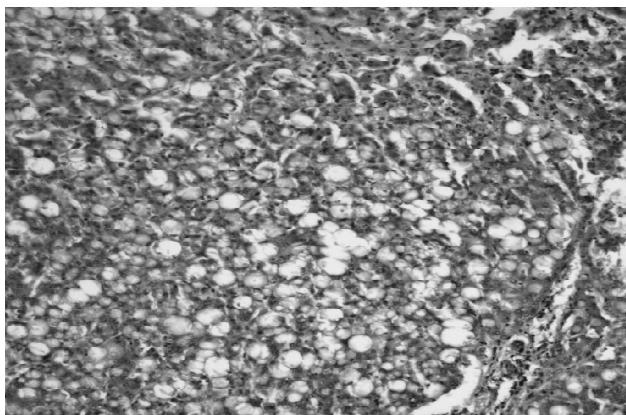
**Рис. 6.** Тяжкий фіброз портального шляху з кілінгом гепатоцитів перипортальних ділянок часточки. Гематоксилін-еозин. x400.

інтенсивна, ніж при моноінфекції ХГВС, дані про яку широко представлені в періодичній літературі. На наш погляд, це зумовлено впливом ВІЛ-інфекції.

У померлих від HCV на тлі ВІЛ-інфекції характерною особливістю є також поєднання гідропічної та жирової дистрофії. Остання виявлялась у вигляді дрібно- та великовакуольної, і за розповсюдженням носила як осередковий, так і поширений характер, але була значно виразнішою і постійною у порівнянні з даними біопсій. Звертає увагу значне порушення структури часток та балкові орієнтації гепатоцитів, які утворюють суцільне поле заміщених жировими вакуолями структур. Останні місцями значно переважають розміри гепатоцитів і нагадують жирові кісти (рис. 7).

Необхідно підкреслити, що у некропсіях жирова дистрофія печінки переважала над білковою, а балонна дистрофія траплялась рідко.

Поряд із дистрофічними змінами гепатоцитів різного ступеню вираженості постійно спостерігається проліферація, скупчення та активація зірчастих ретикулоендотеліоцитів - макрофагів. Іноді визначались гепатоцити у стані гідропічної (балонної) дистрофії з пору-



**Рис. 7.** Жирова велико- та дрібновакуольна дистрофія гепатоцитів з порушенням гістоархітекtonіки печінкових балок. Померлий К. на HCV+HIV. Гематоксилін-еозин. x200.

шенням балкової будови та звуженням просвіту синусоїдів у вигляді непоширених осередків в перипортальних ділянках часточок. В окремих синусоїдах визначались скупчення лімфоцитів, іноді у вигляді ланцюжків. Більш суттєва інфільтрація імунокомпетентними клітинами спостерігалась у портопортальних та портоцентральных сполучнотканинних септах та в місцях їх формування.

В одному випадку у померлого з наявністю коінфекції при гістологічному дослідженні печінки виявлено гігантоклітинний гепатит, якому властивий фульмінантний (блискавичний) перебіг. Чи є це результатом загострення ХВС, чи вірогідного додаткового інфікування, чи вплив ВІЛ - нам встановити не було можливим. Патоморфологічні зміни в печінці у даному випадку, на наш погляд, має певну інформативну і наукову цінність. Гепатоцити у більшості полів зору були великими і дезінтегрованими набряковою рідиною. Вони не орієнтувались у класичні печінкові балки, мали не кубічну, а відростчасту будову, ядра в них дрібні переважно гіперхромні. Звертає увагу особливо велика кількість тілець Каунсільмена. Тобто очевидна схильність вказаних гепатоцитів до апоптозу. Місцями в гігантських клітинах визначається жирова дистрофія, також трапляються крупні вогнища некрозу з крововиливами різного ступеню інфільтрації імунокомпетентними клітинами та кілінгом. Має місце вогнищевий колапс строми в ділянках некрозу з формуванням сполучнотканинних портопортальних та портоцентральных септ.

Великих розмірів вогнище загибелі гепатоцитів (некрозу та апоптозу) з кілінгом, запальною інфільтрацією та наявністю геморагічних екстравазатів, навколо яких виявлялись клітини Купфера з накопиченням в цитоплазмі гемосидерину.

В окремих полях зору особливо виразними були кілінг гепатоцитів та формування широких полів сполучної тканини без певної орієнтації та межі. Серед септ сполучної тканини спостерігалась регенерація



жовчних проток, які нагадували дуктули Геринга. Якщо врахувати, що дуктули Герінга заключають в собі камбіальні овальні клітини, які можуть диференціюватись як в гепатоцити, так і в епітеліоцити жовчних проток і регенерують в ситуаціях коли виникає дефіцит диференційованих гепатоцитів, здатних до мітозів і проліферації, можна запідозрити, що у даного померлого спостерігалось суттєве пригнічення процесів регенерації й відновлення функції органа.

У всіх інших випадках летального наслідку коінфекції виявлялись неоднакові за інтенсивністю зміни альтеративного, ексудативного та проліферативного характеру. Але практично завжди домінували склеротичні процеси. Мали місце ознаки набряку з вогнищевим розширенням просторів Діссе та траплялись синусоїди, в просторах котрих зустрічались накопичення еозинофільних (білкових) мас, серед яких визначали макрофаги, еозинофіли та лімфоцити. Спостерігали капіляризацію синусоїдів та перичелюлярний фіброз.

При прогресуванні хронічного гепатиту С на фоні ВІЛ-інфекції, що підтверджується наявністю різної давності вогнищ некрозу, поступово тканина печінки руйнується і в результаті колапсу строми заміщується сполучною тканиною, відбувається зближення сусідніх порталних трактів, між ними розташовуються невеликі групи збережених гепатоцитів (печінково-клітинних острівців), деякі з них в стані великовакуольної жирової дистрофії, навколо яких відбувається розростання фіброзної тканини.

Незважаючи на низьку активність запалення при ВГС на фоні ВІЛ-інфекції, існує великий ризик загострення процесу та швидкого розвитку цирозу печінки. Часто та переходу хронічного гепатиту С при ВІЛ-інфекції в цироз складає від 30 до 50%. У досліджених нами не-

кропсіях печінки гістологічно виявляли формування цирозу з ознаками прогресування процесу, чи вже розвинутий з надзвичайно широкими прошарками щільної сполучної тканини, сформованою вірогідно внаслідок колапсу строми практично без інфільтрації імунокомпетентними клітинами, що можливо на фоні виснаження імунітету, зумовленого ВІЛ. Траплялись широкі поля сполучної тканини з проліферацією атипових жовчних проток всередині, що, на наш погляд, є передраковим станом для розвитку раку печінки.

### Висновки та перспективи подальших розробок

1. При гістологічному дослідженні печінки хворих на ХГС на фоні ВІЛ-інфекції підтверджувалась картина хронічного гепатиту з переважанням малоактивних форм (персистуючий гепатит, або активний гепатит з мінімальною, чи помірною активністю). При коінфекції HCV+HIV морфологічні зміни в печінці характерні для вірусного гепатиту С мали переважно слабку та помірну запальну активність, а також виражені ознаки фіброзу аж до розвитку цирозу.

2. Поєднання загального імунодефіциту зумовленого ВІЛ-інфекцією з вірусним захворюванням печінки - одного з центральних органів імунної системи - посилює імуносупресію пов'язану з ВІЛ-інфекцією, що не може не позначатись на перебігу та морфологічних проявах вірусного гепатиту С, як і сам стан печінки не може не відобразитися на функціональних показниках імунітету.

У перспективі планується подальше вивчення морфологічних особливостей перебігу ХВГС на тлі ВІЛ-інфекції, а саме фіброзу печінки за допомогою застосування неінвазивного методу - ММП-2.

### Список літератури

- Бабій Н.О. Ко-інфекції вірусного ґенезу у хворих на ВІЛ-інфекцію /Н.О.Бабій, А.М.Щербинська//Інфекційні хвороби.- 2007.- №2.- С.23-26.
- Бобков М.Р. Возможные механизмы взаимного влияния инфекций, вызываемых ВИЧ и вирусом гепатита С /М.Р.Бобков //Журнал микробиологии.- 2002.- №5.- С.104-115.
- Ко-инфекция ВИЧ/Вирусный гепатит С у пациентов с нормальным уровнем аланиновой аминотрансферазы /S.A.Gonzales, R.-C.Liu, B.R.Edlin [et al.] //JAIDS.- 2007.- Т.1, Вып.1.- С.54-64.
- Хронический гепатит С у ВИЧ-инфицированных /В.Г.Канестри, А.В.Кравченко, О.А.Тишкевич [и др.] //Эпидемиол. и инфекц. болезни.- 2001.- №1.- С.56-57.
- Хронический гепатит С у ВИЧ-инфицированных /С.В.Моисеев, Г.М.Коженикова, В.Г.Канестри [и др.] //Клин. фармакол. и терапия.- 2011.- №20 (4).- С.1-7.
- Павлов Ч.С. Биопсия печени: методология и практика сегодня /Ч.С.Павлов, В.Т.Ивашкин //Рос. журн. гастроэнтерол., гепатол., колопроктол.- 2006.- №4.- С.65-78.
- Покровская А.В. Факторы, влияющие на течение ВИЧ-инфекции /А.В.Покровская //Эпидемиол. и инфекц. болезни.- 2010.- №3.- С.60-63.
- Matsukura M. Ультраструктура печени и уровень митохондриальной ДНК при сочетании ВИЧ-инфекции и гепатита С: отсутствие признаков повреждения митохондрий на фоне высокоактивной антиретровирусной терапии /M.Matsukura, F.Chu, M.Au [et al.] //AIDS.- 2008.- P.1226-1229.
- Yaron R. Coinfection with Hepatitis C Virus and Human Immunodeficiency Virus: Virological, Immunological, and Clinical Outcomes /Rotman Ya, Liang T.J. //J. of virology.- 2009.- Vol.83, №15.- P.7366-7374.

**Андросова О.С., Давидюк И.А., Гаврилюк А.А., Семанив М.В.**

#### ХРОНИЧЕСКИЙ ГЕПАТИТ С У БОЛЬНЫХ ВИЧ-ИНФЕКЦИЕЙ

**Резюме.** Данная работа содержит данные о морфологических изменениях в печени у больных с коинфекцией ВГС/ВИЧ. Показано, что при хроническом вирусном гепатите С на фоне ВИЧ-инфекции повышается риск обострения и более быстрого перехода в цирроз.

**Ключевые слова:** хронический вирусный гепатит С, ВИЧ-инфекция, печень.

*Androsova O.S., Davydyuk I.O., Gavrylyuk A.O., Semaniv M.V.*

### CHRONIC HEPATITIS C IN PATIENTS WITH HIV-INFECTION

**Summary.** *This paper contains the data about morphological changes in liver of the patients with coinfection HCV/HIV. It is shown that coinfection HCV/HIV increases the risk of acute and more rapid transition to cirrhosis.*

**Key words:** *chronic viral hepatitis C, HIV, liver.*

Стаття надійшла до редакції 06.12.2011 р.

© Григоренко А.М.

**УДК:** 616.14-007.64:618.13:616-078

**Григоренко А.М.**

Кафедра акушерства та гінекології №2, Вінницький національний медичний університет імені М.І.Пирогова (вул. Пирогова, 56, м.Вінниця, 21018, Україна)

## МОРФОФУНКЦІОНАЛЬНИЙ СТАН ВАРИКОЗНО РОЗШИРЕНИХ ВЕН МАЛОГО ТАЗА У ЖІНОК З ТАЗОВИМ ВЕНОЗНИМ ПОВНОКРІВ'ЯМ

**Резюме.** *За результатами гістологічних досліджень стінки варикозно розширених оваріальних вен основними морфологічними їх характеристиками є гіпертрофія оболонок з гіпертрофією гладко-м'язових клітин, дистрофія та зменшення щільності розташування гладком'язових клітин в середньому шарі вен в поєднанні з вогнищами флебосклерозу з ущільненням колагенових та ретикулярних волокон, деструкцією еластичних волокон на фоні виражених місцевих реологічних змін крові, альтерацій в мікроциркуляторному руслі у вигляді сепарації плазми, розвитку "сладж" синдрому.*

**Ключові слова:** *варикозне розширення вен малого таза (ВРВМТ), дисгормональні порушення, менструальна функція, безпліддя.*

### Вступ

Варикозне розширення вен малого таза в якості самостійної нозологічної одиниці є відносно новою патологією для клініцистів будь-якої спеціальності. Розповсюдження даного захворювання за різними даними коливається від 10 до 20% серед жінок репродуктивного віку [Римашевський та ін., 2000; Lampe et al., 2000].

За сучасними уявленнями, одним з факторів формування хронічного больового синдрому у жінок, в тому числі при наявності гінекологічної патології, є стійке порушення венозної гемодинаміки, обумовленої дилатацією венозних колекторів та сплетень малого таза [Колеснікова, 1977; Lampe et al., 2000].

На даний час домінуючої концепції щодо природи варикозного розширення тазових вен не існує, однак, вважається, що розвиток і ступінь варикозного розширення вен таза залежить від факторів ризику, що несприятливо впливають на венозну гемодинаміку в органах малого таза. Варикозне розширення вен малого таза, а саме вен яєчників, що виявляється при ультразвуковому дослідженні, як правило не звертає на себе увагу лікарів-діагностів і, у більшості випадків, трактується як вторинні зміни при патології жіночої статеві сфери [Reinhold et al., 1996].

Однак, варикозне розширення оваріальних вен може виникати і в результаті первинної патології венозних судин. Первинний флебостаз призводить до дисфункції яєчників, що проявляється статевими і психомоторними розладами у жінок [Подзолкова, Орлова, 2002; Blackwell, Olive, 1998]. На сьогоднішній день причиною первинного флебостазу вважається наявність органної венозної ренальної гіпертензії, що супроводжується ретроградним током крові по лівій яєчниковій вені, клапанною недостатністю гонадної вени, а також вплив

жіночих статевих гормонів на венозну стінку, про свідчать поодинокі наукові роботи [Рязанцев и др., 1981; Проскуракова, 2000].

Незважаючи на відомі етіопатогенетичні концепції розвитку варикозного розширення вен малого таза у жінок, на сьогоднішній день немає доступної інформації про частоту виникнення варикозу малого таза [Римашевський та ін., 2000]. В той же час відомо, що традиційні методи лікування дисфункції яєчників без виявлення причин захворювання можуть бути неефективними і бути по своїй суті замісними, або симптоматичними.

В зв'язку з цим визначення етіології, основних ланок патогенезу, вивчення клінічних проявів варикозного розширення вен малого таза та його зв'язок з наявністю гінекологічної патології, вплив на репродуктивну, менструальну функцію жінок, розробка та вдосконалення методів діагностики цього захворювання є важливими проблемами сучасної медицини.

Вивчення спеціальної літератури довело, що на сьогоднішній момент відсутня чітка діагностична програма виявлення варикозного розширення вен малого таза, а існуючі лікувальні методики використовуються безсистемно [Abramson et al., 1981].

**Мета роботи:** встановити причинно-наслідкові зв'язки виникнення варикозного розширення вен малого таза, визначити алгоритм діагностики та виробити адекватні патогенетично обґрунтовані підходи до його корекції.

### Матеріали та методи

Для вирішення поставленої мети та задач до основної групи дослідження увійшли 43 жінки з тривалим больовим синдромом, безпліддям неясного генезу та

*Androsova O.S., Davydyuk I.O., Gavrylyuk A.O., Semaniv M.V.*

### CHRONIC HEPATITIS C IN PATIENTS WITH HIV-INFECTION

**Summary.** *This paper contains the data about morphological changes in liver of the patients with coinfection HCV/HIV. It is shown that coinfection HCV/HIV increases the risk of acute and more rapid transition to cirrhosis.*

**Key words:** *chronic viral hepatitis C, HIV, liver.*

Стаття надійшла до редакції 06.12.2011 р.

© Григоренко А.М.

**УДК:** 616.14-007.64:618.13:616-078

**Григоренко А.М.**

Кафедра акушерства та гінекології №2, Вінницький національний медичний університет імені М.І.Пирогова (вул. Пирогова, 56, м.Вінниця, 21018, Україна)

## МОРФОФУНКЦІОНАЛЬНИЙ СТАН ВАРИКОЗНО РОЗШИРЕНИХ ВЕН МАЛОГО ТАЗА У ЖІНОК З ТАЗОВИМ ВЕНОЗНИМ ПОВНОКРІВ'ЯМ

**Резюме.** *За результатами гістологічних досліджень стінки варикозно розширених оваріальних вен основними морфологічними їх характеристиками є гіпертрофія оболонок з гіпертрофією гладко-м'язових клітин, дистрофія та зменшення щільності розташування гладком'язових клітин в середньому шарі вен в поєднанні з вогнищами флебосклерозу з ущільненням колагенових та ретикулярних волокон, деструкцією еластичних волокон на фоні виражених місцевих реологічних змін крові, альтерацій в мікроциркуляторному руслі у вигляді сепарації плазми, розвитку "сладж" синдрому.*

**Ключові слова:** *варикозне розширення вен малого таза (ВРВМТ), дисгормональні порушення, менструальна функція, безпліддя.*

### Вступ

Варикозне розширення вен малого таза в якості самостійної нозологічної одиниці є відносно новою патологією для клініцистів будь-якої спеціальності. Розповсюдження даного захворювання за різними даними коливається від 10 до 20% серед жінок репродуктивного віку [Римашевський та ін., 2000; Lampe et al., 2000].

За сучасними уявленнями, одним з факторів формування хронічного больового синдрому у жінок, в тому числі при наявності гінекологічної патології, є стійке порушення венозної гемодинаміки, обумовленої дилатацією венозних колекторів та сплетень малого таза [Колеснікова, 1977; Lampe et al., 2000].

На даний час домінуючої концепції щодо природи варикозного розширення тазових вен не існує, однак, вважається, що розвиток і ступінь варикозного розширення вен таза залежить від факторів ризику, що несприятливо впливають на венозну гемодинаміку в органах малого таза. Варикозне розширення вен малого таза, а саме вен яєчників, що виявляється при ультразвуковому дослідженні, як правило не звертає на себе увагу лікарів-діагностів і, у більшості випадків, трактується як вторинні зміни при патології жіночої статеві сфери [Reinhold et al., 1996].

Однак, варикозне розширення оваріальних вен може виникати і в результаті первинної патології венозних судин. Первинний флебостаз призводить до дисфункції яєчників, що проявляється статевими і психомоторними розладами у жінок [Подзолкова, Орлова, 2002; Blackwell, Olive, 1998]. На сьогоднішній день причиною первинного флебостазу вважається наявність органної венозної ренальної гіпертензії, що супроводжується ретроградним током крові по лівій яєчниковій вені, клапанною недостатністю гонадної вени, а також вплив

жіночих статевих гормонів на венозну стінку, про свідчать поодинокі наукові роботи [Рязанцев и др., 1981; Проскуракова, 2000].

Незважаючи на відомі етіопатогенетичні концепції розвитку варикозного розширення вен малого таза у жінок, на сьогоднішній день немає доступної інформації про частоту виникнення варикозу малого таза [Римашевський та ін., 2000]. В той же час відомо, що традиційні методи лікування дисфункції яєчників без виявлення причин захворювання можуть бути неефективними і бути по своїй суті замісними, або симптоматичними.

В зв'язку з цим визначення етіології, основних ланок патогенезу, вивчення клінічних проявів варикозного розширення вен малого таза та його зв'язок з наявністю гінекологічної патології, вплив на репродуктивну, менструальну функцію жінок, розробка та вдосконалення методів діагностики цього захворювання є важливими проблемами сучасної медицини.

Вивчення спеціальної літератури довело, що на сьогоднішній момент відсутня чітка діагностична програма виявлення варикозного розширення вен малого таза, а існуючі лікувальні методики використовуються безсистемно [Abramson et al., 1981].

**Мета роботи:** встановити причинно-наслідкові зв'язки виникнення варикозного розширення вен малого таза, визначити алгоритм діагностики та виробити адекватні патогенетично обгрунтовані підходи до його корекції.

### Матеріали та методи

Для вирішення поставленої мети та задач до основної групи дослідження увійшли 43 жінки з тривалим больовим синдромом, безпліддям неясного генезу та

гінекологічною патологією, що потребувала оперативного лікування.

Для вивчення структурних особливостей яєчників та стінки тазових вен проводили гістологічне дослідження інтраопераційно взятих біоптатів при виконанні лапароскопічної резекції. Для порівняльного аналізу нами були досліджені біоптати яєчників та стінки тазових вен у померлих жінок репродуктивного віку, які не мали патології статеві сфери. Гістологічне дослідження біоптатів виконували за загальноприйнятою методикою: готові зрізи забарвлювали гематоксиліном та еозином.

Варіаційно-статистична обробка результатів дослідження виконана за допомогою програми "Statistica 6.0" з визначенням основних варіаційних показників: середні величини (M), середні похибки (m), середньоквадратичні відхилення (p). Достовірність отриманих результатів визначали за допомогою критерію Ст'юдента.

Якісні показники досліджували за допомогою частотних таблиць цієї ж програми, де визначали частоту зустрічаємості кожної ознаки в абсолютних числах та їх відсотковий вираз. Порівняння вибірок, які містили якісні ознаки, проводили за коефіцієнтом Фішера.

### Результати. Обговорення

Після проведеного нами дослідження ми виявили певні морфологічні характеристики вен у жінок з венозним повнокрів'ям малого таза.

При гістологічному дослідженні стінки видалених варикозно розширених яєчникових вен були виражені ознаки пошкодження судин яєчничового сплетіння та, безпосередньо, зміни стінки яєчничових вен.

У 9 (20,9%) випадках мало місце виражена гіпертрофія внутрішньої та середньої оболонки та повнокрів'я. У 43 (100%) прооперованих пацієнток в яєчничових венах спостерігалися невеликі ділянки інтими, які не мали ендотелію з пристінковим стоянням поліморфно-ядерних лейкоцитів. На протязі судин щільність розташованих ядер ендотелію суттєво змінювалась. Дистрофічні зміни ендотеліоцитів, відшарування та злуш-

вання їх поєднувалися з мілкими вогнищами його проліферації. Дегрануляція поліморфно-ядерних лейкоцитів супроводжувалася набуханням та лізісом внутрішньої еластичної мембрани та вогнищевим набряком із загибеллю прилеглих клітин субендотелію та гладком'язових клітин внутрішнього повздожнього шару.

В 5 (11,6%) випадках формувалися вогнища плазматичного просякнення інтими судин. Поряд з гіпертрофією гладком'язових клітин, особливо циркулярного шару медії, визначалися нерівномірне виражені дистрофічні їх зміни з наявністю перинуклеарних просвітлень, штопороподібно звивистих ядер та ядер, що розпадаються. Організація загиблих гладко-м'язових клітин у внутрішньому повздожньому та циркулярному шарі медії вен місцями призводила до вогнищевого витончення стінки судини та формуванню варикоза. Судини судин визначалися в невеликій кількості, рідко доходили до підінтимального шару, рідко більше. Однак, гіпертрофовані ділянки оболонки вен мобільніше васкуляризовані проліферуючими судинами судин.

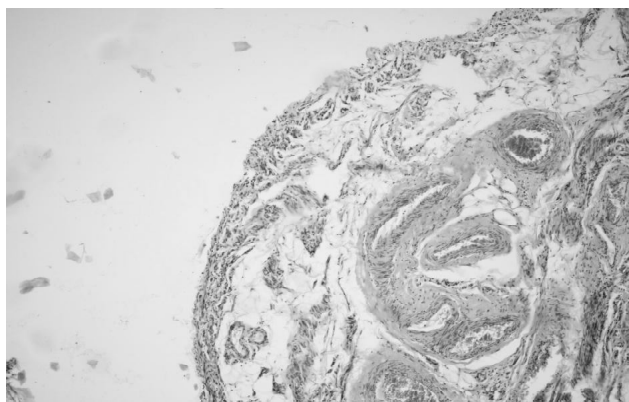
У 36 (83,7%) випадків відмічалися вогнищеві дефекти у вигляді розщеплення, фрагментації, лізису еластичних волокон, більш виражені в ділянці внутрішньої еластичної мембрани та адвентиції, збільшення кількості та ущільнення колагенових та ретикулярних волокон у середній оболонці вен.

В яєчничовому сплетенні, серед судин, які відносяться до мікроциркуляторного русла, відмічалися розлади реологічних властивостей крові з ознаками сгущування. Артеріоли були звужені, в капілярах формувалися "монетні стовпчики" еритроцитів, або вони були заповнені плазмою, що різко знижувало, або виключало їх функціональну активність. Переважно у венулах спостерігалося утворення агрегатів еритроцитів, сепарація плазми, формувались резорбційні вакуолі та пристінкове стояння поліморфно-ядерних лейкоцитів. У 16 (37,2%) жінок відмічалось різке повнокрів'я вен та капілярів.

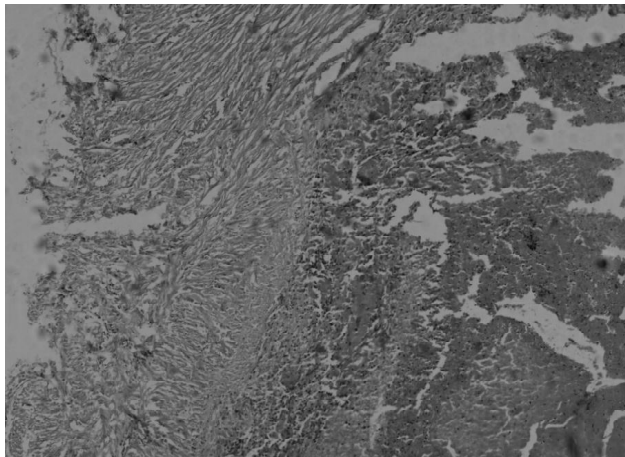
В 40 (93%) випадків зустрічалися дистрофічні зміни ендотелію з вакуолізацією цитоплазми, набуханням та вогнищевим злушчуванням ендотеліоцитів. Деендотелізація супроводжувалася в 11 (25,6%) вогнищами проліферації ендотеліальних клітин.

У 4 (9,3 %) визначалися невеликі ділянки ангіоматозу та вогнищеве збільшення кількості тучних клітин (рис. 1).

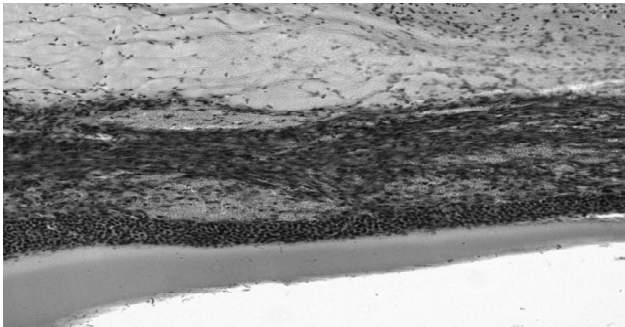
Навколо окремих вен, як правило, з пристінковим стоянням поліморфно-ядерних лейкоцитів формувалися периваскулярний набряк та лімфогістіоцитарні інфільтрати. В просвіті деяких судин, окрім сепарації плазми з пристінковим стоянням поліморфно-ядерних лейкоцитів, стаза та агрегації еритроцитів, спостерігалося формування резорбційних вакуолей, що відображує реологічні зміни крові. Вогнищеве в таких судинах відсутня ендотеліальна вистилка, або вона представлена дистрофічно зміненими ендотеліоцитами. Внутрішня еластична мембрана в таких місцях розволоконена,



**Рис. 1.** Зміни венозних судин при ВРВМТ: поодинокі, слабо виражені периваскулярні лімфогістіоцитарні інфільтрати. Гематоксилін-еозин. x100.



**Рис. 2.** Зміни венозних судин при ВРВМТ: вогнищева деендотелізація стінки акумулюючої вени з пристінковим стоянням поліморфно-ядерних лейкоцитів. Гематоксилін-еозин. x100.



**Рис. 3.** Фолікулярна солітарна кіста із вистелкою клітинами гранульози та серозним вмістом. Гематоксилін-еозин. x200.

набрякла, або не визначалася у зв'язку з плазматичним просякненням стінки судини. Вогнища флебосклерозу виражені нерівномірно як в різних судинах, так і по довжині однієї судини, однак, кількість колагенових волокон визначається в більшій кількості в циркулярному м'язовому шарі середньої оболонки, та, особливо, в місцях гіпертрофії цього шару. Слід підкреслити, що гіпертрофія середньої оболонки, її циркулярного м'язового шару, а також інтими судин є характерною морфологічною ознакою (рис.2).

У 32 (74,4 %) жінок у варикозно змінених венах відмічався розпад еластичних волокон, а мозаїчно розташовані гіпертрофовані та дистрофічно змінені гладко-м'язові клітини нерівномірно поєднувалися з вогнищами флебосклерозу. Судини судин таких вен пусті, іноді досягають інтими, але зустрічаються дуже рідко. Деякі вени відрізнялися гіпертрофією інтими та медії, різко звуженим просвітом та повнокрів'ям.

При гістологічному дослідженні яєчників на мікропрепаратах спостерігалися як солітарні фолікулярні кісти, що мали діаметр від 2 до 8 см, так і чисельні дрібні кісти діаметром до 1 см. Стінка фолікулярної кісти утворена внутрішнім шаром гранульозних клітин та зовнішнім шаром тека - інтерна (рис. 3).

У 2 (4,7%) випадках ми спостерігали атрофію (апоптоз) клітин в результаті збільшення діаметра кісти. Навколо цих клітин, у безпосередній близькості до них ми відзначали активні, з великою кількістю первинних та вторинних лізосом та відростків, макрофаги.

У 6 (13,9%) жінок ми виявили лютеїнові кісти яєчника - лютеїнізацію клітин, що утворюють стінки солітарних фолікулярних кіст, і характеризуються жовтим кольором внутрішньої поверхні. Визначали декілька шарів лютеїнізованих клітин без чіткого диференціювання гранульозо-клітинних і тека-клітинних форм. На відміну від кісти жовтого тіла, яка є анатомічним варіантом нормальної будови жовтого тіла, кістозні жовті тіла не перевищують діаметра 4-5 см, мають внутрішню фіброзну вистелку за якою розташовуються шари гранульозу - тека - лютеїнових клітин. У 3 (6,9%) жінок ми розцінили такі кісти, як ятрогенні форми лютеїнових кіст яєчника при неадекватній екзогенній стимуляції процесу овуляції.

В біоптатах, які ми отримали від 3 (6,9%) жінок, мала місце гіперплазія Лейдигівських клітин, які були розташовані в ділянці строми яєчника. Специфічною мікроскопічною ознакою клітин Лейдига є наявність специфічних включень у цитоплазмі у вигляді кристалів Рейнке. Патологічна гіперплазія Лейдигівських клітин мала мікрвузловатий, чи дифузний характер. Строма яєчника була ущільненою, її питома вага складала  $59,35 \pm 1,48\%$ . Із 43 прооперованих жінок, ми виявили 9 (20,9%) пацієнток, у яких було діагностовано мультифолікулярні кісти яєчника.

При гістологічному дослідженні ми звернули увагу на збільшення розмірів яєчника та на характерну горбистість поверхні, через яку добре контурувалися кістозно змінені фолікули, розмірами до 5-10 мм. Капсула їх була значно товщою, ніж у попередніх випадках, всі фолікули були заповнені аморфним еозинофільним вмістом, вистелені фолікулярним епітелієм, подекуди, у кістах більшого діаметра - витонченим, атрофічним з ущільненою базальною пластинкою. В дрібніших фолікулах епітелій не виявляв ознак атрофії.

### Висновки та перспективи подальших розробок

Таким чином, проведені гістологічні дослідження яєчникових вен у жінок основної групи показали наявність виражених дистрофічних змін в їх стінці з розвитком варикозних змін та флебосклерозу.

Вказані явища протікають на фоні виражених місцевих реологічних змін крові, альтерацій в мікроциркуляторному руслі у вигляді сепарації плазми, агрегації еритроцитів, розвитку "сладж" синдрому, що призводить до гіпоксії та пошкодженню судинної стінки з вогнищевою загибеллю ендотелію та адгезією активованих нейтрофілів.

Виявлені вогнища плазматичного просякнення у ділянці внутрішнього повздошнього м'язового шару

свідчать про пошкодження оголеного підендотеліального шару пристінковими поліморфоно-ядерними лейкоцитами.

Діагностована гіпертрофія оболонок з гіпертрофією гладко-м'язових клітин, яка розвинулася як компенсаторна реакція на реологічні зміни крові, обумовлює розвиток флебосклерозу як на висоті реакції, коли активовані гладко-м'язові синтезують глікозаміноглікани, колаген та еластин, так і при зриві компенсаторної реакції при атрофії гладко-м'язових клітин. Остання розвивається в зв'язку з тривалою некомпенсованою гіпоксією внаслідок венозного стаза та приєднанням недостатності функції судин для гіпертрофованої стінки вени.

Різно виражена дистрофія та зменшення щільності розташування гладком'язових клітин у середньому шарі вен у поєднанні з вогнищами флебосклерозу з ущільненням колагенових та ретикулярних волокон, деструкцією еластичних волокон в кінцевому етапі призводить до варикозної трансформації стінки вен. При повній загибелі гладко-м'язових клітин флебоск-

лероз не виникає, а сполучна тканина, яка розвинулася, не компенсує недостатність (функціональну неспроможність) судинної стінки.

За результатами гістологічних досліджень біоптатів яєчників у жінок з варикозним розширенням вен малого таза діагностовано солітарні фолікулярні кісти, утворені внутрішнім шаром гранульозних клітин та зовнішнім шаром тека - інтерна, атрофія (апоптоз) клітин, гіперплазія клітин Лейдига, лютеїнізація фолікулярного епітелію, фіброзні тіла та вогнища фіброзу в стромі яєчника.

Таким чином, результати проведених досліджень дають нам можливість в перспективі розробити методики індивідуальної корекції варикозного розширення вен малого таза. Вибір способу лікування з урахуванням локалізації варикозної дилатації тазових венозних колекторів, анатомічних характеристик яєчникових вен та наявності гінекологічної патології дозволить значно підвищити якість життя хворих, їх соціальну активність.

### Список літератури

- Колеснікова Р.С. Лікування захворювань вен у жінок. /Колеснікова Р.С.- М.: Медицина, 1977.- С.3-34.
- Подзолкова Н.М. Судинний фактор в генезі хронічного тазового болю та безпліддя у жінок. Еволюція лікувально-діагностичної концепції від В.Ф.Снегірьова до наших днів / Н.М.Подзолкова, О.А.Орлова //Акуш. та гінекологія.- 2002.- №5.- С.15-18.
- Проскурякова О.В. Приватні питання венозного кровообігу внутрішніх статевих органів жінок /Проскурякова О.В. //Допплерографія в гінекології /Під. ред. Зикіна Б.І., Медведєва М.В. М.:ПАВУЗДПГ, Реальний час, 2000.- С.133-144.
- Варикозна хвороба та рецидивуючий флебіт малого таза у жінок /[Римашевський Н.В., Маркіна В.В., Волков А.Е. та ін.].- Ростов-н/Д.: Вид. РГМУ, 2000.- С.164.
- Рязанцев Е.І. Варикозне розширення навколomatкових вен /Е.І.Рязанцев, Т.І.Сисоева, П.С.Борисенко // Акушерство та гінекологія.- 1981.- №9.- С.43-45.
- Abramson J.H. The epidemiology of varicose veins. A survey in Western Jerusalem /J.H.Abramson, C.Hopp, L.M.Epstein //J. Epidemiol. Comm. Health.- 1981.- Vol.35.- P.213-217.
- Blackwell R.E. Chronic pelvic pain: evaluation and management /R.E.Blackwell, D.L.Olive.- New York: Springer, 1998.- 238p.
- Chronic pelvic pain and previous sexual abuse /A.Lampe, E.Solder, A.Ennemoser [et al.] //Obstet Gynecol.- 2000.- Vol.96.- P.929-933.
- Diffuse adenomyosis: comparison of endovaginal US and MR imaging with histopathologic correlation /C.Reinhold, S.McCarthy, P.M.Bret [et al.] // Radiology.- 1996.-Vol.199.-P.151-158.

**Григоренко А.М.**

### МОРФОФУНКЦИОНАЛЬНОЕ СОСТОЯНИЕ ВАРИКОЗНО РАСШИРЕННЫХ ВЕН МАЛОГО ТАЗА У ЖЕНЩИН С ТАЗОВЫМ ВЕНОЗНЫМ ПОЛНОКРОВИЕМ

**Резюме.** По результатам гистологических исследований стенки варикозно расширенных овариальных вен основными морфологическими их характеристиками являются гипертрофия оболочек с гипертрофией гладко-мышечных клеток, дистрофия и уменьшение плотности расположения гладкомышечных клеток в среднем слое вен в сочетании с очагами флебосклероз с уплотнением коллагеновых и ретикулярных волокон, деструкцией эластических волокон на фоне выраженных местных реологических изменений крови, альтераций в микроциркуляторном русле в виде сепарации плазмы, развития "сладж" синдрома.

**Ключевые слова:** варикозное расширение вен малого таза (ВРВМТ), дисгормональные нарушения, менструальная функция, бесплодие.

**Grigorenko A.M.**

### MORPHOFUNCTIONAL STATE OF VARIX DILATATION OF SMALL PELVIS OF THE WOMEN WITH PELVIC VENOUS HYPEREMIA

**Summary.** As a result of histological studies of wall varicose ovarian vein main morphological features of hypertrophy are shells with hypertrophy of smooth-muscle cell degeneration and reduced density of the location of smooth muscle cells in the middle layer of the veins in combination with fires phlebosclerosis with consolidation of collagen and reticular fibers destruction of elastic fibers in the background of pronounced local rheological changes of blood alteration in the microvasculature in the form of separation of plasma, the development of "sludge" syndrome.

**Key words:** varix dilatation of small pelvis (VDSP), hormonal disorders, menstrual function, infertility.

Стаття поступила до редакції 23.11.2011 р.

© Маєвський О.Є.

УДК: 611.12-053.6:572.7

**Маєвський О.Є.**

Вінницький національний медичний університет імені М.І.Пирогова (вул. Пирогова, 56, м.Вінниця, 21018, Україна)

# **ВЗАЄМОЗВ'ЯЗКИ СОНОГРАФІЧНИХ ПАРАМЕТРІВ СЕРЦЯ З АНТРОПОСОМАТОТИПОЛОГІЧНИМИ ПОКАЗНИКАМИ І КОМПОНЕНТНИМ СКЛАДОМ МАСИ ТІЛА ЗДОРОВИХ МІСЬКИХ ДІВЧАТ ЕКТОМОРФНОГО СОМАТОТИПУ**

**Резюме.** У практично здорових дівчат ектоморфного соматотипу, мешканців Поділля, встановлені особливості взаємозв'язків сонографічних параметрів серця з антропометричними, соматотипологічними показниками й показниками компонентного складу маси тіла. Показано, що найбільша відносна кількість зв'язків ехокардіографічних показників встановлена з компонентами соматотипу, тотальними розмірами тіла, обхватними розмірами тіла, показниками компонентного складу маси тіла та діаметрами тіла. Найбільша кількість зв'язків з конституціональними показниками зафіксована для товщини стінки правого шлуночка під час діастолі, товщини стінки правого шлуночка під час систолі, товщини задньої стінки лівого шлуночка під час систолі, діаметра лівого шлуночка під час діастолі та кінцевого діастолічного об'єму лівого шлуночка.

**Ключові слова:** ехокардіографія, юнацький вік, взаємозв'язки, антропометрія.

### **Вступ**

Визначення системних критеріїв норми є значно складнішим ніж визначення окремих показників і потребує додаткових досліджень. Одним із перспективних напрямків вирішення даної проблеми є вивчення впливу конституційних особливостей на показники серцево-судинної системи [Бурякіна, 2011; Popovich, 2009].

Останнім часом помітно зростала увага дослідників до вивчення та встановлення взаємозв'язку і впливу конституціональних особливостей організму з параметрами будови та показниками функції його окремих органів та систем. При вивченні кардіометричних показників встановлено, що всі вони виявляють певний зв'язок з конституціональними параметрами, особливо з індексом маси тіла, активною масою тіла, компонентним складом маси тіла та певним соматотипом [Hense et al., 1998; Soma et al., 1998].

Тому, встановлення взаємозв'язків сонографічних морфофункціональних параметрів серця з антропо-соматотипологічними показниками є актуальним.

**Мета** роботи - встановити особливості взаємозв'язків сонографічних морфофункціональних параметрів серця з антропометричними, соматотипологічними показниками і компонентним складом маси тіла здорових міських дівчат ектоморфного соматотипу.

### **Матеріали та методи**

На базі НДЦ Вінницького національного медичного університету імені М.І.Пирогова в рамках загально-університетської наукової тематики проведено комплексне обстеження дівчат у віці від 16 до 20 року, в результаті якого було відібрано 138 здорових міських дівчат Поділля.

Основна група поділена на 4 соматотипологічних групи: мезоморфи, ектоморфи, ендо-мезоморфи та особи з середнім проміжним соматотипом, яким провели антропометричне обстеження за В.В.Бунаком [1941]. Оцінку соматотипу проводили з використанням

математичної схеми J.Carter і B.Heath [1990]; компонентний склад маси тіла оцінювали за методом J.Matiegka [1921] та Американського інституту харчування (AIX) [Heymtsfield, 1982].

Ехокардіографічне дослідження проводили за загальноприйнятою методикою [Бобров, Стаднюк, 1997] в трьох стандартних позиціях в М- і В-режимах з трансстернального доступу на апараті "Ultramark-9".

Статистична обробка отриманих результатів проведена в статистичному пакеті "STATISTICA 6.1" (належить НДЦ ВНМУ ім. М.І. Пирогова, ліцензійний №ВХХR901E246022FA). Аналіз кореляційних зв'язків між сонографічними морфо-функціональними параметрами серця та антропометричними й соматотипологічними показниками у дівчат ектоморфного соматотипу проводили з використанням статистики Пірсона.

### **Результати. Обговорення**

Нами встановлені наступні особливості багаточисельних зв'язків ехокардіографічних показників з антропо-соматотипологічними параметрами тіла дівчат ектоморфного соматотипу: **з товщиною стінки правого шлуночка (ПШ) під час діастолі:** переважно середньої сили **прямі** ( $r$ = від 0,34 до 0,66) достовірні зв'язки з усіма тотальними, половиною показників ШДЄ довгих кісток верхньої кінцівки з обох боків, більшістю обхватних розмірів тіла, половиною діаметрів тіла та кістковою й м'язовими масами тіла; **з товщиною стінки ПШ під час систолі:** середньої сили, переважно достовірні **прямі** ( $r$ = від 0,36 до 0,59) (за винятком показників товщини ШЖС верхньої кінцівки та ектоморфного компоненту соматотипу) зв'язки з масою, площею поверхні тіла, більшістю обхватних розмірів тіла, половиною діаметрів тіла та м'язовими масами тіла; **з товщиною міжшлуночкової перетинки під час діастолі:** середньої сили, переважно достовірні **прямі** ( $r$ = від 0,33 до 0,50) (за винятком мезоморфного компоненту соматотипу), зв'язки з усіма тотальними розмірами тіла та май-

же половиною діаметрів тіла; з товщиною міжшлуночкової перетинки під час систоли: середньої сили достовірні й недостовірні, переважно прямі ( $r =$  від 0,33 до 0,52) (за винятком товщини ШЖС на стегні та екоморфного компонента соматотипу), зв'язки з масою, площею поверхні тіла, більш ніж половиною обхватних розмірів тіла та м'язовими масами тіла; з діаметром лівого шлуночка (ЛШ) під час діастолі: середньої сили достовірні й недостовірні, переважно прямі ( $r =$  від 0,37 до 0,47) (за винятком показників товщини ШЖС верхньої кінцівки), зв'язки з масою, площею поверхні тіла, більшістю обхватних розмірів тіла та м'язовими масами тіла; з товщиною задньої стінки ЛШ під час систоли: переважно середньої сили достовірні прямі ( $r =$  від 0,34 до 0,62) (за винятком показників товщини ШЖС верхньої кінцівки та екоморфного компоненту соматотипу), зв'язки з масою, площею поверхні тіла, практично усіма обхватними розмірами тіла, мезоморфним компонентом соматотипу та м'язовими масами тіла; з кінцевим діастолічним об'ємом ЛШ: середньої сили достовірні й недостовірні, переважно прямі ( $r =$  від 0,37 до 0,47) (за винятком показників товщини ШЖС верхньої кінцівки), зв'язки з масою, площею поверхні тіла, більш ніж половиною обхватних розмірів тіла та м'язовими масами тіла; з кінцевим систолічним об'ємом ЛШ: середньої сили достовірні й недостовірні прямі ( $r =$  від 0,34 до 0,52) достовірні зв'язки з довжиною, площею поверхні тіла та більшістю показників ЩДЕ довгих кісток кінцівок зліва; з показником ударного об'єму: середньої сили достовірні й недостовірні, переважно обернені ( $r =$  від -0,49 до -0,34) (за винятком м'язової маси тіла за АІХ), зв'язки з показниками товщини ШЖС верхньої кінцівки та екоморфним компонентом соматотипу; з показником ударного індексу: середньої сили достовірні й недостовірні обернені ( $r =$  від -0,42 до -0,35) зв'язки з показниками товщини ШЖС верхньої кінцівки та екоморфним компонентом соматотипу; з показником хвилинного об'єму серця: середньої сили достовірні й недостовірні обернені ( $r =$  від -0,42 до -0,35) зв'язки з показниками товщини ШЖС верхньої кінцівки та екоморфним компонентом соматотипу; з показником серцевого індексу: середньої сили достовірні й недостовірні обернені ( $r =$  від -0,42 до -0,35) зв'язки з показниками товщини ШЖС верхньої кінцівки, екоморфним компонентом соматотипу та жирною масою тіла; з показником швидкості руху передньої стулки мітрального клапана в фазу швидкого наповнення: середньої сили достовірні й недостовірні, переважно прямі ( $r =$  від 0,34 до 0,40), зв'язки з більшістю показників товщини ШЖС на тулубі та екоморфним компонентом соматотипу; з показником швидкості раннього діастолічного прикриття передньої стулки мітрального клапана: середньої сили достовірні й недостовірні обернені ( $r =$  від -0,40 до -0,34) зв'язки з показниками товщини ШЖС на плечі й під лопаткою та екоморфними компонентами соматотипу, а також, переважно недостовірні середньої сили, прямі ( $r =$  від 0,30 до 0,34) зв'язки з третиною обхватних розмірів тіла та м'язовою ма-

сою тіла за Матейко; з діаметром аорти: середньої сили достовірні й недостовірні обернені ( $r =$  від -0,47 до -0,36) зв'язки з більш ніж половиною показників товщини ШЖС та екоморфним компонентом соматотипу, а також, переважно достовірні середньої сили, прямі ( $r =$  від 0,35 до 0,37) зв'язки з половиною обхватів верхньої кінцівки та м'язовою масою тіла за АІХ; з показником співвідношення кінцевого діастолічного розміра ЛП до діаметра аорти: середньої сили достовірні й недостовірні прямі ( $r =$  від 0,34 до 0,46) зв'язки з більшістю показників товщини ШЖС, екоморфним компонентом соматотипу та жирною масою тіла; з показником розкриття стулок аортального клапана: середньої сили, переважно достовірні прямі ( $r =$  від 0,34 до 0,38), зв'язки з половиною показників ЩДЕ довгих кісток верхньої кінцівки з обох боків та мезоморфним компонентом соматотипу.

Кількісний аналіз та узагальнення особливостей достовірних і середньої сили недостовірних (281 із 1488 можливих - 18,9 %) зв'язків ехокардіографічних морфо-функціональних показників з антропо-соматотипологічними параметрами тіла у дівчат екоморфного соматотипу показав, що більшість зв'язків були прямими (219 зв'язків - 77,9 %, серед яких 3 сильних достовірних - 0,7 %,  $r =$  від 0,61 до 0,66, 148 середньої сили достовірних - 52,7 %,  $r =$  від 0,34 до 0,59 та 68 середньої сили недостовірних - 24,2 %,  $r =$  від 0,30 до 0,33; проти 62 обернених зв'язків - 22,1 %, серед яких 45 середньої сили достовірних - 16,0 %,  $r =$  від -0,34 до -0,49 та 17 середньої сили недостовірних - 6,1 %,  $r =$  від -0,30 до -0,35). Найбільша відносна кількість достовірних і середньої сили недостовірних зв'язків встановлена з: компонентами соматотипу (із 72 можливих 19 зв'язків - 26,4 %, з них 5 прямих середньої сили достовірних і 2 недостовірних та 6 обернених середньої сили достовірних і 6 недостовірних); тотальними розмірами тіла (із 72 можливих 18 зв'язків - 25,0 %, з них усі 18 прямі середньої сили достовірні); обхватними розмірами тіла (із 360 можливих 88 зв'язків - 24,4 %, з них 2 прямих сильних достовірних, 54 прямих середньої сили достовірних і 32 недостовірних); товщиною ШЖС (із 216 можливих 50 зв'язків - 23,1 %, з них 5 прямих середньої сили достовірних і 6 недостовірних та 31 обернений середньої сили достовірний й 8 недостовірних); показниками складу маси тіла (із 96 можливих 18 зв'язків - 18,8 %, з них 1 прямий сильний достовірний, 14 середньої сили достовірних і 2 недостовірних та 1 обернений середньої сили недостовірний) та діаметрами тіла (із 192 можливих 32 зв'язки - 16,7 %, з них 18 прямих середньої сили достовірних і 7 недостовірних та 6 обернених середньої сили достовірних і 1 недостовірний). Серед ехокардіографічних показників найбільша кількість достовірних і середньої сили недостовірних зв'язків з конституціональними показниками зафіксована для: товщини стінки ПШ під час діастолі (29 зв'язків - 46,8 %, з них 1 прямий сильний достовірний, 23 середньої сили достовірних і 4 недостовірних та 1 обернений серед-



ньої сили достовірний); товщини стінки ПШ під час систоли (27 зв'язків - 43,5 %, з них 21 прямих середньої сили достовірний й 2 недостовірних та 4 обернених середньої сили достовірних); товщини задньої стінки ЛШ під час систоли (27 зв'язків - 43,5 %, з них 2 прямих сильних достовірних, 19 середньої сили достовірних і 2 недостовірних та 3 обернених середньої сили достовірних і 1 недостовірний); діаметра ЛШ під час діастолі (20 зв'язків - 32,3 %, з них 10 прямих середньої сили достовірних і 7 недостовірних та 3 обернених середньої сили достовірних) та кінцевого діастолічного об'єма ЛШ (20 зв'язків - 32,3 %, з них 10 прямих середньої сили достовірних і 7 недостовірних та 3 обернених середньої сили достовірних). Практично не встановлено достовірних і середньої сили недостовірних зв'язків для: фракції викиду (2 прямих середньої сили достовірних і 1 недостовірний та 1 обернений середньої сили достовірний); ударного індексу (2 обернених середньої сили достовірних і 2 недостовірних); кінцевого діастолічного розміру ЛП (2 прямих середньої сили достовірних і 2 недостовірних); товщини задньої стінки ЛШ під час діастолі (2 прямих середньої сили достовірних і 1 недостовірний та 1 обернений середньої сили достовірний й 1 недостовірний) та ступеня вкорочення передньо-заднього розміру ЛШ в систолу (2 прямих середньої сили достовірних і 1 недостовірний та 1 обернений середньої сили достовірний й 1 недостовірний).

Отримані дані відрізняються від попередніх досліджень зв'язків сонографічних параметрів серця з антропо-соматотипологічними показниками дівчаток ектоморфного соматотипу [Вариво́да, 2008]. У дівчаток ектоморфів у більшості випадків прямі зв'язки встановлені між ТМПШд і ЛП та тотальними, більшістю поздовжніх, поперечних і усіма обхватними розмірами тіла, більшістю показників ширини дистальних епіфізів трубчатих кісток, половиною ШЖС на тулубі, ендоморфним компонентом соматотипу і усіма показниками компонентного складу маси тіла; між ТМЗСЛШс та тотальними, більшістю поздовжніх розмірів, обхватами нижньої кінцівки і грудної клітки, усіма компонентами масами тіла за Матейко; між ТМШПс та довжиною і площею поверхні тіла, більшістю поздовжніх і поперечних розмірів тіла, шириною дистальних епіфізів трубчатих кісток верхньої кінцівки і кістковою масою тіла. Поодинокі зворотні зв'язки встановлені лише між КСРЛШ і ЛП та ектоморфним компонентом соматотипу і ТМШПс та мезоморфним компонентом соматотипу. У більшості випадків відсутні зв'язки між ТМПШс, КДРПШ, КСРПШ, КДРЛШ, КСРЛШ, ТМЗСЛШд і ТМШПд та більшістю антропологічних показників. Серед функціональних ЕХОКГ

показників у більшості випадків прямі зв'язки встановлені між ADS, DE і УО та тотальними, більшістю поздовжніх, поперечних і обхватних розмірів тіла, шириною дистальних епіфізів трубчатих кісток верхньої кінцівки, більш ніж половиною товщини ШЖС, ендоморфним компонентом соматотипу і усіма показниками компонентного складу маси тіла; між КДО та масою і площею тіла, половиною розмірів ширини дистальних епіфізів стегна і гомілки, з більшістю обхватних розмірів нижньої кінцівки, з кістковою масою за Матейко; між ΔS і ФВ та довжиною тіла, усіма поздовжніми розмірами тіла, ектоморфним компонентом соматотипу і кістковою масою тіла. Поодинокі зворотні зв'язки встановлені між ΔS і ФВ та мезоморфним компонентом соматотипу; між КСО та ектоморфним компонентом соматотипу; між СІ та частиною поздовжніх розмірів тіла, обхватом передпліччя у верхній частині і м'язовою масою тіла за Матейко. У більшості випадків відсутні зв'язки між EF, PPI, PI, RATIO, VcF, UI, CO і СІ та антропологічними показниками.

### Висновки та перспективи подальших розробок

1. У дівчат ектоморфного соматотипу встановлені багаточисельні достовірні та недостовірні (18,9 % від загальної кількості зв'язків), переважно прямі (219 - 77,9 %), сильні достовірні (0,7 %,  $r =$  від 0,61 до 0,66), середньої сили достовірні (52,7 %,  $r =$  від 0,34 до 0,59) та середньої сили недостовірні (24,2 %,  $r =$  від 0,30 до 0,33) зв'язки ехокардіографічних показників з антропо-соматотипологічними параметрами.

2. У дівчат ектоморфного соматотипу найбільша відносна кількість зв'язків ехокардіографічних показників встановлена з: компонентами соматотипу, тотальними розмірами тіла, обхватними розмірами тіла, товщиною ШЖС, показниками компонентного складу маси тіла та діаметрами тіла.

3. У дівчат ектоморфного соматотипу найбільша кількість зв'язків з конституціональними показниками зафіксована для: товщини стінки ПШ під час діастолі, товщини стінки ПШ під час систоли, товщини задньої стінки ЛШ під час систоли, діаметра ЛШ під час діастолі та кінцевого діастолічного об'єма ЛШ.

Отримані в ході дослідження дані щодо особливостей взаємозв'язків сонографічних параметрів серця з антропо-соматотипологічними показниками й показниками компонентного складу маси тіла дівчат ектоморфного соматотипу дозволять у подальшому на ранніх етапах виявляти групи ризику осіб юнацького віку із захворюваннями серцево-судинної системи.

### Список літератури

- |  |   |  |
|--|---|--|
| Бобров В.О. Ехокардіографія /В.О.Бобров, Л.А.Стаднюк, В.О.Крижанівський.- К.: Здоров'я, 1997.- 152с. | гиз, 1941.- 368с.   | щиков //Кардиология.- 2011.- №2.- С.72-80.   |
| Бунак В.В. Антропометрия. Практический курс /В.В.Бунак.- М.: Учпед-                                  | Бурякина Т.А. Анатомические, функциональные и генетические особенности гипертрофии миокарда спортсменов /Т.А.Бурякина, Д.А.Затей- | Вариво́да В.О. Зв'язки ехокардіографічних розмірів серця з тотальними, поздовжніми, поперечними та об- |

- хватними розмірами у практично здорових хлопчиків і дівчаток різних соматотипів /В.О.Варивода // Biomedical and Biosocial anthropology.- 2008.-№1.-с.138-142.
- Варивода В.О. Зв'язки функціональних показників ехокардіографії з тотальними, повздовжніми, поперечними та обхватними розмірами у здорових підлітків різних соматотипів /В.О.-Варивода//Вісник Вінницького нац. мед. унів.- 2008.- №1.- С.38-43.
- Carter J.L. Somatotyping - development and applications /J.L.Carter, B.H.Heath.- Cambridge University Press.- 1990.- 504p.
- Heymssfield S.B. Anthropometric measurement of muscle mass: revised equations for calculating bone-free arm muscle area /S.B.Heymssfield //Am. J. Clin. Nutz.- 1982.- Vol.36, №4.- P.680-690.
- Matiegka J. The testing of physical efficiency //Amer. J. Phys. Antropol.- 1921.- Vol.2, №3.- P.25-38.
- Influence of body size and left ventricular ejection dynamics on total arterial compliance determined using Doppler echocardiography and subclavian artery pulse tracings in healthy humans /J.Soma, S.Aakhus, B.Angelsen [et al.] //Blood Press.- 1998.- Vol.7, №4.- P.239-246.
- Popovich Z.B. Echocardiography and a quest of the promised land of the accurate assessment of cardiac mechanics /Z.B.Popovi?, J.D.Thomas //Eur. J. Echocar-diogr. - 2009.- Vol.10, №5.- P.583-584.
- The associations of body size and body composition with left ventricular mass: impacts for indexation in adults /H.W.Hense, B.Gneiting, M.Muscholl [et al.] //J. Am. Coll. Cardiol.- 1998.- Vol.32, №2.- P.451-457.

**Маевский А.Е.**

**ВЗАИМОСВЯЗИ СОНОГРАФИЧЕСКИХ ПАРАМЕТРОВ СЕРДЦА С АНТРОПО-СОМАТОТИПОЛОГИЧЕСКИМИ ПОКАЗАТЕЛЯМИ И КОМПОНЕНТНЫМ СОСТАВОМ МАССЫ ТЕЛА ЗДОРОВЫХ ГОРОДСКИХ ДЕВУШЕК ЭКТОМОРФНОГО СОМАТОТИПА**

**Резюме.** У практически здоровых девушек ectomorphного соматотипа, жителей Подолья, установлены особенности взаимосвязей сонографических параметров сердца с антропометрическими, соматотипологическими показателями и показателями компонентного состава массы тела. Показано, что наибольшее относительное количество связей эхокардиографических показателей установлено с компонентами соматотипа, тотальными размерами тела, обхватными размерами тела, показателями компонентного состава массы тела и диаметрами тела. Наибольшее количество связей с конституциональными показателями зафиксировано для толщины стенки правого желудочка во время диастолы, толщины стенки правого желудочка во время систолы, толщины задней стенки левого желудочка во время систолы, диаметра левого желудочка во время диастолы и конечного диастолического объема левого желудочка.

**Ключевые слова:** эхокардиография, юношеский возраст, взаимосвязи, антропометрия.

**Mayevskiy O.Ye.**

**INTERCOMMUNICATIONS OF SONOGRAPHIC PARAMETERS OF HEART WITH ANTHROPO-SOMATOLOGICAL INDEXES AND COMPONENT COMPOSITION OF MASS OF BODY OF HEALTHY TOWN GIRLS OF ECTOMORPHIC SOMATOTYPE**

**Summary.** The practically healthy girls of ectomorph somatotype, habitants of Podylia have the features of intercommunications of sonographic parameters of heart which are set with anthropo-somatotipological indexes and component composition of mass of body. It is shown that the relative most of connections of echocardiographic indexes are set with components of somatotype, total sizes of body, circumference sizes of body, indexes of component composition of mass of body and diameters of body. The most of connections with constitutional indexes are fixed for the thickness of wall of right ventricle during a diastole, thickness of wall of right ventricle during a systole, thicknesses of back wall of the left ventricle during a systole, diameter of the left ventricle during a diastole and eventual diastole volume of the left ventricle.

**Key words:** echocardiography, adolescent age, intercommunications, anthropometry.

Стаття надійшла до редакції 23.11.2011 р.

© Марковський В.Д., Харченко О.В.

**УДК:** 616.33-006:616.15

**Марковський В.Д., Харченко О.В. \***

Кафедра патологічної анатомії ХНМУ (пр. Леніна, 4, м.Харків, 61022, Україна); \*кафедра медико-біологічних дисциплін ПНПУ імені В.Г.Короленка (вул. Остроградського, 2, м.Полтава, 36003, Україна)

**ВИЯВЛЕННЯ ДИСЕМІНОВАНИХ ПУХЛИННИХ КЛІТИН У ПЕРИФЕРИЧНІЙ КРОВІ У ХВОРИХ НА ВИРАЗКОВО-ІНФІЛЬТРАТИВНИЙ РАК ШЛУНКА**

**Резюме.** Рання гематогенна дисемінація пухлинних клітин часто сприяє поганому прогнозу після радикальної резекції солідних пухлин шлунка. Виявлення скритих дисемінованих пухлинних клітин (ДПК) - один з найважливіших підходів для раннього виявлення метастазів та покращення результатів лікування. За допомогою високочутливого молекулярно-біологічного метода ISSR-PCR у периферичній крові хворих з виразково-інфільтративною формою раку шлунка (ВІРШ), у котрих традиційними методами діагностована категорія  $M_0$  пухлинні клітини виявлені у 27,8% випадків. Продемонстровано прогностичне значення ДПК для злоякісних пухлин. Показана наявність проблем, що потребують розв'язання, перш за все стандартизації метода ISSR-PCR з метою чутливого та специфічного пошуку пухлинних клітин, а також оцінки клінічного значення ДПК для діагностики і прогнозу.

**Ключові слова:** дисеміновані пухлинні клітини, периферична кров, виразково-інфільтративний рак шлунка.

- хватними розмірами у практично здорових хлопчиків і дівчаток різних соматотипів /В.О.Варивода // Biomedical and Biosocial anthropology.- 2008.-№1.-с.138-142.
- Варивода В.О. Зв'язки функціональних показників ехокардіографії з тотальними, повздовжніми, поперечними та обхватними розмірами у здорових підлітків різних соматотипів /В.О.-Варивода//Вісник Вінницького нац. мед. унів.- 2008.- №1.- С.38-43.
- Carter J.L. Somatotyping - development and applications /J.L.Carter, B.H.Heath.- Cambridge University Press.- 1990.- 504p.
- Heymssfield S.B. Anthropometric measurement of muscle mass: revised equations for calculating bone-free arm muscle area /S.B.Heymssfield //Am. J. Clin. Nutz.- 1982.- Vol.36, №4.- P.680-690.
- Matiegka J. The testing of physical efficiency //Amer. J. Phys. Antropol.- 1921.- Vol.2, №3.- P.25-38.
- Influence of body size and left ventricular ejection dynamics on total arterial compliance determined using Doppler echocardiography and subclavian artery pulse tracings in healthy humans /J.Soma, S.Aakhus, B.Angelsen [et al.] //Blood Press.- 1998.- Vol.7, №4.- P.239-246.
- Popovich Z.B. Echocardiography and a quest of the promised land of the accurate assessment of cardiac mechanics /Z.B.Popovi?, J.D.Thomas //Eur. J. Echocar-diogr. - 2009.- Vol.10, №5.- P.583-584.
- The associations of body size and body composition with left ventricular mass: impacts for indexation in adults /H.W.Hense, B.Gneiting, M.Muscholl [et al.] //J. Am. Coll. Cardiol.- 1998.- Vol.32, №2.- P.451-457.

**Маевский А.Е.**

**ВЗАИМОСВЯЗИ СОНОГРАФИЧЕСКИХ ПАРАМЕТРОВ СЕРДЦА С АНТРОПО-СОМАТОТИПОЛОГИЧЕСКИМИ ПОКАЗАТЕЛЯМИ И КОМПОНЕНТНЫМ СОСТАВОМ МАССЫ ТЕЛА ЗДОРОВЫХ ГОРОДСКИХ ДЕВУШЕК ЭКТОМОРФНОГО СОМАТОТИПА**

**Резюме.** У практически здоровых девушек эктоморфного соматотипа, жителей Подолья, установлены особенности взаимосвязей сонографических параметров сердца с антропометрическими, соматотипологическими показателями и показателями компонентного состава массы тела. Показано, что наибольшее относительное количество связей эхокардиографических показателей установлено с компонентами соматотипа, тотальными размерами тела, обхватными размерами тела, показателями компонентного состава массы тела и диаметрами тела. Наибольшее количество связей с конституциональными показателями зафиксировано для толщины стенки правого желудочка во время диастолы, толщины стенки правого желудочка во время систолы, толщины задней стенки левого желудочка во время систолы, диаметра левого желудочка во время диастолы и конечного диастолического объема левого желудочка.

**Ключевые слова:** эхокардиография, юношеский возраст, взаимосвязи, антропометрия.

**Mayevskiy O.Ye.**

**INTERCOMMUNICATIONS OF SONOGRAPHIC PARAMETERS OF HEART WITH ANTHROPO-SOMATOLOGICAL INDEXES AND COMPONENT COMPOSITION OF MASS OF BODY OF HEALTHY TOWN GIRLS OF ECTOMORPHIC SOMATOTYPE**

**Summary.** The practically healthy girls of ectomorphic somatotype, habitants of Podyllia have the features of intercommunications of sonographic parameters of heart which are set with anthropo-somatotipological indexes and component composition of mass of body. It is shown that the relative most of connections of echocardiographic indexes are set with components of somatotype, total sizes of body, circumference sizes of body, indexes of component composition of mass of body and diameters of body. The most of connections with constitutional indexes are fixed for the thickness of wall of right ventricle during a diastole, thickness of wall of right ventricle during a systole, thicknesses of back wall of the left ventricle during a systole, diameter of the left ventricle during a diastole and eventual diastole volume of the left ventricle.

**Key words:** echocardiography, adolescent age, intercommunications, anthropometry.

Стаття надійшла до редакції 23.11.2011 р.

© Марковський В.Д., Харченко О.В.

**УДК:** 616.33-006:616.15

**Марковський В.Д., Харченко О.В. \***

Кафедра патологічної анатомії ХНМУ (пр. Леніна, 4, м.Харків, 61022, Україна); \*кафедра медико-біологічних дисциплін ПНПУ імені В.Г.Короленка (вул. Остроградського, 2, м.Полтава, 36003, Україна)

**ВИЯВЛЕННЯ ДИСЕМІНОВАНИХ ПУХЛИННИХ КЛІТИН У ПЕРИФЕРИЧНІЙ КРОВІ У ХВОРИХ НА ВИРАЗКОВО-ІНФІЛЬТРАТИВНИЙ РАК ШЛУНКА**

**Резюме.** Рання гематогенна дисемінація пухлинних клітин часто сприяє поганому прогнозу після радикальної резекції солідних пухлин шлунка. Виявлення скритих дисемінованих пухлинних клітин (ДПК) - один з найважливіших підходів для раннього виявлення метастазів та покращення результатів лікування. За допомогою високочутливого молекулярно-біологічного метода ISSR-PCR у периферичній крові хворих з виразково-інфільтративною формою раку шлунка (ВІРШ), у котрих традиційними методами діагностована категорія  $M_0$  пухлинні клітини виявлені у 27,8% випадків. Продемонстровано прогностичне значення ДПК для злоякісних пухлин. Показана наявність проблем, що потребують розв'язання, перш за все стандартизації метода ISSR-PCR з метою чутливого та специфічного пошуку пухлинних клітин, а також оцінки клінічного значення ДПК для діагностики і прогнозу.

**Ключові слова:** дисеміновані пухлинні клітини, периферична кров, виразково-інфільтративний рак шлунка.

### Вступ

Смертність від злоякісних пухлин шлунка залишається на високому рівні. Це є однією із серйозних проблем медичної науки і системи практичної охорони здоров'я. На теперішній час індивідуальний підхід в онкологічних хворих базується на використанні клінічних, або патогістологічних критеріїв у відповідності з рекомендаціями Міжнародного протиракового союзу (система TNM). Це дозволяє розділити хворих на прогностичні групи, для кожної з яких вибирають ту, чи іншу стратегію терапії, котру постійно оптимізують. Але точність виявлення клінічної стадії захворювання лімітована. Теперішнє діагностичне устаткування дозволяє встановити наявність пухлинного вузла діаметром  $\geq 3$ -5 мм, що відповідає наявності приблизно 108 ракових клітин [Robinson, 2000]. Це призводить до того, що в клінічній практиці виявлення малих скупчень ракових клітин або метастатичних вузлів все ще неможливе. Тому мінімальні за розміром пухлинні вузли не можуть бути враховані при відборі хворих з високим ризиком рецидиву або метастазування, котрі потребують подальшої системної терапії. В багатьох роботах показано, що ракові клітини залишаються після оперативного втручання на межі дільниці резекції, в регіонарних лімфатичних вузлах, периферичній крові (ПК) і кістковому мозку, складаючи тим самим значний ризик для хворих відносно розвитку метастатичної хвороби.

Відомо, що метастазування - комплексний процес і тільки дуже малий відсоток циркулюючих пухлинних клітин (близько 0,05%) виживають і ініціюють розвиток метастазів [Hermanek, 1999]. Зміст подібних пухлинних клітин може значно варіювати в залежності від генотипу, індивідуальних ДПК, що і визначає їх подальшу долю.

Дисемінація пухлинних клітин може відбуватися після оперативного лікування. Метастази раку можуть розвинути дуже рано, коли ще в зовсім маленьких за розміром пухлинах починають утворюватись нові, дефектні кровоносні судини, по яких пухлинні клітини потрапляють з кровотоком до різних органів, де утворюють мікроскопічні метастази. Для утворення таких клітин, яких не виявляють за допомогою звичайних методів світлооптичної мікроскопії, було запропоновано термін "мікрометастази" (ММ). Скриті, або циркулюючі пухлинні клітини,

названі ММ, були включені до класифікації TNM і позначені як M1(i). Дисеміновані пухлинні клітини (ДПК), якщо будуть вчасно виявлені, можуть стати мішенню при відповідній терапії, внаслідок чого відбудеться мінімізація виникнення рецидивів і покращення прогнозу. Але виявлення ізольованих клітин ще не стало частиною рутинного визначення стадії захворювання, хворих не лікують з урахуванням факторів індивідуального ризику. До уваги приймають лише статистично одержані прогностичні параметри, такі як розмір первинної пухлини, наявність локальних інфільтратів і враження лімфатичних вузлів. Виявлення ДПК життєво необхідно, тому що дає можливість виділити групу хворих з високим ризиком розвитку рецидивів, лікування яких потребує застосувати відповідний підхід.

У процесі метастазування клітини виходять з первинної пухлини через знов утворені кровоносні судини із швидкістю декілька тисяч клітин в день [Wyskoff et al., 2000]. Вони можуть потрапити в різні місця, вибір яких визначено багатьма факторами, такими як анатомія венозної сітки, що дренує орган, дія хемокінів, особливості експресії білків на клітинній мембрані ендотеліальних судинних клітин, характерної для органа або тканини, до яких той чи інший тип пухлинних клітин має спорідненість. Опинившись в осередках потенційного метастазування ракові клітини можуть загинути, перейти в стан "сплячих" або почати проліферувати [Осинский, Глузман, 2006; Larmonier et al., 2003; Wieder, 2005].

Слід відмітити, що однією з найважливіших проблем онкології, від вирішення якої залежить вибір адекватного лікування хворого і позитивний наслідок захворювання, є проблема виявлення метастазів до їх клінічного прояву. Діагностичні методи, які використовують у наш час, не дають можливості виявити поодинокі пухлинні клітини, що циркулюють у кровоносному руслі. Але досягнення молекулярної біології зробили можливим виявлення окремих пухлинних клітин у біологічних зразках, перш за все, у периферичній крові. Ці циркулюючі пухлинні клітини можуть бути виявлені в крові за допомогою надзвичайно чутливого методу, який базується на полімеразній ланцюговій реакції (ПЛР).

Метою нашого дослідження є виявлення циркулюючих пухлинних клітин у периферичній крові у хворих на виразково-інфільтративний рак шлунка (ВІРШ) за допомогою методу ISSR-PCR.

### Матеріали та методи

В роботу покладено результати дослідження 50 спостережень операційного матеріалу шлунків, що резецировані з приводу виразкових форм раку. Із загального числа пацієнтів, хворих на виразковий

**Таблиця 1.** Розподілення ВІРШ за гістологічними формами.

Гістологічна форма ВІРШ	Кількість та частота спостережень	
	Рс РШ*	РРШ**
Низько диференційована АК	3 (7,5±4,2%)	6 (30,0±10,5%)
Низько диференційована АКз переходом у персневидноклітинний рак	9 (22,5±6,7%)	6 (30,0±10,5%)
Недиференційований рак	14 (35,0±7,6%)	3 (15,0±8,0%)
Персневидноклітинний рак	6 (15,0±5,7%)	3 (15,0±8,0%)

**Примітки:** \*РсРШ - розповсюджений рак шлунка; \*\*РРШ - ранній рак шлунка.

інфільтративний рак шлунку, було 30 чоловіків і 20 жінок у віці від 28 до 68 років (співвідношення відповідно 1,5 : 1). Середній вік хворих був 57,6±2,0% років, у чоловіків - 57,5±2,9% років, у жінок - 57,7±1,9% років. Група за віком до 60 років 36±6,0%. У 62,0±4,5% пухлини локалізувалися в пілоричному відділі, в 30,0±4,0% на малій кривизні і у 8,0±2,5% у тілі шлунка. Тривалість "шлункового" анамнезу у хворих на ВІРШ коливалася в широкому діапазоні: від 1 місяця до 30 років.

Макроскопічно ВІРШ визначали за класифікацією Японської спілки ендоскопістів, мікроскопічні форми - у відповідності з Міжнародною гістологічною класифікацією пухлин стравоходу та шлунка (1990).

Паралельно із клінічними та гістопатологічними дослідженнями, що проводили у післяопераційному періоді, були взяті зразки периферичної крові для виявлення циркулюючих пухлинних клітин. ДНК-типуння зразків крові проводили шляхом ампліфікації ДНК у ПЛР із використанням ISSR-праймеру S-2 із структурою: (AGC)<sub>6</sub>G [Mullis, Faloona, 1987].

Ампліфікацію проводили в 25 мкл реакційної суміші, що містила 1 x реакційний буфер з трифосфатами, праймер наведеної структури, Таг-полімерази ("Тапотілі", ВНДІ генетики, Росія), ДНК додавали в кількості 10-20 нг на реакцію. Температура відпалу праймера становила 57°C, синтез фрагментів ДНК проходив в 30 циклах ампліфікації на термоциклері (ампліфікаторі) "Терцик" ТП4-ПЦР 01 ("ДНК-технологія", Росія) в режимі: I - 95° - 2 хв., II - 94° - 30 с, 57° - 2 хв, 72° - 2 хв., III - 72° - 10 хв.

Електрофоретичне розділення продуктів ампліфікації проводили в 2% горизонтальному агарозному гелі (Вагофор, Латвія) в 1 x TBE-буфері з наступним їх фарбуванням протягом 10 хв в 0,5 мкг/мл розчині бромистого етидію і багаторазовою промивкою у проточній воді. Візуалізацію електрофореграм проводили на транслюмінаторі в УФ світлі з довжиною хвилі 365 нм з послідовним фотографуванням. Визначення розмірів ампліконів виконували за допомогою маркера молекулярної маси 1000 вр DNA-Ladder, рUC 19 DNA/ Msp I ("Fermentas", Литва) [Абрамов и др., 2006; Трофимов и др., 2008; Ребриков и др., 2009].

### Результати. Обговорення

Клінічні прояви захворювання на ВІРШ характеризувалися численністю та практично відсутністю специфіки. Відсутність специфічних клінічних проявів ВІРШ створює труднощі його клінічної діагностики, які виникають іноді навіть при використанні всього арсеналу сучасних методів дослідження хворих. Наприклад, хворим обов'язково проводили гастрофіброскопію з біопсією, але у 18 хворих елементів пухлинного росту в гастробіоп-

**Таблиця 2.** Наявність метастазів та дисемінованих пухлинних клітин периферичної крові хворих на ВІРШ.

Гістологічна форма ВІРШ	Кількість спостережень			
	Рс РШ		РРШ	
	*Ме в ЛВ	**ДПКПК	*Ме в ЛВ	**ДПКПК
Низько диференційована АК	3	3	0	1
Низько диференційована АКз переходом у персневидноклітинний рак	9	9	0	1
Недиференційований рак	14	14	0	2
Персневидноклітинний рак	6	6	0	1

**Примітки:** \*Ме в ЛВ - метастази в лімфатичні вузли. \*\*ДПК ПК - десеміновані пухлинні клітини периферичної крові.

татах не було знайдено. Серед 17 випадків дослідження шлункового соку в 4 пацієнтів була визначена підвищена кислотність, у 6 збережена кислотність і в 7 знижена кислотність. Приводом до резекції шлунка у хворих з нерозпізнаним раком у клінічному діагнозі був післявиразковий стеноз пілоруса в 12 випадках, в 4 випадках стеноз кардії, у 5 пацієнтів в анамнезі була ХВДПК і ХВШ у 7 пацієнтів (в тому числі з кровотечею - 3).

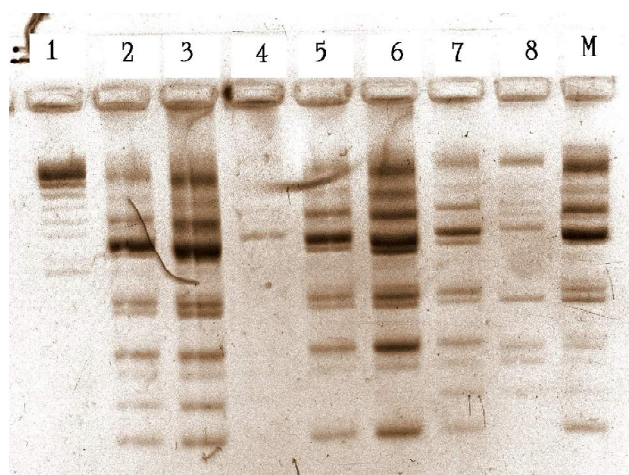
Локалізувалися пухлини в 62,0±4,5% випадків у пілоричному відділі шлунка, у 30,0±4,0% на малій кривизні і у 8,0±2,5% в області тіла. Пухлини різнилися за гістологічними формами. Розподілення ВІРШ за гістологічними формами представлено в таблиці 1.

Необхідно зазначити, що в "чистому" вигляді кожна із наведених гістологічних форм раку шлунка зустрічається досить рідко, особливо при розповсюджених новоутвореннях. При недиференційованих і перстневидноклітинних раках у поверхневих відділах можуть зустрічатися осередки аденокарциноми (АК), іноді навіть високо диференційованої, АК у поверхневих відділах може мати більш високе гістологічне диференціювання, ніж у глибоких. Перстневидноклітинні раки в поверхневих відділах нерідко мають осередки недиференційованого раку, а в недиференційованих раках можуть бути виявлені осередки перстневидноклітинного.

Генотипування зразків пухлини пацієнтів хворих на виразково-інфільтративний рак шлунка, що не мали візуальних метастазів та взятих від них зразків периферичної крові виявило досить стабільні ДНК-профілі в матеріалі пухлини, де превалювали фрагменти з молекулярною масою розміром 520 та 620 п.н. (пар нуклеотидів), але ампліфікаційні профілі периферичної крові цих пацієнтів дали позитивний результат лише в 5 випадках (табл. 2).

Електрофоретичне розділення продуктів ампліфікату різних за гістологічною структурою зразків пухлини і периферичної крові (ПК) за методом ISSR-PCR пацієнтів показано на рис. 1.

Метастази в регіонарних лімфатичних вузлах при розповсюдженному раку шлунка знайдені в 32 випадках, при ранньому раку шлунка з інвазією в підслизовий шар - не виявлені, при внутрішньослизивому ранньому раку шлунка - не виявлені.



**Рис. 1.** Електрофореграми продуктів ампліфікату зразків пухлини і периферичної крові пацієнтів за методом ISSR-PCR зліва направо: 1, 4 - ампліфікаційний профіль низько диференційованої АК та ПК з ДПК-негативним результатом; 7, 8 - ампліфікаційний профіль низько диференційованої АК з переходом в перстневидноклітинний рак та ПК з ДПК-негативним результатом; 2, 5 - ампліфікаційний профіль недиференційованого раку та ПК з ДПК-позитивним результатом; 3, 6 - ампліфікаційний профіль перстневидноклітинного раку та ПК з ДПК-позитивним результатом; М - маркер молекулярної маси.

У 32-х пацієнтів, у котрих були діагностовані розповсюджені форми ВІРШ із метастазами у лімфатичні вузли, у периферичній крові за методом ISSR-PCR в усіх випадках, незалежно від гістологічної форми, були виявлені ДПК. При низько диференційованій АК ДПК у крові були виявлені в 3 випадках, при низько диференційованих АК з переходом в перстневидноклітинний рак у 9, при недиференційованих формах раку в 14 і при перстневидноклітинному в 6 випадках.

Серед 18 хворих, в яких діагностовано ранній рак шлунка з відсутністю метастазів у лімфатичні вузли, ДПК були виявлені в 5 випадках, з яких при низько диференційованій АК та низько диференційованій АК з переходом у перстневидноклітинний рак - по 1 випадку відповідно, при недиференційованому раку в 2 і при перстневидноклітинному в 1. Результати досліджень, в котрих були виявлені метастази у лімфатичні вузли та ДПК у периферичній крові за допомогою молекулярно-біологічного методу ISSR-PCR, надані в таблиці 2.

Приведені вище дані дозволяють зробити заключення, що в периферичній крові хворих на виразково-інфільтративний рак шлунка, в яких традиційними методами діагностують  $M_0$  за допомогою високо чутливо-

го молекулярно-біологічного методу ISSR-PCR пухлинні клітини виявлені в 27,8% випадків. Результати наших спостережень співпадають з даними літератури [Осинский, Глузман, 2006; Hermanek, 1999]. Отримані результати свідчать про підвищену здатність клітин первинної пухлини до дисемінування і ризик раннього метастазування у різні органи.

Широке використання на теперішній час методики виявлення ступеня пухлинного процесу за допомогою системи TNM має високу прогностичну цінність, але не дозволяє передбачити кінцевий результат лікування у кожного окремо взятого хворого. Підтвердженням може бути та обставина, що незважаючи на радикальне видалення первинної пухлини, певна кількість хворих раком шлунка, оцінених як операбельні в стадії I - II, вмирають від рецидивів або метастазів. Це пов'язано, ймовірно, з наявністю скритих метастазів під час виконання оперативного втручання.

Багатофакторний аналіз, що вміщує показники дослідження периферичної крові, розмір пухлини, статус лімфатичних вузлів, результати гістопатологічного аналізу, показує, що ДПК є незалежним суттєвим фактором прогнозу зменшеного безсимптомного виживання та загального виживання хворих.

### Висновки та перспективи подальших розробок

Надана нами інформація дозволяє зробити висновок, що в периферичній крові хворих на рак шлунка, в яких традиційними методами діагностують категорію  $M_0$ , за допомогою високо чутливого молекулярно-біологічного методу ISSR-PCR виявлено пухлинні клітини у 27,8% випадків. Виявлені пухлинні клітини у крові вказують на підвищену здатність клітин первинної пухлини до дисемінування та ризик раннього метастазування у різні органи.

У хворих на рак шлунка з категорією  $M_0$ , необхідне проведення досліджень по виявленню пухлинних клітин в периферичній крові з метою уточнення стадії захворювання, формування груп ризику по ранньому метастазуванню та складання оптимальних схем лікування.

Такі дослідження можуть бути корисними і для прогнозування перебігу захворювання та вибору найбільш ефективних в кожному конкретному випадку методів терапії та ранньої оцінки її ефективності.

Для вирішення питання відносно значення і місця методу ISSR-PCR з метою виявлення пухлинних клітин в периферичній крові хворих на рак шлунка в системі діагностики у перспективі необхідні масштабні комплексні дослідження.

### Список літератури

- Абрамов Д.Д. Точность метода полимеразной цепной реакции "в реальном времени" // Д.Д.Абрамов, Д.Ю.Трофимов, Д.В.Ребриков // Прикл. Биохимия и микробиология.- 2006.- Т.42.- С.485-488.
- Осинский С.П. Диссеминированные опухолевые клетки в крови и костном мозге (молекулярный прогноз в клинической онкологии) /С.П.Осинский, Д.Ф.Глузман //Онкология.- 2006.- Т.8, №2.- С.102-108.
- ПЦР "в реальном времени" / [Ребриков Д.В., Саматов Г.А., Трофимов Д.Ю. и др.]; под ред. Д.В.Ребрикова.- М.: БИНОМ. Лаборатория знаний, 2009.- 215с.
- Метод повышения точности ПЦР "в ре-

- альном времени" / [Трофимов Д.Ю., Ребриков Д.В., Саматов Г.А. и др.] / Докл. Академии наук.- М.: 2008.- Т.419.- С.421-424.
- Hermanek P. Disseminated tumor cells versus micrometastasis: definitions and problems / P.Hermanek // Anti cancer Res.- 1999.- Vol.19.- P.2771-2774.
- Larmonier N. Freshly isolated bone marrow cells induced death of various carcinoma cell lines / N.Larmonier, F.Ghiringhelli, C.B.Larmonier // Int. J. Cancer.- 2003.- Vol.107.- P.747-756.
- Mullis K.B. Specific synthesis of DNA in vitro via a polymerase catalyzed chain reaction / K.B.Mullis, F.Faloona // Meth. Enzymol.- 1987.- №155.- P.335-350.
- Robinson P.J. Imaging liver metastases: current limitations and future prospects / P.J.Robinson // Br. J. Radiol.- 2000.- Vol.73.- P.234-241.
- Wieder R. Insurgent micrometastases: sleeper cells and harboring the enemy / R.Wieder // J. Surg. Oncol.- 2005.- Vol.89.- P.207-210.
- A critical step in metastasis; in vivo analysis of intravasation at the primary tumor / J.B.Wyckoff, J.G.Jones, J.S.Condeelis [et al.] // Cancer Res.- 2000.- Vol.60.- P.2504-2511.

**Марковский В.Д., Харченко А.В.**

#### **ВЫЯВЛЕНИЕ ДИССЕМИНИРОВАННЫХ ОПУХОЛЕВЫХ КЛЕТОК В ПЕРИФЕРИЧЕСКОЙ КРОВИ У БОЛЬНЫХ ЯЗВЕННО-ИНФИЛЬТРАТИВНЫМ РАКОМ ЖЕЛУДКА**

**Резюме.** Ранняя гематогенная диссеминация опухолевых клеток часто способствует плохому прогнозу после радикальной резекции опухолей желудка. Выявление скрытых диссемированных опухолевых клеток (ДОК) - один из важнейших подходов для раннего выявления метастазов и улучшения результатов лечения. С помощью высокочувствительного молекулярно-биологического метода ISSR-PCR в периферической крови больных с язвенно-инфильтративной формой рака желудка (ЯИРЖ), у которых традиционными методами диагностирована категория M0, опухолевые клетки выявлены в 27,8% случаев. Продемонстрировано прогностическое значение ДОК для злокачественных опухолей. Показано наличие проблем, требующих разрешения, в частности стандартизации метода ISSR-PCR с целью чувствительного и специфического поиска опухолевых клеток, а также оценки клинического значения ДОК для диагностики и прогноза.

**Ключевые слова:** диссемированные опухолевые клетки (ДОК), периферическая кровь (ПК), язвенно-инфильтративный рак желудка (ЯИРЖ).

**Markovskiy V.D., Kharchenko A.V.**

#### **DETECTION DISSEMINATED TUMOR CELLS IN PERIPHERAL BLOOD OF PATIENTS WITH ULCERATIVE-INFILTRATIVE GASTRIC CANCER**

**Summary.** Early hematogenous dissemination of cancer cells is frequently responsible for the poor prognosis after radical resection of solid tumors of stomach. Detection of occult disseminated tumor cells (DTC) is crucial to improve early diagnosis of metastases as well as therapy outcome. With the help molecular biological techniques ISSR-PCR in peripheral blood (PB) patients with ulcerous-infiltrative stomach cancer of patients staged by conventional diagnostic technique as M0 in 27,8% cases. The prognostic relevance of disseminated cancer cells (DTC) has been demonstrated for malignant tumors. Some problems remain: the optimization and standardization of ISSR-PCR technology for the sensitive and specific recognition of cancer cells and the estimation of the clinical value DTC and prognosis of clinical outcome.

**Key words:** disseminated tumor cells (DTC), peripheral blood (PB), ulcerative-infiltrative gastric cancer (UIGC).

Стаття надійшла до редакції 12.12.2011 р.

© Малачкова Н.В.

**УДК:** 617.758.-053:378:376

**Малачкова Н.В.**

Вінницький національний медичний університет імені М.І.Пирогова, кафедра очних хвороб (вул.Пирогова 56, м.Вінниця, 21018, Україна)

### **ФУНКЦІОНАЛЬНИЙ СТАН ЗОРОВОГО АНАЛІЗАТОРУ ПРИ ОФТАЛЬМОЛОГІЧНИХ ТА ЕЛЕКТРОФІЗІОЛОГІЧНИХ ДОСЛІДЖЕННЯХ ОРГАНУ ЗОРУ У ДІТЕЙ, ЯКІ ПРАЦЮЮТЬ З ЕЛЕКТРОННИМИ ПІДРУЧНИКАМИ**

**Резюме.** Проведено аналіз обізнаності школярів сучасними електронними засобами отримання інформації та оцінку основних параметрів з боку органу зору, що можуть свідчити про формування зорової втоми. Під час досліджень використовувалися класичні офтальмологічні та електрофізіологічні методи досліджень. Визначено безпечний термін роботи з електронним підручником.

**Ключові слова.** Електронний підручник, зорова втома, контрастна чутливість, критична частота злиття миготінь, електроенцефалографія.

#### **Вступ**

Аналіз вітчизняної та зарубіжної літератури свідчить про те, що робота, котра пов'язана з отриманням інформації, особливо на відеотерміналах, супроводжується великим психоемоційним навантаженням і часто вик-

ликає скарги на виникнення зорової та загальної втоми. Більшість авторів звертають увагу на те, що основним фактором розвитку зорової втоми є саме тривалість безперервної роботи [Ботникова, Перевощикова, 2000;



- альном времени" / [Трофимов Д.Ю., Ребриков Д.В., Саматов Г.А. и др.] / Докл. Академии наук.- М.: 2008.- Т.419.- С.421-424.
- Hermanek P. Disseminated tumor cells versus micrometastasis: definitions and problems / P.Hermanek // Anti cancer Res.- 1999.- Vol.19.- P.2771-2774.
- Larmonier N. Freshly isolated bone marrow cells induced death of various carcinoma cell lines / N.Larmonier, F.Ghiringhelli, C.B.Larmonier // Int. J. Cancer.- 2003.- Vol.107.- P.747-756.
- Mullis K.B. Specific synthesis of DNA in vitro via a polymerase catalyzed chain reaction / K.B.Mullis, F.Faloona // Meth. Enzymol.- 1987.- №155.- P.335-350.
- Robinson P.J. Imaging liver metastases: current limitations and future prospects / P.J.Robinson // Br. J. Radiol.- 2000.- Vol.73.- P.234-241.
- Wieder R. Insurgent micrometastases: sleeper cells and harboring the enemy / R.Wieder // J. Surg. Oncol.- 2005.- Vol.89.- P.207-210.
- A critical step in metastasis; in vivo analysis of intravasation at the primary tumor / J.B.Wyckoff, J.G.Jones, J.S.Condeelis [et al.] // Cancer Res.- 2000.- Vol.60.- P.2504-2511.

**Марковский В.Д., Харченко А.В.**

#### **ВЫЯВЛЕНИЕ ДИСSEМИНИРОВАННЫХ ОПУХОЛЕВЫХ КЛЕТОК В ПЕРИФЕРИЧЕСКОЙ КРОВИ У БОЛЬНЫХ ЯЗВЕННО-ИНФИЛЬТРАТИВНЫМ РАКОМ ЖЕЛУДКА**

**Резюме.** Ранняя гематогенная диссеминация опухолевых клеток часто способствует плохому прогнозу после радикальной резекции опухолей желудка. Выявление скрытых диссемированных опухолевых клеток (ДОК) - один из важнейших подходов для раннего выявления метастазов и улучшения результатов лечения. С помощью высокочувствительного молекулярно-биологического метода ISSR-PCR в периферической крови больных с язвенно-инфильтративной формой рака желудка (ЯИРЖ), у которых традиционными методами диагностирована категория M0, опухолевые клетки выявлены в 27,8% случаев. Продемонстрировано прогностическое значение ДОК для злокачественных опухолей. Показано наличие проблем, требующих разрешения, в частности стандартизации метода ISSR-PCR с целью чувствительного и специфического поиска опухолевых клеток, а также оценки клинического значения ДОК для диагностики и прогноза.

**Ключевые слова:** диссемированные опухолевые клетки (ДОК), периферическая кровь (ПК), язвенно-инфильтративный рак желудка (ЯИРЖ).

**Markovskiy V.D., Kharchenko A.V.**

#### **DETECTION DISSEMINATED TUMOR CELLS IN PERIPHERAL BLOOD OF PATIENTS WITH ULCERATIVE-INFILTRATIVE GASTRIC CANCER**

**Summary.** Early hematogenous dissemination of cancer cells is frequently responsible for the poor prognosis after radical resection of solid tumors of stomach.. Detection of occult disseminated tumor cells (DTC) is crucial to improve early diagnosis of metastases as well as therapy outcome. With the help molecular biological techniques ISSR-PCR in peripheral blood (PB) patients with ulcerous-infiltrative stomach cancer of patients staged by conventional diagnostic technique as M0 in 27,8% cases. The prognostic relevance of disseminated cancer cells (DTC) has been demonstrated for malignant tumors. Some problems remain: the optimization and standardization of ISSR-PCR technology for the sensitive and specific recognition of cancer cells and the estimation of the clinical value DTC and prognosis of clinical outcome.

**Key words:** disseminated tumor cells (DTC), peripheral blood (PB), ulcerative-infiltrative gastric cancer (UIGC).

Стаття надійшла до редакції 12.12.2011 р.

© Малачкова Н.В.

**УДК:** 617.758.-053:378:376

**Малачкова Н.В.**

Вінницький національний медичний університет імені М.І.Пирогова, кафедра очних хвороб (вул.Пирогова 56, м.Вінниця, 21018, Україна)

### **ФУНКЦІОНАЛЬНИЙ СТАН ЗОРОВОГО АНАЛІЗАТОРУ ПРИ ОФТАЛЬМОЛОГІЧНИХ ТА ЕЛЕКТРОФІЗІОЛОГІЧНИХ ДОСЛІДЖЕННЯХ ОРГАНУ ЗОРУ У ДІТЕЙ, ЯКІ ПРАЦЮЮТЬ З ЕЛЕКТРОННИМИ ПІДРУЧНИКАМИ**

**Резюме.** Проведено аналіз обізнаності школярів сучасними електронними засобами отримання інформації та оцінку основних параметрів з боку органу зору, що можуть свідчити про формування зорової втоми. Під час досліджень використовувалися класичні офтальмологічні та електрофізіологічні методи досліджень. Визначено безпечний термін роботи з електронним підручником.

**Ключові слова.** Електронний підручник, зорова втома, контрастна чутливість, критична частота злиття миготінь, електроенцефалографія.

#### **Вступ**

Аналіз вітчизняної та зарубіжної літератури свідчить про те, що робота, котра пов'язана з отриманням інформації, особливо на відеотерміналах, супроводжується великим психоемоційним навантаженням і часто вик-

ликає скарги на виникнення зорової та загальної втоми. Більшість авторів звертають увагу на те, що основним фактором розвитку зорової втоми є саме тривалість безперервної роботи [Ботникова, Перевощикова, 2000;



Ветошева 2004]. Якісна та кількісна оцінка зорової втоми є надзвичайно актуальною темою в офтальмології. Чітких визначень та показників, які б характеризували ступінь зорової втоми ще й досі не існує. Однак, науковцями визначені основні методи діагностики, зміна показників в динаміці яких свідчить про зрушення у функціональному стані зорового аналізатору [Волков и др., 1983; Варталян 1999].

*Мета:* дослідити особливості функціональних змін з боку зорового аналізатору у дітей при роботі з електронними підручниками.

### **Матеріали та методи**

Дослідження проводили серед підлітків в школах м.Вінниці та м.Києві у рамках дослідження "Гігієнічне обґрунтування системи контролю за показниками безпеки підручників на паперових та електронних носіях" (наукова робота є частиною всеукраїнської наукової роботи яка проводиться разом з ДУ "Інститут гігієни та медичної екології імені О.М.Марзеева" АМН України). Школярі, які проходили дослідження, навчалися в умовах експерименту з використанням електронного підручника.

Дослідження складалося із 2 частин. По-перше, було проведено анкетування підлітків щодо обізнаності підлітків сучасними засобами отримання візуальної інформації та суб'єктивної оцінки їх зручності, по-друге, було проведено глибоке дослідження функціонального стану зорового аналізатору з використанням загальноприйнятих офтальмологічних методик (візіометрія, визначення найближчої точки ясного зору) та методів електрофізіологічних досліджень органу зору (КЧЗМ, візоконтрастометрія, ЕЕГ тощо).

При проведенні анкетування серед підлітків, які навчаються в 9 класі, опитування проводили серед хлопчиків та дівчат 28 чоловік (відповідно 50% на 50%).

Для оцінки функціонального стану органу зору в першу чергу використовується візіометрія (таблиці Головіна-Сівцева). При проведенні традиційної візіометрії дослідження проводиться при максимальному контрасті зображення оптичних, в той час коли в реальних умовах око вимушене працювати в різноманітних умовах освітленості об'єктів. В традиційній візоконтрастометрії [Волков и др., 1983] для клінічної практики необхідно звертати увагу на збереження зорових функцій в трьох основних діапазонах просторово-частотного спектру: низьких (0,3-1,0 цикл/град), середніх (1,0-10,0 цикл/град) та високих (10,0-20,0 цикл/град).

Зміни в діапазоні високих просторових частот можуть бути обумовлені зокрема оптичним фактором: некореговані або недокореговані аномалії рефракції. Некорегована міопія викликає зниження контрастної чутливості в ділянці високих просторових частот. Такі самі зміни можуть спостерігатися при вираженій зоровій втомі. Слід однак відмітити, що якщо у пацієнта відсутні органічні зміни на очному дні, то при використанні по-

вної корекції контрастна чутливість буде відповідати стовідсотковому зоровому збереженню по всьому діапазоні досліджуваних частот.

Суттєвим аспектом оцінки результатів дослідження контрастної чутливості є вік дітей, так як важливе розуміння сутності проведених досліджень.

Альфа-ритм реєструється у 85-95% здорових людей. Найбільшу амплітуду альфа-ритм має в стані спокійного розслабленого неспання. Альфа-ритм складається із хвиль правильної, практично синусоїдальної форми, з частотою від 8-до 12 Гц, з амплітудою 50-100 мкВ. Зміни амплітуди, як правило, пов'язані з функціональним станом мозку. Як правило, альфа-ритм максимально виражений в потиличних ділянках мозку в стані спокою з закритими очима. Пригнічення  $\alpha$ -ритму спостерігається коли увага пов'язана із зоровою фіксацією з напруженням акомодативної конвергенції, зоровим сприйняттям [Гончарова, 1991; Kranjc, Breclj, 1993].

Зважаючи на все вище зазначене, було вирішено провести виміри рівня вираженості альфа-ритму серед дітей з пониженою гостротою зору до та після зорового навантаження з використанням електронного підручника.

### **Результати. Обговорення**

Серед підлітків, які підлягали опитуванню 67% були гарно обізані з новітніми програмами для технічного забезпечення роботи комп'ютера, 82% із них вільно користуються комп'ютерними програмами, 64% респондентів проводить з комп'ютером біля 2-3 годин на добу. При тривалій роботі з комп'ютером 28,6% підлітків виявляються певні скарги. З органом зору пов'язують свої скарги 14,3%, 25% із загальною втомою, проблемами з хребтом у вигляді болі та інших дискомфортних явищ з боку спини та шийного відділу виказують 7,1%. Серед опитуваних 28,6% мають діагноз, який засвідчує зниження гостроти зору.

Для того, щоб перечитати необхідну інформацію лише 39,3% підлітків віддають перевагу книзі перед електронною книгою. Бажання ходити в школу замість великої кількості книжок з однією електронною книгою виявили 89,3% опитуваних, при цьому слід зауважити, що 100% респондентів заявили, що вони знають, що таке електронний підручник, а 60,7% підлітків зауважують, що електронним підручником зручніше було б користуватися навіть у домашніх умовах.

Дослідження показали, що в середньому 35,7% школярів вважають, що електронний підручник це, в першу чергу, цікава річ, 60,7% вважають, що це зручно і 3,6% виказують думку, що це вимога часу.

Питання щодо зручності роботи та аналізу тексту серед підлітків знайшло такі відгуки: 85% зауважують на те, що виправлення в тексті легше зробити, ніж на папері.

Серед обстежених школярів, які знаходилися в умовах експериментального дослідження щодо впровад-

**Таблиця 1.** Офтальмологічні показники функціонального стану органу зору учнів у динаміці проведення експериментального втручання ( $M \pm m$ ;  $p$ ).

Показники	Час досліджень	Результати досліджень	
		Праве око	Ліве око
Гострота зору удалину	До навантаження	0,78±0,28	0,76±0,29
Найближча точка ясного зору	До навантаження	9,4±0,8	9,5±0,17
	Після навантаження	9,8±0,2	9,70±0,2
	$p(t)$ до і після	$p < 0,05$	$p > 0,05$
Найдальша точка ясного зору	До навантаження	75,17±0,79	75,86±0,81
	Після навантаження	76,41±0,76	76,1±0,8
	$p(t)$ до і після	$p < 0,05$	$p > 0,05$

ження електронного підручника, було 58 хлопчиків, що складало 46,77% та 66 дівчаток - відповідно 53,22% у віці 12-16 років. Серед обстежуваних 12 річного віку було 9 чоловік (7,2%), 13 річного віку - 22 (17,7%), 14-річного віку - 24 особи (19,4%), 15 річного віку - 67 школярів (54,0%), у віці 16 років - 2 підлітків (1,6%).

Слід зазначити, що показники гостроти зору удалину, яку визначали в умовах медичного пункту школи за таблицями Сівцева, визначали окремо для правого та лівого ока без корегуючих засобів. Серед обстежуваних зір правого ока дорівнював 1,0 ум.од. у 50 обстежуваних школярів, що складало 40,32%, гострота зору правого ока в межах 0,8-0,9 ум.од. спостерігалась у 40 обстежуваних, що складає 32,2%. Пониження гостроти зору у вигляді зниження в межах 0,1-0,4 ум.од. спостерігалось у 13,6% досліджуваних. Решта підлітків мали зниження гостроти зору на правому оці в межах 0,5-0,7 ум.од.

При визначенні гостроти зору на лівому оці гострота яка б відповідала 1,0 ум.од. була зафіксована у 43 чоловік (34,7%), гострота зору в межах 0,8-0,9 ум.од. у 45 чоловік, що складає 36,3%. Значне пониження гостроти зору в межах 0,1-0,4 ум.од. було зареєстровано у 21 школяра (16,9%). Зниження гостроти зору в межах середніх значень від 0,5 до 0,7 ум.од. спостерігали у решти підлітків і відповідав 11,2%.

Середні показники найдальшої точки ясного зору для правого ока складала 75,17±0,79 см, найдальша точка ясного зору для лівого ока складала 75,86±0,84 см. Найближча точка ясного зору для правого ока складала 9,4±0,18, для лівого ока 9,5±0,17 см.

Після проведення експерименту (зорове навантаження у вигляді роботи з електронним підручником протягом 30 хвилин) були виявлені наступні зміни: найдальша точка ясного зору для правого ока складала 76,4±0,76 см, для лівого ока відповідно - 76,1±0,8 см. При визначенні показників найближчої точки ясного зору для правого і лівого ока було визначено відповідно - 9,8±0,2 та 9,7±0,2 см. Результати статистичної об-

робки доводять, що показники найближчої та найдальшої точки ясного зору правого ока до та після навантаження мають статистично достовірну різницю ( $p(t) < 0,05$ ). Такі результати не дивують, так як 62% серед досліджуваних при визначенні бінокулярності зору мали бінокулярний зір, а ведуче око було праве (табл. 1).

Нервова регуляція тонуса очних судин здійснюється за допомогою тільки симпатичних волокон вегетативної нервової системи (ВНС). Дилататор райдужки також інервується симпатичним відділом (ВНС). Спори́дненість інервації судин ока та дилатора райдужки передбачає співдружність відповіді на любий подразник. Зіничні реакції вважаються об'єктивним маркером дисфункції ВНС.

Зіничні реакції, які супроводжують процес зорового сприйняття, свідчать про те, що конвергентно-зіничний рефлекс може характеризувати процес зорової втоми, котрий супроводжується розладами координації симпатичної та парасимпатичної нервових систем. Середні показники діаметра зіниці до початку зорового навантаження складала 4,5±0,22 мм, а після зорового навантаження 3,9±0,17 ( $p(t) < 0,01$ ) мм.

Визначення критичної частоти злиття миготінь (КЧЗМ) для правого і лівого ока на світло червоного кольору для правого ока складала 31,3±0,81 та 31,27±0,63 для лівого ока. Слід відмітити, що достовірної різниці в показниках між правим та лівим оком до початку проведення експерименту виявлено не було ( $p(t) > 0,05$ ). Після 30-хвилинного зорового навантаження (отримання візуальної інформації за допомогою електронного підручника) результати дослідження КЧЗМ дещо змінилися. Так, для правого ока показник складав 32,96±0,77, а для лівого ока відповідно 32,23±0,91. Слід однак відмітити, що навантаження викликало зміни у показниках КЧЗМ на обох очах достатньо рівномірно і достовірної різниці виявлено не було ( $p(t) > 0,05$ ). Проте показники правого і лівого ока до та після зорового навантаження відрізнялися на статистично достовірну різницю ( $p(t) < 0,05$ ).

При визначенні кореляцій встановлено, що достовірні негативні зв'язки ( $r = -0,29$ ) мають показники гостроти зору та стать, а також показники, що характеризують найближчу точку ясного зору лівого ока після зорового навантаження ( $r = -0,24$ ). Позитивний достовірний зв'язок мають показники гостроти зору правого та лівого ока та найдальшу точку ясного зору правого та лівого ока ( $r = 0,22$ ,  $r = 0,28$ ). Позитивний достовірний зв'язок виявлено між показниками віку та найближчою точкою ясного зору ( $r = 0,18$ ). Слід відмітити закономірний зв'язок між гостротою зору правого та лівого ока і показниками КЧЗМ, які були зафіксовані після зорового навантаження ( $p < 0,05$ ).

Серед досліджуваних підлітків у більшості відмічалося зниження контрастної чутливості у середньочастотному та високочастотному діапазонах (від 1,0 до 12,0 цикл/град) до рівня визначеної зниженої гостроти зору,

що підтверджує точність визначення гостроти зору за допомогою візоконтрастометрії.

При оцінці частоти та ступеня вираженості зниження контрастної чутливості у підлітків після 30-хвилинного зчитування інформації з електронного підручника зафіксовані зміни мали тенденцію до більшого глибокого прояву. У 6 осіб 1995 року народження, у яких при визначенні гостроти зору по таблиці Сівцева було визначено гостроту правого і лівого ока удалину в межах 0,9-1,0 ум.од., при проведенні візоконтрастометрії до та після навантажень характер змін не виходив за межі визначеної норми, що дає підстави думати про те, що пониження контрастної чутливості в межах середніх та високих частот у підлітків пов'язано з проблемами некорегованих рефракційних проблем.

Дослідження останніх років в області нейрофізіології свідчать про те, що тривалий контакт з носіями візуальної електронної інформації може призводити до перебудови електричної активності в проєкційних та асоціативних ділянках кори. Одним із можливих механізмів формування функціональних поєднань структур мозку в процесі підготовки до сприйняття певного виду сигналів є синхронізація ритмічних біопотенціалів різних ділянок в діапазоні альфа-ритму [Алферова, 1970; Фарбер, Вильдавский, 1996; Ашкинази, 2010].

При проведенні електроенцефалографічного дослідження у дітей з пониженою функцією органу зору в потиличних ділянках вдалося зафіксувати чітко виражений альфа-ритм з частотою від 8 до 12 Гц. Однак, слід зазначити, що у 35% досліджуваних після навантаження визначалися показники частоти із підвищенням верхньої межі до 13-14 Гц, що свідчило про можливий перехід при подальшому навантаженні альфа-ритму у бета-ритм. Пригнічення альфа-ритму відбувається при вираженій зоровій втомі і напрузі акомодативного апарата.

Середні показники частоти  $\alpha$ -ритму до початку проведення експерименту склали  $108,5 \pm 8,8$  мкВ, а після

проведення зорового навантаження -  $115,5 \pm 14,5$  мкВ ( $p > 0,05$ ).

Таким чином, проведені дослідження вказують на певні зміни з боку функціонування зорового аналізатору, які мають підтвердження як з боку класичних офтальмологічних та електрофізіологічних показників функціонування органу зору.

### Висновки та перспективи подальших розробок

1. Результати анкетування школярів доводять зацікавлення молоді новітніми технологіями в галузі освіти, про те, що більшість не готова повністю відмовитися від класичних паперових носіїв.

2. Електронні носії мають перевагу зручності (все в одному, менша вага тощо), про те, підлітки відмічають незручність у вигляді відсутності кольорових зображень та подання інформації у вигляді однієї сторінки.

3. Результати проведених досліджень доводять, що більшість досліджуваних дітей шкільного віку є правші з ведучим правим оком.

3. Показники КЧСМ, найближчої точки ясного зору та ін., доводять, що статистично значимі зрушення відбуваються у ведучому оці.

4. При проведенні досліджень у вигляді зорового навантаження (сприйняття інформації з електронного підручника) протягом 30 хвилин не відбувається значущих змін з боку функціонального стану органу зору.

Все вище зазначене, дає можливість рекомендувати електронний підручник для використання школярами від 11 років в умовах школи, протягом уроку з рівномірним розподілом зорового навантаження, т. як 30 хвилинний термін слід вважати безпечним.

Послідуючі дослідження повинні бути спрямовані на порівняння реакції на зорове навантаження у вигляді e-book серед дітей здорових та з вираженими функціональними розладами зорової сенсорної системи.

### Список літератури

- Алферова В.В. Зрительный вызванный потенциал ЭЭГ детей различного возраста /В.В.Алферова //Журн. высш. неврн. деят.- 1970.- Т.20.- С.1198-1203.
- Ашкинази М.Л. Спектральная мощность  $\theta$ - и  $\alpha$ -ритмов ЭЭГ у детей дошкольного возраста с разной степенью подвижности зрительной усталости /М.Л.Ашкинази //Физиология человека.- 2010.- Т.36, №6.- С.70-73.
- Ботникова Е.А. Состояние органа зрения у учащихся лицей и общеобразовательной школы /Е.А.Ботникова, Е.П.Перевощикова //Гигиена и санитария.- 2000.- №5.- С.52-53.
- Вартанян И.В. Физиология сенсорных систем /Вартанян И.В.- СПб.: Лань, 1999.- 220с.
- Ветошева В.И. Значение профилактики в снижении зрительного утомления в процессе учебной деятельности у детей младшего школьного возраста /В.И.Ветошева //Гигиена и санитария.- 2004.- №3.- С.61-63.
- Волков В.В. Частотно-контрастные характеристики и острота зрения в офтальмологической практике /В.В.Волков, Л.Н.Колесникова, Ю.Е.Шелепин //Офтальмолог. журнал.- 1983.- №3.- С.148-151.
- Фарбер Д.А. Гетерогенность альфа-ритма ЭЭГ и его формирование в онтогенезе /Д.А.Фарбер, В.Ю.Вильдавский //Физиология человека.- 1996.- Т.22, №5.- С.5-12.
- Гончарова И.И. Факторная структура спектра ЭЭГ левого и правого полушарий головного мозга человека в покое и при переработке зрительной информации /И.И.Гончарова //Физиология человека.- 1991.- Т.17, №1.- С.18-21.
- Kranjc B.C. Electrophysiology as a diagnostic aid in pediatric ophthalmology /B.C.Kranjc, J.Breclj //Zdrav. Vestn.- 1993.- Vol.62, Suppl.1.- P.91-97.

**Малачкова Н.В.**

**ФУНКЦИОНАЛЬНОЕ СОСТОЯНИЕ ЗРИТЕЛЬНОГО АНАЛИЗАТОРА ВО ВРЕМЯ ОФТАЛЬМОЛОГИЧЕСКИХ И ЭЛЕКТРОФИЗИОЛОГИЧЕСКИХ ИССЛЕДОВАНИЙ У ДЕТЕЙ, ПОЛЬЗУЮЩИХСЯ ЭЛЕКТРОННЫМИ УЧЕБНИКАМИ**

**Резюме.** Проанализирована осведомленность школьников современными средствами получения информации и оценены основные параметры со стороны органа зрения, которые могут свидетельствовать о формировании зрительного утомления. Во время исследований использовали классические офтальмологические и электрофизиологические методы исследований. Определены безопасные временные пределы работы с электронным учебником.

**Ключевые слова:** электронный учебник, зрительное утомление, контрастная чувствительность, критическая частота слияния миганий, электроэнцефалография.

**Malachkova N.V.**

#### **THE INVESTIGATION OF FUNCTIONAL STATE OF VISUAL ANALYZER IN CHILDREN, INVESTIGATING OPHTHALMOLOGICAL AND ELECTRO-PHYSIOLOGICAL INDEXES OF ORGAN OF VISION WORKING WITH E-BOOK**

**Summary.** The awareness of of the schoolchildren is analyzed by means of modern facilities. The basic parameters are evaluated from the side of organ of vision which can be evidence of visual fatigue formation. During researches the classical ophthalmological and electrophysiological methods of investigations were used. The safe temporal limits of work with e-book are determined.

**Key words:** e-book, visual fatigue, contrasting sensitivity, critical rate of winking fusion, electroencephalography.

Стаття надійшла до редакції 07.12.2011 р.

---

© Лежньова О.В.

**УДК:** 612.13-053.7:796.071

**Лежньова О.В.**

Кафедра фізичного виховання та лікувальної фізичної культури, Вінницький національний медичний університет імені М.І.Пирогова (вул. Пирогова, 56, м.Вінниця, 21018, Україна)

### **ВЗАЄМОЗВ'ЯЗКИ ПОКАЗНИКІВ ЦЕНТРАЛЬНОЇ ГЕМОДИНАМІКИ З КОНСТИТУЦІАЛЬНИМИ ОСОБЛИВОСТЯМИ У СПОРТСМЕНІВ ЮНАЦЬКОГО ВІКУ**

---

**Резюме.** У статті представлені результати кореляційного аналізу показників центральної гемодинаміки з конституціональними особливостями у спортсменів юнацького віку.

**Ключові слова:** кореляції, реографія, параметри центральної гемодинаміки, антропометрія, соматотип, спортсмени.

---

#### **Вступ**

Людину характеризує значна мінливість фізіологічних та морфологічних ознак, тому для визначення нормативних параметрів серцево-судинної системи недостатньо одних лише вікових та статевих особливостей. В першу чергу, необхідно врахувати індивідуальні особливості людини, а також її антропометричні та соматотипологічні особливості.

Останнім часом в літературі з'явилися роботи, що висвітлюють взаємозв'язки гемодинаміки та соматотипологічних показників і окремих розмірів тіла [Богачук, 2006; Сергета, Шінкарук-Диковицька, 2008]. За даними С.О.Коваленко [2005], відомо, що при збільшенні індексу маси тіла, збільшується систолічний та діастолічний артеріальний тиск. Л.А.Сарафинюк [2009] встановлено, що в юнаків різної статі тотальні розміри тіла мають сильні та середньої сили кореляції з реокардіографічними параметрами, а парціальні: обхватні та поперечні розміри тіла - мають середньої сили кореляції.

Вивчаючи особливості кореляційних зв'язків розмірів серця (за допомогою ультразвукового дослідження) з конституціональними характеристиками у практично здорових міських хлопчиків Поділля, І.В.Гунас зі співавторами [2008] встановили, що найбільша кількість зв'язків середньої сили простежується в юнаків мезо- та ендомезоморфного соматотипів, а наймен-

ша - у екоморфів. Але, незважаючи на успіхи [Варивола, 2008; Сарафинюк, Гудзевич, 2010; Маєвський, 2011] вивчення зв'язків між особливостями тіла людини та морфофункціональними показниками серцево-судинної системи осіб певної статі, віку, етнічної, територіальної та соціально-побутової належності, питання, стосовно особливостей кореляції реокардіографічних показників із антропо-соматотипологічними у спортсменів, потребують подальшого та ретельного вивчення.

Метою нашого дослідження стало вивчення кореляцій показників центральної гемодинаміки, отриманих методом тетраполярної реографії, з антропологічними та соматотипологічними показниками у спортсменів юнацького віку високого рівня спортивної кваліфікації.

#### **Матеріали та методи**

Нами було проведено антропологічне обстеження спортсменів за допомогою методики Бунака [1941], соматотипологічне обстеження за методом J.Carter і V.Heath [1990], визначення компонентного складу маси тіла за Матейко [Ковешников, Никитюк, 1992] визначення м'язової маси тіла за методом Американського інституту харчування (AIX) [Heymfield, 1982]. Також було проведено реографічне обстеження за допомо-

**Резюме.** Проанализирована осведомленность школьников современными средствами получения информации и оценены основные параметры со стороны органа зрения, которые могут свидетельствовать о формировании зрительного утомления. Во время исследований использовали классические офтальмологические и электрофизиологические методы исследований. Определены безопасные временные пределы работы с электронным учебником.

**Ключевые слова:** электронный учебник, зрительное утомление, контрастная чувствительность, критическая частота слияния миганий, электроэнцефалография.

**Malachkova N.V.**

#### **THE INVESTIGATION OF FUNCTIONAL STATE OF VISUAL ANALYZER IN CHILDREN, INVESTIGATING OPHTHALMOLOGICAL AND ELECTRO-PHYSIOLOGICAL INDEXES OF ORGAN OF VISION WORKING WITH E-BOOK**

**Summary.** The awareness of of the schoolchildren is analized by means of modern facilities. The basic parameters are evaluated from the side of organ of vision which can be evidence of visual fatigue formation. During researches the classical ophthalmological and electrophysiological methods of investigations were used. The safe temporal limits of work with e-book are determined.

**Key words:** e-book, visual fatigue, contrasting sensitivity, critical rate of winking fusion, electroencephalography.

Стаття надійшла до редакції 07.12.2011 р.

---

© Лежньова О.В.

**УДК:** 612.13-053.7:796.071

**Лежньова О.В.**

Кафедра фізичного виховання та лікувальної фізичної культури, Вінницький національний медичний університет імені М.І.Пирогова (вул. Пирогова, 56, м.Вінниця, 21018, Україна)

### **ВЗАЄМОЗВ'ЯЗКИ ПОКАЗНИКІВ ЦЕНТРАЛЬНОЇ ГЕМОДИНАМІКИ З КОНСТИТУЦІАЛЬНИМИ ОСОБЛИВОСТЯМИ У СПОРТСМЕНІВ ЮНАЦЬКОГО ВІКУ**

---

**Резюме.** У статті представлені результати кореляційного аналізу показників центральної гемодинаміки з конституціональними особливостями у спортсменів юнацького віку.

**Ключові слова:** кореляції, реографія, параметри центральної гемодинаміки, антропометрія, соматотип, спортсмени.

---

#### **Вступ**

Людину характеризує значна мінливість фізіологічних та морфологічних ознак, тому для визначення нормативних параметрів серцево-судинної системи недостатньо одних лише вікових та статевих особливостей. В першу чергу, необхідно врахувати індивідуальні особливості людини, а також її антропометричні та соматотипологічні особливості.

Останнім часом в літературі з'явилися роботи, що висвітлюють взаємозв'язки гемодинаміки та соматотипологічних показників і окремих розмірів тіла [Богачук, 2006; Сергета, Шінкарук-Диковицька, 2008]. За даними С.О.Коваленко [2005], відомо, що при збільшенні індексу маси тіла, збільшується систолічний та діастолічний артеріальний тиск. Л.А.Сарафинюк [2009] встановлено, що в юнаків різної статі тотальні розміри тіла мають сильні та середньої сили кореляції з реокардіографічними параметрами, а парціальні: обхватні та поперечні розміри тіла - мають середньої сили кореляції.

Вивчаючи особливості кореляційних зв'язків розмірів серця (за допомогою ультразвукового дослідження) з конституціональними характеристиками у практично здорових міських хлопчиків Поділля, І.В.Гунас зі співавторами [2008] встановили, що найбільша кількість зв'язків середньої сили простежується в юнаків мезо- та ендомезоморфного соматотипів, а наймен-

ша - у екоморфів. Але, незважаючи на успіхи [Варивола, 2008; Сарафинюк, Гудзевич, 2010; Маєвський, 2011] вивчення зв'язків між особливостями тіла людини та морфофункціональними показниками серцево-судинної системи осіб певної статі, віку, етнічної, територіальної та соціально-побутової належності, питання, стосовно особливостей кореляції реокардіографічних показників із антропо-соматотипологічними у спортсменів, потребують подальшого та ретельного вивчення.

Метою нашого дослідження стало вивчення кореляцій показників центральної гемодинаміки, отриманих методом тетраполярної реографії, з антропологічними та соматотипологічними показниками у спортсменів юнацького віку високого рівня спортивної кваліфікації.

#### **Матеріали та методи**

Нами було проведено антропологічне обстеження спортсменів за допомогою методики Бунака [1941], соматотипологічне обстеження за методом J.Carter і V.Heath [1990], визначення компонентного складу маси тіла за Матейко [Ковешников, Никитюк, 1992] визначення м'язової маси тіла за методом Американського інституту харчування (AIX) [Heymfield, 1982]. Також було проведено реографічне обстеження за допомо-

гою комп'ютерного діагностичного комплексу з одночасною реєстрацією електрокардіограми, тетраполярної реограми та вимірювання артеріального тиску.

У дослідженні брали участь 145 спортсменів віком від 17 до 21 року високого рівня спортивної кваліфікації (від першого дорослого розряду до майстрів спорту), з них: волейболістів - 35 осіб, борців - 40 осіб, футболістів - 22 особи та легкоатлетів - 48 осіб.

Аналіз отриманих результатів проведено з використанням програми STATISTICA 5,5 (належить НДЦ ВНМУ імені М.І.Пирогова, ліцензійний № AXXR910A374605FA). Аналіз кореляційних зв'язків проводили за статистичним методом Пірсона.

### Результати. Обговорення

Нами встановлено, що *величина артеріального систолічного тиску* в спортсменів юнацького віку має лише слабкі статистично значущі кореляції з 5 розмірами тіла: довжиною тіла та шириною дистального епіфіза стегна ( $r=-0,17$ ), висотою вертлюгової точки ( $r=-0,19$ ) та двома краніометричними параметрами (найменшою шириною голови ( $r=0,18$ ) та сагітальною дугою ( $r=-0,18$ )). Привертає увагу, що більшість зв'язків зворотні.

Величина діастолічного тиску в спортсменів має статистично значущі кореляційні зв'язки слабкої сили з такими антропо-соматотипологічними показниками: прямі - з шириною нижньої щелепи й обличчя (в обох випадках  $r=0,20$ ) і найменшою шириною голови ( $r=0,22$ ); з 6 обхватними розмірами (плеча, передпліччя, кисті, стопи) ( $r=0,20-0,26$ ), мезоморфним компонентом соматотипу ( $r=0,27$ ); м'язовою масою тіла, визначеною за формулою AIX ( $r=0,22$ ); динамометричними показниками лівої кисті ( $r=0,20$ ) та спини ( $r=0,22$ ); зворотні - з сагітальною дугою голови ( $r=0,17$ ) та екоморфним компонентом соматотипу ( $r=-0,28$ ).

*Середній артеріальний тиск* у загальній групі спортсменів корелює з певними антропо-соматотипологічними параметрами. Прямі слабкі зв'язки встановлені: з 4 краніометричними розмірами, причому, із поперечними розмірами: шириною нижньої щелепи ( $r=0,19$ ) та обличчя ( $r=0,20$ ) і найменшою шириною голови ( $r=0,23$ ) зафіксовані прямі кореляції, а з сагітальною дугою - зворотні ( $r=0,-19$ ); з трьома обхватними розмірами (плеча у напруженому стані, передпліччя у верхній і нижній третині ( $r=0,18-0,19$ ); з мезоморфним ( $r=0,25$ ) та екоморфним ( $r=0,-24$ ) компонентами соматотипу і показником станової динамометрії ( $r=0,19$ ).

В загальній групі юнаків, які займаються спортом, *ударний об'єм* має лише прямі слабкі значущі зв'язки. Він достовірно корелює з довжиною ( $r=0,19$ ) та площею поверхні тіла ( $r=0,18$ ), шириною нижньої щелепи ( $r=0,21$ ), шириною дистального епіфіза плеча ( $r=0,18$ ), обхватом стегон ( $r=0,17$ ), передньо-заднім розміром грудної клітки та шириною плечей ( $r=0,19$  в обох випадках) і міжвертлюговою відстанню ( $r=0,23$ ).

*Хвилинний об'єм серця* теж має лише прямі слабкі

достовірні кореляції: з усіма тотальними розмірами (масою ( $r=0,19$ ), довжиною ( $r=0,21$ ), площею поверхні тіла ( $r=0,21$ )); з висотою 2 антропометричних точок (надгруднинної ( $r=0,19$ ), плечової ( $r=0,17$ )); з шириною дистального епіфіза плеча ( $r=0,17$ ); з 4 обхватними розмірами (талії, гомілки у верхній третині, грудної клітки на вдиху та у спокійному стані ( $r=0,17-0,18$ )); з 4 діаметрами тіла (передньо-заднім розміром грудної клітки ( $r=0,22$ ), шириною плечей ( $r=0,19$ ), міжостьовою ( $r=0,21$ ) і міжвертлюговою відстанню ( $r=0,24$ )); з товщиною ШЖС на гомілці ( $r=0,17$ ); з жировою масою тіла ( $r=0,21$ ).

Нами встановлено, що у спортсменів *ударний індекс* з конституціональними параметрами має лише зворотні кореляції. З середньою силою він достовірно зворотно корелює з окружністю передпліччя у верхній третині ( $r=-0,30$ ). В інших випадках нами зафіксовані слабкі достовірні кореляції з: найменшою ( $r=-0,24$ ) і найбільшою шириною голови ( $r=-0,19$ ); висотою пальцевої та вертлюгової точок (в обох випадках  $r=-0,20$ ); шириною дистального епіфіза стегна ( $r=-0,18$ ); 4 обхватними розмірами (плеча у напруженому ( $r=-0,23$ ) та ненапруженому ( $r=-0,29$ ) станах, передпліччя у нижній третині ( $r=-0,19$ ), шиї ( $r=-0,27$ )); поперечними нижньогрудний ( $r=-0,27$ ) і серединногрудним ( $r=-0,20$ ) діаметрами; товщиною шкірно-жирової складки на задній поверхні плеча ( $r=-0,18$ ); жировою масою та м'язовою масою, визначеною за Матейко та AIX ( $r=-0,18,-0,19$ ); показниками правої ( $r=-0,22$ ) та лівої ( $r=-0,28$ ) кистьової динамометрії.

*Серцевий індекс* у спортсменів має прямі слабкі значущі зв'язки лише з товщиною двох шкірно-жирових складок, виміряних на передпліччі та грудях ( $r=0,20$ ). В усіх інших випадках нами встановлені зворотні кореляції, зокрема: з найменшою шириною голови ( $r=-0,22$ ); масою і площею поверхні тіла ( $r=-0,17$  в обох випадках); висотою пальцевої та вертлюгової точок ( $r=-0,20$  і  $-0,21$  відповідно); шириною дистального епіфіза стегна ( $r=-0,20$ ); 5 обхватними розмірами (плеча у напруженому ( $r=-0,18$ ) та ненапруженому ( $r=-0,22$ ) станах, передпліччя у верхній третині ( $r=-0,28$ ), стегна ( $r=-0,18$ ), шиї ( $r=-0,24$ )); поперечними нижньогрудний ( $r=-0,21$ ) і серединногрудним ( $r=-0,23$ ) розмірами грудної клітки; кистьовою ( $r=-0,23$ ) і м'язовою масами тіла за Матейко ( $r=-0,22$ ) та за AIX ( $r=-0,18$ ); силою правої ( $r=-0,21$ ) та лівої ( $r=-0,26$ ) кисті.

У спортсменів *питомий периферичний опір* має з антропо-соматотипологічними показниками наступні достовірні кореляції: прямі середньої сили - з найменшою шириною голови ( $r=0,30$ ), обхватами передпліччя у верхній третині ( $r=0,32$ ) та шиї ( $r=0,30$ ); прямі слабкі - з масою тіла ( $r=0,19$ ), шириною дистального епіфіза стегна ( $r=0,18$ ), 4 обхватними розмірами (плеча, передпліччя у нижній третині, стегна) ( $r=0,20-0,27$ ), поперечними серединногрудним ( $r=0,25$ ) і нижньогрудний ( $r=0,20$ ) діаметрами грудної клітки ( $r=0,19$ ), мезоморфним компонентом соматотипу ( $r=0,26$ ), м'язовою та жировою масами за Матейко ( $r=0,21$  і  $r=0,20$  відповідно) і м'язо-

вою масою за АІХ ( $r=0,26$ ), 2 показниками кистьової динамометрії ( $r=0,24$  і  $r=0,27$  відповідно); зворотні слабкі - з товщиною шкірно-жирових складок на передпліччі ( $r=-0,19$ ) та грудях ( $r=-0,17$ ) і з екоморфним компонентом соматотипу ( $r=-0,18$ ).

Загальний периферичний опір має з антропо-соматологічними параметрами лише статистично значущі слабкі зв'язки: прямі - з найменшою шириною голови ( $r=0,19$ ) та мезоморфним компонентом соматотипу ( $r=0,20$ ); зворотні - з 2 тотальними розмірами тіла (довжиною ( $r=-0,20$ ) і площею поверхні тіла ( $r=-0,26$ )), висотою 4 антропометричних точок (верхньогруднинної, лобкової, плечової, пальцевої) ( $r=-0,18$ - $-0,24$ )), шириною дистального епіфіза плеча ( $r=-0,18$ ), 2 діаметрами (передньо-заднім середньогруднинним і міжвертлюговим ( $r=-0,21$ )).

Нами встановлено, що у юнаків, які займаються спортом, *об'ємна швидкість руху крові* має достовірні лише прямі слабкі кореляції з антропометричними показниками, зокрема, з шириною нижньої щелепи ( $r=0,19$ ), тотальними розмірами тіла (масою, ростом, площею поверхні тіла ( $r=0,18$ - $0,19$ )), шириною епіфіза плеча ( $r=0,21$ ), 3 обхватними розмірами тіла (стегон, грудної клітки на вдиху і в спокої ( $r=0,17$ - $0,19$ )), 3 діаметрами (шириною плечей ( $r=0,18$ ), передньо-заднім середньогруднинним ( $r=0,19$ ) і міжвертлюговим ( $r=0,24$ )).

Ми виявили між *потужністю лівого шлуночка* й антропометричними показниками у спортсменів теж лише статистично значущі прямі слабкі зв'язки: з шириною нижньої щелепи ( $r=0,25$ ), довжиною тіла ( $r=0,17$ ), шириною дистального епіфіза плеча ( $r=0,17$ ), 6 обхватними розмірами тіла (гомілки, стегон, кисті, стопи, грудної клітки на вдиху ( $r=0,17$ - $0,18$ )), 3 діаметрами (шириною

плечей ( $r=0,22$ ), передньо-заднім середньогруднинним ( $r=0,17$ ) і міжвертлюговим ( $r=0,19$ )).

Показник *витрати енергії* у спортсменів з певними конституціональними параметрами має достовірні слабкі кореляційні зв'язки: прямі - з найменшою шириною голови і шириною обличчя ( $r=0,17$ - $0,18$ ); 3 обхватними розмірами (плеча у напруженому і спокійному станах, стегна), мезоморфним компонентом соматотипу ( $r=0,24$ ), м'язовою масою тіла, визначеною за АІХ ( $r=0,17$ ) та силою лівої кисті ( $r=0,18$ ); зворотні - з екоморфним компонентом соматотипу ( $r=-0,21$ ).

### Висновки та перспективи подальших розробок

1. Встановлені слабкі достовірні кореляції більшості показників центральної гемодинаміки, отриманих методом тетраполярної реографії, з антропометричними і соматотипологічними показниками в групі спортсменів юнацького віку.

2. Систолічний, діастолічний, середній артеріальний тиск, ударний об'єм серця, хвилинний об'єм серця, об'ємна швидкість руху крові, потужністю лівого шлуночка мають лише прямі слабкі зв'язки; показник витрати енергії та питомий периферичний опір мають переважно прямі зв'язки; серцевий індекс і загальний периферичний опір мають переважно зворотні кореляції; ударний індекс - лише зворотні.

Отримані результати дають змогу використовувати встановлені зв'язки між гемодинамічними та конституціональними характеристиками для розробки нормативних індивідуальних показників центральної гемодинаміки, в залежності від особливостей будови тіла для легкоатлетів, борців, футболістів та волейболістів, тобто для спортсменів різних видів спорту.

### Список літератури

- Богачук О.П. Кореляційні зв'язки показників церебрального кровообігу з розвитком жирової тканини та соматотипологічними показниками у міських підлітків Поділля /О.П.Богачук //Biomedical and Biosocial Anthropology.- 2006.- №7.- С. 126-130.
- Бунак В.В. Антропометрия /Бунак В.В.- М.: Учмедгиз Наркомпроса РСФСР.- 1941.- 368 с.
- Варивода В.О. Зв'язки функціональних показників ехокардіографії з тотальними, повздовжніми, поперечними та обхватними розмірами тіла у здорових підлітків різних соматотипів /В.О.Варивода //Вісник Вінницького нац. мед. унів.- 2008.- Т.12, №1.- С.38-42.
- Гунас І.В. Зв'язки ехокардіографічних розмірів серця з товщиною шкірно-жирових складок, компонентами соматотипу та компонентним складом маси тіла у практично здорових підлітків різних соматотипів /І.В.Гунас, В.О.Варивода, О.В.Благодарова //Вісник морфології.- 2008.- Т.14, №2.- С.443-448.
- Коваленко С.О. Аналіз варіабельності серцевого ритму за допомогою методу медіанної спектрограми /С.О.-Коваленко //Фізіологічний журнал.- 2005.- Т.51, №3.- С.92-95.
- Ковешников В.Г. Медицинская антропология /В.Г.Ковешников, Б.А.Никитюк.- Киев: Здоров'я.- 1992.- 200с.
- Маєвський О.Є. Особливості взаємозв'язків сонографічних параметрів серця з антропо-соматотипологічними показниками і компонентним складом маси тіла здорових міських юнаків загальної групи /О.Є.Маєвський //Вісник Вінницького нац. мед. унів.- 2011.- Т.15, №2.- С.259-263.
- Сарафинюк Л.А. Взаємозв'язки показників центральної гемодинаміки з антропо-соматотипологічними особливостями в юнаків із екто-мезоморфним та ендо-мезоморфним соматотипами /Л.А.Сарафинюк // Biomedical and Biosocial Anthropology.- 2009.- №13.- С.91-95.
- Сарафинюк Л.А. Особливості кореляцій показників центральної гемодинаміки з конституціональними особливостями в юнаків середнього проміжного соматотипу /Л.А.Сарафинюк, Л.С.Гудзевич, О.П.Богачук // Biomedical and Biosocial Anthropology.- 2010.- №14.- С.94-97.
- Сергета І.В. особливості кореляційних зв'язків показників варіабельності серцевого ритму з антропометричними та соматотипологічними показниками у практично здорових міських підлітків /І.В.Сергета,

М. М. Шінкарук-Диковицька // Вісник Вінницького нац. мед. унів.- 2008.- Т. 12, №1.- С.34-38.

applications /J.L.Carter, B.H.Heath.- Cambridge University Press.- 1990.- 504p.

ment of muscle mass-revised equations for calculating bone-free arm muscle area /S.B.Heysmsfield //Am. J. Clin. Nutr.- 1982.- Vol.36, №4.- P.680-690.

Carter J.L.Somatotyping - development and Heysmsfield S.B. Anthropometric measure-

**Лежнева Е.В.**

### **ВЗАИМОСВЯЗИ ПОКАЗАТЕЛЕЙ ЦЕНТРАЛЬНОЙ ГЕМОДИНАМИКИ С КОНСТИТУЦИОНАЛЬНЫМИ ОСОБЕННОСТЯМИ У СПОРТСМЕНОВ ЮНОШЕСКОГО ВОЗРАСТА**

**Резюме.** В статье представлены результаты корреляционного анализа показателей центральной гемодинамики с конституциональными особенностями у спортсменов юношеского возраста.

**Ключевые слова:** корреляции, реография, параметры центральной гемодинамики, антропометрия, соматотип, спортсмены.

**Lezhneva O.V.**

### **INTERCOMMUNICATIONS OF PARAMETERS OF CENTRAL HEMODYNAMICS WITH CONSTITUTIONAL FEATURES FOR SPORTSMEN YOUNG AGE**

**Summary.** In the article the results of cross-correlation analysis of parameters of central haemodynamics with constitutional features of sportsmen young age are given in the article.

**Key words:** correlations, rheography, parameters of central haemodynamics, anthropometry, somatotype, sportsmen.

Стаття надійшла до редакції 08.12.2011 р.

---

© Лисенко Д.А., Гурова О.О., Сергеев С.В.

**УДК:** 616.15-008.6:616.31(075.8)

**Лисенко Д.А., Гурова О.О., Сергеев С.В.**

Вінницький національний медичний університет ім. М.І. Пирогова, кафедра внутрішньої медицини №2, курс гематології ВНМУ, кафедра фармації ВНМУ, Вінницька обласна клінічна лікарня імені М.І.Пирогова, відділення щелепно-лицьової хірургії (вул. Пирогова, 56, Вінниця, 21021, Україна)

## **УРАЖЕННЯ СЛИЗОВОЇ ОБОЛОНКИ ПОРОЖНИНИ РОТА ПРИ ПУХЛИННИХ ЗАХВОРЮВАННЯХ КРОВІ НА ФОНІ ПРОВЕДЕННЯ ХІМІОТЕРАПІЇ**

**Резюме.** В статті представлені результати обстеження ротової порожнини онкогематологічних хворих на фоні цитостатичної хіміотерапії. Виявлено, що у всіх пацієнтів спостерігається ураження ротової порожнини, більш виражене на фоні гострої лейкемії у вигляді виразково-некротичних пошкоджень (31%), а при хронічних лейкеміях переважали геморагічні ускладнення.

**Ключові слова:** ротова порожнина, лейкемії, цитостатична терапія.

### **Вступ**

Лейкемія - злоякісне захворювання органів кровотворення, що виникає в результаті прогресуючої клітинної гіперплазії в кістковому мозку, коли процеси проліферації переважають над процесами диференціації. У подальшому при поширенні онкогематологічної патології пухлинні осередки кровотворення утворюються у різних органах, у тому числі і в слизовій оболонці порожнини рота [Данилевський та ін., 1998; Луцкая, 2007; Глузман и др., 2008].

При багатьох лейкеміях, як і гострих так і хронічних, спостерігаються поліорганні ураження, зокрема ротової порожнини, що можуть виникати як в результаті пухлинної інфільтрації, так і геморагічного синдрому, або інфекційних ускладнень. Дуже часто кровоточивість ясен є першою клінічною ознакою гострої лейкемії [Воробьев, 2005]. Ясна при цьому стають рихлими, кровоточать, вкриваються виразками. Гіперплазія і інфільтрація ясен лейкозними клітинами бувають такими значними, що коронки зубів майже повністю закриваються рихлим, місцями виявленим валом, що заважає хворому їсти і розмовляти, та часто кровоточать. Часто спостерігаються виразки і некрози ясен, особливо після видалення зубів, або після проведення протипухлинного лікування [Савченко, Паровичникова, 2004].

Отже, ураження ротової порожнини є частим проявом онкогематологічної патології та ускладнень цитостатичної хіміотерапії, але на жаль, залишаються поза увагою клініцистів: як стоматологів, так і гематологів, хоча потребують специфічної діагностики та лікування.

**Мета роботи:** оцінити поширеність різних форм ураження ротової порожнини на фоні цитостатичної хіміотерапії у онкогематологічних хворих.

### **Матеріали та методи**

Були обстежені 102 пацієнти з онкогематологічного патологією, які лікувались в гематологічному відділенні ВОКЛ ім.М.І.Пирогова на період 2009-2011 року. Вік хворих був у межах, у жінок від 19-54 років і у чоловіків-від 35-74 років. Серед хворих 61 був з гострою лейкемією, і, відповідно, 39 - з хронічними лейкеміями. Всім хворим проводилась хіміотерапія відповідно до клінічних протоколів надання медичної допомоги хворим затверджених МОЗ України. Крім загально клінічних методів обстеження у хворих проводився стоматологічний огляд, та, при необхідності, стоматологічне лікування.

Перший етап роботи включав поглиблений аналіз історій хвороб, на другому етапі проводили клінічне обстеження пацієнтів з оцінкою уражень ротової порожнини.



М. М. Шінкарук-Диковицька // Вісник Вінницького нац. мед. унів.- 2008.- Т. 12, №1.- С.34-38.

applications /J.L.Carter, B.H.Heath.- Cambridge University Press.- 1990.- 504p.

Carter J.L.Somatotyping - development and

Heymnsfield S.B. Anthropometric measure-

ment of muscle mass-revised equations for calculating bone-free arm muscle area /S.B.Heymnsfield //Am. J. Clin. Nutr.- 1982.- Vol.36, №4.- P.680-690.

**Лежнева Е.В.**

### **ВЗАИМОСВЯЗИ ПОКАЗАТЕЛЕЙ ЦЕНТРАЛЬНОЙ ГЕМОДИНАМИКИ С КОНСТИТУЦИОНАЛЬНЫМИ ОСОБЕННОСТЯМИ У СПОРТСМЕНОВ ЮНОШЕСКОГО ВОЗРАСТА**

**Резюме.** В статье представлены результаты корреляционного анализа показателей центральной гемодинамики с конституциональными особенностями у спортсменов юношеского возраста.

**Ключевые слова:** корреляции, реография, параметры центральной гемодинамики, антропометрия, соматотип, спортсмены.

**Lezhneva O.V.**

### **INTERCOMMUNICATIONS OF PARAMETERS OF CENTRAL HEMODYNAMICS WITH CONSTITUTIONAL FEATURES FOR SPORTSMEN YOUNG AGE**

**Summary.** In the article the results of cross-correlation analysis of parameters of central haemodynamics with constitutional features of sportsmen young age are given in the article.

**Key words:** correlations, rheography, parameters of central haemodynamics, anthropometry, somatotype, sportsmen.

Стаття надійшла до редакції 08.12.2011 р.

---

© Лисенко Д.А., Гурова О.О., Сергеев С.В.

**УДК:** 616.15-008.6:616.31(075.8)

**Лисенко Д.А., Гурова О.О., Сергеев С.В.**

Вінницький національний медичний університет ім. М.І. Пирогова, кафедра внутрішньої медицини №2, курс гематології ВНМУ, кафедра фармації ВНМУ, Вінницька обласна клінічна лікарня імені М.І.Пирогова, відділення щелепно-лицьової хірургії (вул. Пирогова, 56, Вінниця, 21021, Україна)

## **УРАЖЕННЯ СЛИЗОВОЇ ОБОЛОНКИ ПОРОЖНИНИ РОТА ПРИ ПУХЛИННИХ ЗАХВОРЮВАННЯХ КРОВІ НА ФОНІ ПРОВЕДЕННЯ ХІМІОТЕРАПІЇ**

**Резюме.** В статті представлені результати обстеження ротової порожнини онкогематологічних хворих на фоні цитостатичної хіміотерапії. Виявлено, що у всіх пацієнтів спостерігається ураження ротової порожнини, більш виражене на фоні гострої лейкемії у вигляді виразково-некротичних пошкоджень (31%), а при хронічних лейкеміях переважали геморагічні ускладнення.

**Ключові слова:** ротова порожнина, лейкемії, цитостатична терапія.

### **Вступ**

Лейкемія - злоякісне захворювання органів кровотворення, що виникає в результаті прогресуючої клітинної гіперплазії в кістковому мозку, коли процеси проліферації переважають над процесами диференціації. У подальшому при поширенні онкогематологічної патології пухлинні осередки кровотворення утворюються у різних органах, у тому числі і в слизовій оболонці порожнини рота [Данилевський та ін., 1998; Луцкая, 2007; Глузман и др., 2008].

При багатьох лейкеміях, як і гострих так і хронічних, спостерігаються поліорганні ураження, зокрема ротової порожнини, що можуть виникати як в результаті пухлинної інфільтрації, так і геморагічного синдрому, або інфекційних ускладнень. Дуже часто кровоточивість ясен є першою клінічною ознакою гострої лейкемії [Воробьев, 2005]. Ясна при цьому стають рихлими, кровоточать, вкриваються виразками. Гіперплазія і інфільтрація ясен лейкозними клітинами бувають такими значними, що коронки зубів майже повністю закриваються рихлим, місцями виявленим валом, що заважає хворому їсти і розмовляти, та часто кровоточать. Часто спостерігаються виразки і некрози ясен, особливо після видалення зубів, або після проведення протипухлинного лікування [Савченко, Паровичникова, 2004].

Отже, ураження ротової порожнини є частим проявом онкогематологічної патології та ускладнень цитостатичної хіміотерапії, але на жаль, залишаються поза увагою клініцистів: як стоматологів, так і гематологів, хоча потребують специфічної діагностики та лікування.

**Мета роботи:** оцінити поширеність різних форм ураження ротової порожнини на фоні цитостатичної хіміотерапії у онкогематологічних хворих.

### **Матеріали та методи**

Були обстежені 102 пацієнти з онкогематологічного патологією, які лікувались в гематологічному відділенні ВОКЛ ім.М.І.Пирогова на період 2009-2011 року. Вік хворих був у межах, у жінок від 19-54 років і у чоловіків-від 35-74 років. Серед хворих 61 був з гострою лейкемією, і, відповідно, 39 - з хронічними лейкеміями. Всім хворим проводилась хіміотерапія відповідно до клінічних протоколів надання медичної допомоги хворим затверджених МОЗ України. Крім загально клінічних методів обстеження у хворих проводився стоматологічний огляд, та, при необхідності, стоматологічне лікування.

Перший етап роботи включав поглиблений аналіз історій хвороб, на другому етапі проводили клінічне обстеження пацієнтів з оцінкою уражень ротової порожнини.

### Результати. Обговорення

На основі проведених обстежень та вивчення історій хвороб гематологічних хворих, встановлено (табл. 1), що найчастіше некрози виявляються на мигдаликах, у ретромоларній ділянці, рідше в інших відділах порожнини рота. Спостерігалось розповсюдження уражень на межуючі ділянки слизової оболонки, що за даними літератури [Жамлиханова, 1993; Савченко, Паровичникова, 2004] є особливістю некротичного процесу при гострому лейкозі. При цьому поширені виразки з неправильними контурами були вкриті сірим некротичним нальотом, але реактивні зміни навколо виразки були відсутні, або виражені слабо, що, можливо, вказує на розвиток цитостатичної хвороби.

Гіперсалівація у досліджуваній групі хворих відмічалась у випадках початкових стадій виразково-некротичного процесу, в подальшому кількість слини зменшувалась, що можна пояснити дистрофічними процесами в слинних залозах, полі етіологічного характеру - як внаслідок інфекційного ускладнення, так і впливу цитостатичної терапії. Також у хворих на гостру лейкемію спостерігалось набухання ясен, які ставали рихлими, соковитими. Водночас, на них, аналогічно до інших відділів порожнини рота, з'являлись виразки діаметром 1,5-2 см, покриті біло-сірим нальотом, при видаленні яких оголювалося дно, що кровоточило. Наприкінці процесу спостерігалось розхитування зубів, що вимагало видалення з наступною рясною і тривалою кровотечею.

У більшості пацієнтів язик збільшувався і ставав набряклим, покриваючись темно-бурим нальотом, з дефектами, виразкуванням, що призводило до зміни артикуляції. За даними літератури [Воробьев, 2005] виразково-некротичне ураження слизових оболонок у хворих на гострий лейкоз розвивається на місці великих лейкемічних інфільтратів, або крововиливів. Важливим моментом, що обумовлює розвиток некрозу, є дія зовнішніх чинників, особливо мікробів. Лімфатичні

**Таблиця 1.** Частота уражень слизової оболонки ротової порожнини при лейкозах.

№	Клінічна ознака	Абс. кількість	%
Гостра лейкемія			
1	Кровоточивість ясен	31	50,8
2	Гіпертрофічний гінгівіт	6	9,8
3	Крововиливи на яснах, піднебінні	2	3,3
4	Гіперсалівація	3	4,9
5	Виразково-некротичні ураження	19	31,2
Всього		61	100
Хронічна лейкемія			
1	Геморагії [пурпура]	27	69,2
2	Виразково-некротичні ураження	8	20,5
3	Пухлинні розростання	4	10,3
Всього		39	100

вузли при гострому лейкозі збільшуються трохи - до 0,5-1 см, вони м'які, безболісні. У наших пацієнтів ми теж спостерігали явища лімфаденопатії, які не можна однозначно розцінити як реактивні, оскільки не корелювали із ступенем некротичного ураження.

Описано, що гострий лейкоз може протікати з утворенням виражених специфічних лейкемічних інфільтратів в шкірі і слизовій оболонці порожнини рота, інколи як первинна маніфестація захворювання [Жамлиханова, 1993]. У результаті утворення інфільтратів в яснах відбувається різка деформація ясневого краю та піднебіння і такий стан часто діагностують як гіпертрофічний гінгівіт. Лейкемічні інфільтрати можуть покриватися виразками, що нерідко приводить до кровотеч. В досліджуваних групах серед пацієнтів з гострою лейкемією у 6 (9,8%) визначались явища гіпертрофічного гінгівіту (табл. 1). Але в наших спостереженнях цей симптом не був першим проявом захворювання, хоча і являвся ознакою лейкемічної інфільтрації, що важко коригувалось місцевим лікуванням, навіть при сумісному веденні хворого у гематолога та стоматолога.

Для лікування гострого лейкозії та його ускладнень застосовували цитостатики, кортикостероїди, антибіотики широкого спектру дії. При цьому слід мати на увазі, що цитостатики можуть викликати ускладнення у вигляді ерозивно-виразкової ураження слизової оболонки рота [Стандарти діагностики..., 2007; Европейское общество..., 2010]. Нами проводилась місцева фармакотерапія, яка полягала в регулярній обробці порожнини рота антисептичними і знеболюючими речовинами (0,06% р-н хлоргексидіна, 0,5-1% розчином перекису водню, а потім знеболювання 2% розчином лідокаїну).

У пацієнтів з хронічною лейкемією за нашими спостереженнями ураження СОПР відрізняється від таких на фоні гострої лейкозії відносно сприятливішим перебігом. При хронічній лейкозії слизова оболонка рота вражалась рідше, ніж при гострій (табл. 1). Можемо відмітити, що в період загострення хронічної лейкозії відмічались зміни слизової оболонки порожнини рота у вигляді геморагій, виразково-некротичних ураженнях і лейкемічної інфільтрації. За нашими спостереженнями геморагії у таких хворих у вигляді пурпури з ділянками некрозу із розмірами 2-3 мм. У період термінальної стадії хвороби нерідко спостерігались дифузні виразково-некротичні ураження слизової оболонки порожнини рота. Різноманітність уражень на фоні лікування хронічної лейкозії представлена у таблиці 1.

### Висновки та перспективи подальших розробок

1. Ураження СОПР у хворих на гострі та хронічну лейкозії є частим проявом основного захворювання.
2. На фоні гострого лейкозії переважають процеси виразково-некротичного характеру (30%) та кровоточивість ясен (50%).
3. На тлі хронічної лейкозії у пацієнтів основним

клінічним проявом були геморагії (60%).

4. Пошкодження СОПР у хворих на гострі та хронічні лейкемії є полі етіологічними і можуть виникати як внаслідок основного захворювання, так і його лікування.

5. Ведення онкогематологічних хворих з ураженням СОПР вимагає специфічної стоматологічної тактики ліку-

вання із застосуванням сучасних фармакотерапевтичних препаратів.

Перспективою подальших досліджень є розробка специфічного алгоритму ведення онкогематологічних хворих з ураженням СОПР із застосуванням сучасних фармакотерапевтичних препаратів.

### Список літератури

- Воробьев А.И. Руководство по гематологии: в 3-х т. /Воробьев А.И.- М., 2005.- Т.2.- 277с.
- Глузман Д.Ф. Опухоли кроветворной и лимфоидной тканей (цитоморфология, иммуноцитохимия, алгоритмы диагностики) /Глузман Д.Ф., Склярченко Л.М., Надгорная В.А.- К. ДИА 2008.- 196с.
- Данилевський М.Ф. Захворювання слизової оболонки порожнини рота /Данилевський М.Ф., Несін О.Ф., Рахній Ж.І.- К.: Здоров'я, 1998.- 193с.
- Европейское Общество Медицинской Онкологии (ESMO), ред. рус. перевода Тюляндин С.А., Носов Д.А., Переводчикова Н.И. Минимальные клинические рекомендации Европейского Общества Медицинской Онкологии (ESMO) Издательская группа РОНЦ им. Н.Н.Блохина РАМН, 2010.- С.3-8.
- Жамлиханова В.О. Особенности патогенеза и диагностики поражений в полости рта при лейкозах: автореф. дис. ... канд. мед. наук /В.О.Жамлиханова.- М., 1993.- 18с.
- Луцкая И.В. Заболевания слизистой оболочки полости рта /Луцкая И.В.- М.: Медицинская литература, 2007.- 288с.
- Савченко В.Г. Лечение острых лейкозов /В.Г.Савченко, Е.Н.Паровичникова.- М.: Медпресс-информ, 2004.- 224с.
- Стандарти діагностики та лікування онкологічних хворих. Наказ МОЗ України №554 від 2007 р.- Київ.- 2007.- С.115-150.

**Лысенко Д.А., Гурова О.О., Сергеев С.В.**

### ПОРАЖЕНИЯ СЛИЗИСТОЙ ОБОЛОЧКИ РОТОВОЙ ПОЛОСТИ ПРИ ОПУХОЛЕВЫХ ЗАБОЛЕВАНИЯХ КРОВИ НА ФОНЕ ПРОВЕДЕНИЯ ХИМИОТЕРАПИИ

**Резюме.** В статье представлены результаты обследования ротовой полости онкогематологических больных на фоне проводимой цитостатической химиотерапии. Выявлено, что у всех пациентов наблюдается поражение ротовой полости, более выраженное на фоне острой лейкемии в виде язвенно-некротических повреждений (31%), а при хронических лейкемиях преобладали геморрагические осложнения.

**Ключевые слова:** ротовая полость, лейкемии, цитостатическая терапия.

**Lisenko D.A., Gurova O.O., Sergeev S.V.**

### MUCOSA OF MOUTH DISEASE IN TUMOR BLOOD ON THE BACKGROUND OF CHEMOTHERAPY

**Summary.** The paper presents the results of a survey of the oral cavity cancer patients on the background of cytotoxic chemotherapy. Revealed that all patients have oral lesions, more pronounced on the background of acute leukemia in the form of ulcerative necrotic lesions (31%) and chronic leukemia dominated hemorrhagic complications.

**Key words:** oral cavity, leukemia, cytostatic therapy.

Стаття надійшла до редакції 29.11.2011 р.

© Московко С.П., Костюченко А.В., Сергійчук О.В.

УДК: 616.832-004.2

**Московко С.П., Костюченко А.В., Сергійчук О.В.**

Кафедра нервових хвороб Вінницького національного медичного університету імені М.І.Пирогова (вул. Пирогова, 56, м.Вінниця, 21018, Україна)

## РОЛЬ МНОЖИННОГО СКЛЕРОЗУ ТА ІНШИХ ДЕМІЄЛІНІЗУЮЧИХ ЗАХВОРЮВАНЬ У СТРУКТУРІ ГОСПІТАЛІЗАЦІЙ БАГАТОПРОФІЛЬНОГО НЕВРОЛОГІЧНОГО СТАЦІОНАРУ

**Резюме.** Метою даного дослідження було визначення ролі множинного склерозу та демієлінізуючих захворювань у структурі госпіталізацій багатoproфільного неврологічного стаціонару на підставі річних статистичних звітів та 270 історій хвороб відповідних пацієнтів, госпіталізованих впродовж 2010 та 2011 років. Встановлено, що основну частку пацієнтів з демієлінізуючими захворюваннями складають особи у віковому діапазоні від 20 до 49 років з наявністю супутніх захворювань - 58,1% (найбільш часто - хронічні больові синдроми вертеброгенного генезу, депресивні розлади, артеріальна гіпертензія, мігрень та патологія легень). Структура причин госпіталізацій є наступною: лікування екзацербцій захворювання - 183 (67,52%), верифікація діагнозу - 63 (23,25%), соціальні покази - 25 (9,23%) випадків.

**Ключові слова:** множинний склероз, гендерні та вікові особливості, коморбідність, причини госпіталізацій.

### Вступ

Множинний склероз (МС) та інші демієлінізуючі захворювання являються однією з провідних проблем су-

часної неврології, що обумовлено тенденцією до зростання поширеності, а в окремих регіонах і захворюва-

клінічним проявом були геморагії (60%).

4. Пошкодження СОПР у хворих на гострі та хронічні лейкемії є полі етіологічними і можуть виникати як внаслідок основного захворювання, так і його лікування.

5. Ведення онкогематологічних хворих з ураженням СОПР вимагає специфічної стоматологічної тактики ліку-

вання із застосуванням сучасних фармакотерапевтичних препаратів.

Перспективою подальших досліджень є розробка специфічного алгоритму ведення онкогематологічних хворих з ураженням СОПР із застосуванням сучасних фармакотерапевтичних препаратів.

### Список літератури

- Воробьев А.И. Руководство по гематологии: в 3-х т. /Воробьев А.И.- М., 2005.- Т.2.- 277с.
- Глузман Д.Ф. Опухоли кроветворной и лимфоидной тканей (цитоморфология, иммуноцитохимия, алгоритмы диагностики) /Глузман Д.Ф., Склярченко Л.М., Надгорная В.А.- К. ДИА 2008.- 196с.
- Данилевський М.Ф. Захворювання слизової оболонки порожнини рота /Данилевський М.Ф., Несін О.Ф., Рахній Ж.І.- К.: Здоров'я, 1998.- 193с.
- Европейское Общество Медицинской Онкологии (ESMO), ред. рус. перевода Тюляндин С.А., Носов Д.А., Переводчикова Н.И. Минимальные клинические рекомендации Европейского Общества Медицинской Онкологии (ESMO) Издательская группа РОНЦ им. Н.Н.Блохина РАМН, 2010.- С.3-8.
- Жамлиханова В.О. Особенности патогенеза и диагностики поражений в полости рта при лейкозах: автореф. дис. ... канд. мед. наук /В.О.Жамлиханова.- М., 1993.- 18с.
- Луцкая И.В. Заболевания слизистой оболочки полости рта /Луцкая И.В.- М.: Медицинская литература, 2007.- 288с.
- Савченко В.Г. Лечение острых лейкозов /В.Г.Савченко, Е.Н.Паровичникова.- М.: Медпресс-информ, 2004.- 224с.
- Стандарти діагностики та лікування онкологічних хворих. Наказ МОЗ України №554 від 2007 р.- Київ.- 2007.- С.115-150.

**Лысенко Д.А., Гурова О.О., Сергеев С.В.**

### ПОРАЖЕНИЯ СЛИЗИСТОЙ ОБОЛОЧКИ РОТОВОЙ ПОЛОСТИ ПРИ ОПУХОЛЕВЫХ ЗАБОЛЕВАНИЯХ КРОВИ НА ФОНЕ ПРОВЕДЕНИЯ ХИМИОТЕРАПИИ

**Резюме.** В статье представлены результаты обследования ротовой полости онкогематологических больных на фоне проводимой цитостатической химиотерапии. Выявлено, что у всех пациентов наблюдается поражение ротовой полости, более выраженное на фоне острой лейкемии в виде язвенно-некротических повреждений (31%), а при хронических лейкемиях преобладали геморрагические осложнения.

**Ключевые слова:** ротовая полость, лейкемии, цитостатическая терапия.

**Lisenko D.A., Gurova O.O., Sergeev S.V.**

### MUCOSA OF MOUTH DISEASE IN TUMOR BLOOD ON THE BACKGROUND OF CHEMOTHERAPY

**Summary.** The paper presents the results of a survey of the oral cavity cancer patients on the background of cytotoxic chemotherapy. Revealed that all patients have oral lesions, more pronounced on the background of acute leukemia in the form of ulcerative necrotic lesions (31%) and chronic leukemia dominated hemorrhagic complications.

**Key words:** oral cavity, leukemia, cytostatic therapy.

Стаття надійшла до редакції 29.11.2011 р.

---

© Московко С.П., Костюченко А.В., Сергійчук О.В.

УДК: 616.832-004.2

**Московко С.П., Костюченко А.В., Сергійчук О.В.**

Кафедра нервових хвороб Вінницького національного медичного університету імені М.І.Пирогова (вул. Пирогова, 56, м.Вінниця, 21018, Україна)

## РОЛЬ МНОЖИННОГО СКЛЕРОЗУ ТА ІНШИХ ДЕМІЄЛІНІЗУЮЧИХ ЗАХВОРЮВАНЬ У СТРУКТУРІ ГОСПІТАЛІЗАЦІЙ БАГАТОПРОФІЛЬНОГО НЕВРОЛОГІЧНОГО СТАЦІОНАРУ

**Резюме.** Метою даного дослідження було визначення ролі множинного склерозу та демієлінізуючих захворювань у структурі госпіталізацій багатoproфільного неврологічного стаціонару на підставі річних статистичних звітів та 270 історій хвороб відповідних пацієнтів, госпіталізованих впродовж 2010 та 2011 років. Встановлено, що основну частку пацієнтів з демієлінізуючими захворюваннями складають особи у віковому діапазоні від 20 до 49 років з наявністю супутніх захворювань - 58,1% (найбільш часто - хронічні больові синдроми вертеброгенного генезу, депресивні розлади, артеріальна гіпертензія, мігрень та патологія легень). Структура причин госпіталізацій є наступною: лікування екзацербаций захворювання - 183 (67,52%), верифікація діагнозу - 63 (23,25%), соціальні покази - 25 (9,23%) випадків.

**Ключові слова:** множинний склероз, гендерні та вікові особливості, коморбідність, причини госпіталізацій.

### Вступ

Множинний склероз (МС) та інші демієлінізуючі захворювання являються однією з провідних проблем су-

часної неврології, що обумовлено тенденцією до зростання поширеності, а в окремих регіонах і захворюва-

ності [Koch-Henriksen, Sorensen, 2010; Ontaneda et al., 2012], а також асоційованістю хвороби з молодим віком та її визначальним вкладом у розвиток стійкої інвалідизації серед осіб працездатного віку (33% інвалідів до 30 років), що спричинює збільшення медичного і соціального тягаря цієї патології на систему охорони здоров'я та суспільства в цілому.

В Україні, згідно даних офіційної статистичної звітності, поширеність МС неухильно зростає: з 33,8 випадків (на 100000 населення) у 1999 році до 38,1 (на 100000 населення) в 2003 році, що може бути обумовлено справжнім зростанням захворюваності за рахунок числа нових випадків, але й може відображати покращення діагностичної бази та збільшення тривалості життя цих хворих в цей період [Волошин и др., 2007].

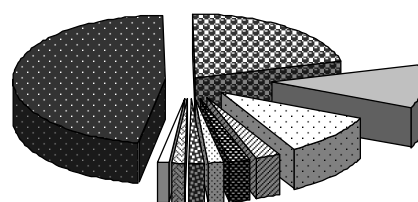
Проведений Реєстр демієлінізуючих захворювань у Вінницькій області дозволив встановити виразну тенденцію до збільшення поширеності МС з 43,5 у 2000 р. до 44,99 в 2003 р. і 58,84 в 2010 р. на 100000 населення, що, однак, не пов'язано із зростанням показника захворюваності, оскільки останній зберігається відносно стабільним впродовж останніх 5 років (2,98 у 2006 р., 3,48 у 2007 р., 3,33 у 2008 р., 3,66 у 2009 р. і 3,21 у 2010 р. на 100000 населення) [Костюченко, 2011].

На сучасному етапі клінічне ведення пацієнтів з МС, особливо у випадках призначення протирецидивного лікування, вимагає вирішення ряду проблем, які обумовлюють звертання до стаціонарної допомоги. Серед останніх: верифікація достовірності діагнозу МС згідно діючих міжнародних критеріїв McDonald, 2011 [Polman et al., 2011], визначення типу перебігу та стадії процесу, наявності коморбідної патології, модифікація способу життя, покращення прихильності пацієнтів спостереженню та лікуванню, неухильність прогресування захворювання та ускладнень терапії, висока вартість лікування і т. п. Метою стаціонарного етапу лікування є: невідкладне лікування загострень, встановлення первинного діагнозу або поглиблення обстеження для визначення етапу захворювання й ранньої діагностики початку вторинного прогресування, корекція симптоматичного лікування, діагностика коморбідних захворювань, встановлення рівня неврологічного дефекту та визначення напрямків реабілітації.

**Мета роботи:** аналіз ролі множинного склерозу та інших демієлінізуючих захворювань у структурі діяльності багатoproфільного неврологічного стаціонару Вінницької області.

### Матеріали та методи

Робота виконана в умовах "Вінницького обласного науково-практичного центру МС та споріднених деміє-



- Хронічна цереброваскулярна патологія
- ▣ Гострі порушення мозкового кровообігу
- ▤ Множинний склероз та інші демієлінізуючі захворювання
- ▥ Корінцеві та рефлекторні синдроми при остеохондрозі хребта
- ▧ Захворювання периферичної нервової системи
- ▨ Дегенеративні захворювання нервової системи
- ▩ Епілепсія
- Захворювання вегетативної нервової системи, психосоматичні порушення
- Мігрень
- Міастенія

**Рис. 1.** Частота множинного склерозу згідно даних офіційного статистичного звіту за 2011 рік та його місце в структурі причин госпіталізацій у багатoproфільний неврологічний стаціонар третинного рівня.

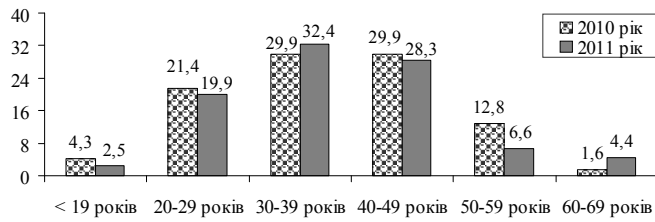
лінізуючих захворювань", котрий створено на базі кафебри нервових хвороб ВНМУ ім.М.І.Пирогова у КЗ "Вінницька обласна психоневрологічна лікарня імені академіка О.І.Ющенка" (головний лікар - В.Л.Клочко). Цей заклад є основним багатoproфільним неврологічним стаціонаром Вінницької області, населення якої станом на 1 січня 2010 року складало 1643,5 тис. осіб.

Аналіз ролі МС та інших демієлінізуючих захворювань у структурі госпіталізацій проведений на підставі вивчення стандартів річних статистичних звітів за 2010 та 2011 р.р. та 270 історій хвороб пацієнтів, госпіталізованих впродовж 2011 року. Проаналізовані наступні параметри: стать та вік хворих, тривалість, кратність та період госпіталізації, профіль ліжок, наявність та структура коморбідної патології.

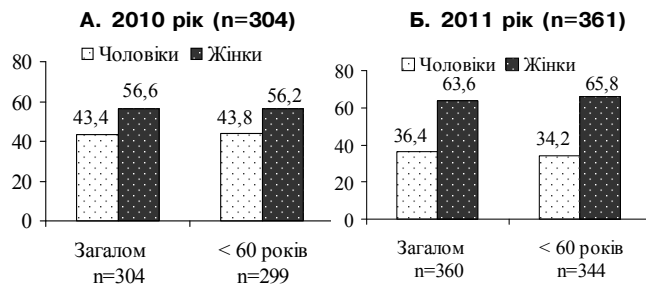
Статистичну обробку даних виконували із застосуванням електронних таблиць "Excel" і пакету статистичної обробки інформації "STATISTICA 8.0". Для знаходження відмінностей частот використовували метод визначення  $\chi$ -квадрат (Пірсона) з корекцією Йетса на безперервність. Статистично значущими вважалися відмінності при  $p < 0,05$  (95%-й рівень значущості).

### Результати. Обговорення

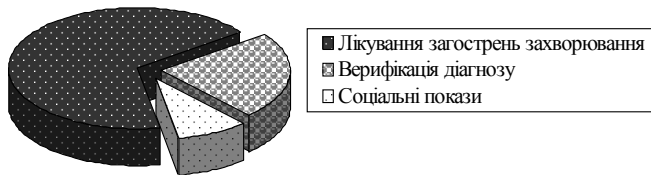
Всього на обліку у Вінницькій області знаходиться 967 хворих на МС [Костюченко, 2011]. При проведенні клініко-статистичного аналізу госпіталізованої патології встановлено, що за даними офіційної статистичної звітності МС був причиною госпіталізації у 236 пацієнтів в 2010 році та 270 - в 2011 році, інші демієлінізуючі захворювання - у 68 та 90 хворих відповідно. Таким чином, у структурі неврологічної госпіталізації пацієнти з даною патологією в ці роки складають 9,04% (304/3361) та 10,0% (360/3599) відповідно (рис. 1). Кількість пацієнтів з МС, або іншими демієлінізуючими захворюваннями, що потребують спеціалізованої стаціонарної допомоги на обласному рівні, складають 18,5 у 2010



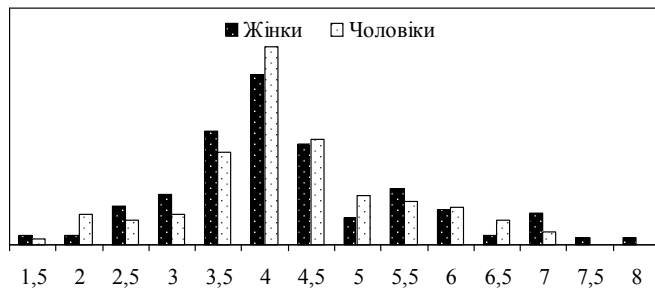
**Рис. 2.** Питова вага госпіталізованих хворих з множинним склерозом та іншими демієлінізуючими захворюваннями (вертикальна шкала, частота випадків у відсотках) у різних вікових групах (горизонтальна шкала).



**Рис. 3.** Розподіл госпіталізованих хворих з множинним склерозом та іншими демієлінізуючими захворюваннями за статтю (вертикальна шкала, частота випадків у відсотках) в загальному масиві та серед осіб працездатного віку (горизонтальна шкала) в 2010 (А) і 2011 (Б) році.



**Рис. 4.** Структура причин госпіталізацій з приводу множинного склерозу за даними аналізу історій хвороб хворих госпіталізованих у 2011 році (n=270).



**Рис. 5.** Розподіл госпіталізованих у 2011 році хворих на множинний склероз за стадіями захворювання (оцінки EDSS).

році та 21,9 на 100 тис. населення в 2011 році.

Як видно з рис. 1, МС та інші демієлінізуючі захворювання займають 3 місце в структурі частоти госпіталізації багатoproфільного неврологічного стаціонару третинного рівня серед 10 основних груп неврологічних захворювань, поступаючись хронічній цереброваскулярній патології та гострим порушенням мозкового кровообігу.

Особи працездатного віку (до 60 років) склали 98,4%

у 2010 році та 95,6% у 2011 році. Під час аналізу демографічних характеристик госпіталізованих випадків МС визначено, що більшість госпіталізованих пацієнтів знаходились у віковому діапазоні від 20 до 49 років, більша частина - в групі 30-39 років (рис. 2).

Обидва досліджувані періоди характеризувались переважанням жінок, в тому числі серед пацієнтів працездатного віку - 56,2% проти 43,8% чоловіків (p=0,003) у 2010 році (рис. 3-А) та 64,3% проти 35,7% (p<0,001) у 2011 році (рис. 3-Б), що співвідноситься з даними проведеного нами описового епідеміологічного дослідження [Костюченко, 2011].

Аналіз частоти госпіталізацій впродовж року виявив відсутність сезонності з достатньо рівномірним розподілом по місяцям. Вперше впродовж року було госпіталізовано 81,05% пацієнтів в 2010 році та 84,76% - в 2011 році. Частка хворих, які були госпіталізовані  $\geq 2$  разів у поточному році з приводу рецидивів захворювання склала, відповідно, 18,95% та 15,24%. Аналогічна тенденція наведеної картини зберігається впродовж двох періодів аналізу.

Під час аналізу історій хвороб 270 пацієнтів з достовірним діагнозом МС згідно критеріїв McDonald (2005), що перебували в стаціонарі впродовж 2011 року, структура причин госпіталізацій була наступною: лікування екзацерацій захворювання - 183 (67,52%), верифікація діагнозу - 63 (23,25%) та соціальні покази - 25 (9,23%) випадків (рис. 4).

Цілком очікуваним виявився розподіл госпіталізованих хворих за стадіями захворювання, що визначались за оцінкою EDSS (рис. 5).

Як видно, переважну більшість госпіталізацій складають пацієнти на амбулаторних стадіях МС. У більшості з них оцінка рівня неврологічного дефіциту за шкалою EDSS знаходилась в діапазоні від 3,0 до 6,0 балів (78,1%), а 9,6% - мають помірний рівень інвалідизації (EDSS<3,0). З моменту ж втрати амбулаторної функції (6,0 бали за EDSS) звертаються за стаціонарною допомогою лише 12,3% хворих.

З'ясовано, що 157 (58,1%) госпіталізованих у 2011 році хворих мали  $\geq 1$  коморбідну патологію, серед якої найбільш часто зустрічались хронічні больові синдроми вертеброгенного генезу (37,0%), депресивні розлади (33,3%), артеріальна гіпертензія (28,8%), мігрень (17,4%), патологія легень (14,8%). Наявність будь-якої супутньої патології частково зумовлює необхідність у стаціонарному лікуванні, вимагає розширення меж медикаментозного і психологічного впливу в процесі лікування хворих.

Таким чином, результати проведеного дослідження дозволяють висловити певні міркування щодо оцінки ситуації з госпіталізацією з приводу МС у лікарняні заклади третинного рівня. Очевидно, рівень госпіталізацій виявляє тенденцію до зростання, але таку динаміку, на наш погляд, слід розцінювати як позитивну, оскільки діяльність Цетру МС сприяє підвищенню прихильності

хворих до спостереження та скорочує час до початку лікування чергового загострення. Крім цього, адекватна оцінка потреб визначає ефективність модифікуючої та симптоматичної терапії та активізує значення реабілітації у веденні цього контингенту хворих.

### Висновки та перспективи подальших розробок

1. Серед десяти основних неврологічних захворювань МС та інші демієлінізуючі захворювання в 2010 та 2011 р.р. займають третє місце серед причин госпіталізації в багатопрофільний неврологічний стаціонар, поступаючись хронічній цереброваскулярній патології та гострим порушенням мозкового кровообігу.

2. Основну частку госпіталізованих пацієнтів з МС та іншими демієлінізуючими захворюваннями складають особи працездатного віку, особливо - у віковому діапазоні 20-49 років із переважанням жінок та наявністю

коморбідної патології. Найбільш частими супутніми захворюваннями та станами є хронічні больові синдроми вертеброгенного ґенезу, депресивні розлади, артеріальна гіпертензія, мігрень та патологія легень.

3. Створення регіональних Центрів МС на базі багатопрофільних неврологічних відділень обласного рівня є доцільним та ефективним з точки зору адекватної диспансеризації та клінічного ведення цієї категорії неврологічних хворих.

Отримані дані про стан та ефективність стаціонарної допомоги хворим з МС та іншими демієлінізуючими захворюваннями у Вінницькій області дозволяють сформулювати в подальшому пропозиції для покращення структури медичної допомоги цим хворим у регіоні, а саме: оцінити потреби в сучасних діагностичних методах, препаратах для лікування цього захворювання, а також визначити об'єм необхідного ліжкового фонду та кількість лікарів.

### Список літератури

- Koch-Henriksen N. The changing demographic pattern of multiple sclerosis epidemiology /N.Koch-Henriksen, P.S.Sorensen //The Lancet Neurology.- 2010.- Vol.9, №15.- P.520-532.
- Ontaneda D. Multiple sclerosis: New Insights in Pathogenesis and Novel Therapeutics/D.Ontaneda, M.Hylland, J.A.Cohen //Anna. Rev. Med.- 2012.- Vol.63.- P.389-404.
- Рассеянный склероз в Украине: распространенность, течение, прогноз, лечение, фармакоэкономика /П.В.Волошин, Н.П.Волошина, В.И.Тайцлин [и др.] //Укр. вісник психоневрол.- 2007.- Т.15, Вип.1 (50).- С.6-18.
- Костюченко А.В. Епідеміологія множинного склерозу у Вінницькій області / А.В.Костюченко //Biomedical and biosocial anthropology.- 2011.- №16.- С.179-183.
- Diagnostic criteria for multiple sclerosis : 2010 Revisions to the McDonald criteria /C.H.Polman, S.C.Reingold, B.Banwell [et al.] //Ann. Neurol.- 2011.- Vol.69, №2.- P.292-302.

### Московко С.П., Костюченко А.В., Сергийчук Е.В. РОЛЬ РАССЕЯННОГО СКЛЕРОЗА И ДРУГИХ ДЕМЬЕЛИНИЗИРУЮЩИХ ЗАБОЛЕВАНИЙ В СТРУКТУРЕ ГОСПИТАЛИЗАЦИЙ МНОГОПРОФИЛЬНОГО НЕВРОЛОГИЧЕСКОГО СТАЦИОНАРА

**Резюме.** Целью данного исследования было определение роли рассеянного склероза и других демиелинизирующих заболеваний в структуре госпитализаций многопрофильного неврологического стационара на основании ежегодных статистических отчетов и 270 историй болезни соответствующих пациентов, госпитализированных в 2010 и 2011 г.г. Выявлено, что основную долю пациентов с демиелинизирующими заболеваниями составляют лица в возрастном диапазоне от 20 до 49 лет с наличием сопутствующих заболеваний - 58,1% (наиболее часто - хронические болевые синдромы вертеброгенного генеза, депрессивные расстройства, артериальная гипертензия, мигрень и патология легких). Структура причин госпитализаций следующая: лечение эксацербаций заболевания - 183 (67,52%), верификация диагноза - 63 (23,25%), социальные показания - 25 (9,23%) случаев.

**Ключевые слова:** рассеянный склероз, гендерные и возрастные особенности, коморбидность, причины госпитализаций.

### Moskovko S.P., Kostuchenko A.V., Sergiychuk O.V. THE ROLE OF MULTIPLE SCLEROSIS AND OTHER DEMYELINATING DISEASES IN STRUCTURE OF HOSPITALIZATIONS AT MULTIDISCIPLINARY NEUROLOGICAL DEPARTMENTS

**Summary.** The role of multiple sclerosis and other demyelinating diseases in structure of hospitalizations to multidisciplinary neurological departments was studied using annual statistical reports and 270 case reports describing demyelinating diseases, admitted to the neurological departments in 2010-2011. The highest rates of patients were observed in the age group of 20-49 years. It was shown that comorbidity in patients with demyelinating diseases was diagnosed in 58,1% of all cases (most commonly included chronic back pain, depression, arterial hypertension, migraine and lung diseases). The structure of reasons for hospitalizations was presented as following: treatment of acute exacerbations - 183 (67,52%), verifying of clinical diagnosis - 63 (23,25%), hospitalizations due to social reasons - 25 (9,23%) cases.

**Key words:** multiple sclerosis, gender and age peculiarity, comorbidity, causes of hospitalizations.

Стаття надійшла до редакції 23.11.2011 р.

© Гайструк Н.А., Надеждін М.В., Черних М.О.

УДК: 615.15-055.26-074:616-007-053.1

**Гайструк Н.А., Надеждін М.В.\*, Черних М.О.**

Вінницький національний медичний університет імені М.І.Пирогова (вул.Пирогова, 56, м.Вінниця, 21018, Україна); \*Одеська обласна клінічна лікарня (вул.академіка Заболотного, 26-32, м.Одеса, 65025, Україна)

## ПЕРСПЕКТИВИ ЗАСТОСУВАННЯ ВИЗНАЧЕННЯ РІВНЯ ГОМОЦИСТЕЇНУ У ВАГІТНИХ З ГЕСТАЦІЙНИМ ПІЕЛОНЕФРИТОМ ДЛЯ РАНЬОЇ ДІАГНОСТИКИ ДИСТРЕСУ ПЛОДА

**Резюме.** Гомоцистеїн, будучи замінною амінокислотою, відіграє суттєву роль у підтримці адекватних гемодинамічних процесів в єдиній системі мати - плацента - плід, метаболізму амінокислот та вітамінів. Предиктором розвитку цілого ряду акушерських ускладнень та внутрішньоутробних вад є гіпергомоцистеїнемія. Розкриття закономірностей біохімічних перетворень гомоцистеїну в процесі його метаболізму, а також факторів, що безпосередньо впливають на нього, залишаються актуальними, оскільки дозволяють висвітлити особливості аспектів етіології та патогенезу дистресу плода, хронічної плацентарної недостатності, затримки розвитку плода (ЗРП), невиношування, звичних викиднів, відшарування плаценти, пізніх гестозів, зокрема, гестаційного піелонефриту. Це в свою чергу відкриває нові можливості попередження та впровадження патогенетичної терапії судинних порушень під час вагітності, дозволяє ефективно впливати на відсоток перинатальних ускладнень, показники захворюваності під час вагітності та пологів.

**Ключові слова:** дистрес плода, гомоцистеїн, гестаційний піелонефрит.

### Вступ

Відомо, що перинатальна охорона плода в наш час відіграє важливе значення для збереження здоров'я нації. Екстрагенітальна патологія, зокрема, хронічний піелонефрит, а також гестаційна гіпертензія та гестаційний піелонефрит є вагомою проблемою охорони здоров'я матері та дитини. За даними ВООЗ (2010), материнська смертність при даній патології становить 18-27% випадків [Ходжаєва і др., 2011].

В акушерській практиці ситуація справді вражає, оскільки порушення гемодинамічних процесів в єдиній системі мати-плацента-плід у вагітних з гіпергомоцистеїнемією та патологією нирок (гестаційним піелонефритом), багатоплідною вагітністю, викликає цілу низку перинатальних ускладнень: *дистрес плода*, хронічну плацентарну недостатність, невиношування, ЗРП, звичні викидні, відшарування плаценти та пізні гестози [Макаров і др., 2008].

Про масштаби перинатальних втрат досить яскраво свідчать дані статистики: невиношування вагітності складає 20-25% від числа всіх вагітностей! У зв'язку з цим особливо актуальною є діагностика гіпергомоцистеїнемії та пов'язаних з нею ускладнень під час вагітності [Власюк і др., 2011].

З точки зору біохімії, гомоцистеїн (ГЦ) - це природна амінокислота, проміжний продукт метаболізму метіоніну - однієї з восьми незамінних амінокислот.

Всі біохімічні перетворення, як відомо, відбуваються за участю ферментів, у даному випадку метаболізм амінокислот проходить під впливом метилентетрагідрофолатредуктази (MTHFR), гомоцистеїнметилтрансферази та цистатіон-β-синтетази. Окрім ферментів важливу роль у обміні відіграють вітаміни B12, B9, B6 [Trabetti, 2008].

А оскільки така гама ферментів відповідає за біотрансформацію амінокислот, то і злам, у вигляді мутацій, на одній із цих ланок буде тягти за собою збій роботи всієї системи. Гіпергомоцистеїнемія у 15% вагітних обу-

мовлена генетичними мутаціями, зокрема, дефектами ферментів цистатіонін-β-синтетази або MTHFR [Szegedi et al., 2008].

Рівень гомоцистеїну в плазмі крові натщесерце в нормі складає 5-15 мкмоль/л. Гіпергомоцистеїнемія, впливаючи на судинне русло та згортальну активність системи крові, може бути однією з причин розвитку генералізованої мікроангіопатії в другій половині вагітності, що проявляється пізнім гестозом.

Враховуючи серйозність і важкість можливих наслідків гіпергомоцистеїнемії, зокрема, дистресу плода, ЗРП, гестаційного піелонефриту, та знаючи шляхи і механізми їх розвитку, ми пропонуємо проводити діагностичне визначення рівня гомоцистеїну, як предиктора розвитку акушерських ускладнень. Це в свою чергу відкриє нові перспективи використання патогенетично обґрунтованої терапії чітко регламентованими препаратами та їх комбінаціями у вагітних з групи ризику перинатальних ускладнень.

**Мета роботи:** оцінити вплив рівня гомоцистеїну у плазмі крові вагітних на розвиток судинних порушень у вагітних з гестаційним піелонефритом по виникненню дистресу плода.

### Матеріали та методи

Під динамічним спостереженням перебували 80 вагітних у віці від 16 до 41 років (середній вік склав 21,5±4,8 роки) з терміном гестації від 26 до 41 тижня. Першородящих було 46, повторно народжуючих - 34. В II триместрі вагітності (14-26 тижнів) обстежено 32, в III триместрі (27-41 тижнів) обстежено 48 жінок і після пологів - 12. Вагітних розподілили по групам: 1 групу склали 40 здорових вагітних, 2 групу - 20 вагітних з дистресом плода, 3 групу - 20 вагітних з гестаційним піелонефритом. Середній термін спостереження за пацієнтками склав 12 місяців.

Критеріями виключення з дослідження послужили:



багатоплідна вагітність, органічні захворювання серця і судин, ендокринні захворювання (цукровий діабет та тиреотоксикоз), гострі інфекційні захворювання на період обстеження, хронічний пієлонефрит в стадії загострення.

### Результати. Обговорення

Проведені дослідження показали, що в групі вагітних з гестаційним пієлонефритом рівень гомоцистеїну був достовірно вищим, ніж у двох попередніх групах ( $p < 0,05$ ).

За результатами дослідження в I групі середній рівень гомоцистеїну становив  $4,601 \pm 4,3$ , в II групі -  $5,213 \pm 4,9$ , в III групі -  $6,0615 \pm 4,5$  мкмоль/л.

Встановлена прямопропорційна з високим коефіцієнтом кореляції залежність між підвищенням значень АТ і ступенем збільшення рівня гомоцистеїну. У групі вагітних з гестаційним пієлонефритом ЗРП спостерігалась у 25%, у групі з дистресом плода - 15%, у групі здорових вагітних - 5%.

У вагітних з гестаційним пієлонефритом пологорозрішення шляхом кесарського розтину становило 30%, в групі з дистресом плоду - 0, у групі здорових вагітних - 20% (через неспроможний рубець на матці внаслідок попередньої операції кесарського розтину). Звер-

тає на себе увагу наявність вад внутрішньоутробного розвитку новонародженого при високому рівні гомоцистеїну у вагітної (так, у матері дитини з ВВР ШКТ-атрезія стравоходу, низька форма, трахеостравохідна нориця) рівень ГЦ становив 12,40 мкмоль/л.

### Висновки та перспективи подальших розробок

1. Гіпергомоцистеїнемія у 15% вагітних обумовлена генетичними дефектами метаболізму ГЦ та є предиктором виникнення дистресу плода у вагітних з гестаційним пієлонефритом, хронічної плацентарної недостатності, які займають перші місця в структурі перинатальної захворюваності і смертності останні кілька років.

2. Визначення рівня гомоцистеїну у плазмі вагітних та рання корекція виявлених порушень дозволить знизити частоту виникнення патології розвитку плода у вагітних з гестаційним пієлонефритом в 1,8 разів.

Перспектива впровадження патогенетично обґрунтованої терапії сприятиме зниженню кількості патологічних передчасних пологів, рівню гомоцистеїну, дистресу плода, кількості народження дітей з асфіксією та розвитку в них у майбутньому ішемічно-гіпоксичного ураження ЦНС та РДС.

### Список літератури

- Ходжаева З.С. Оптимизация акушерской тактики при хроническом дистрессе плода у женщин с привычным невынашиванием беременности в анамнезе /З.С.Ходжаева, Е.Н.Байбарина, Л.А.Шатириян //Акуш. и гинекол. - 2011. - №6. - С.58-63.
- Власюк М.Е. Тактика и клиническая эффективность ведения беременных с осложненным острым пиелонефритом /М.Е.Власюк, Е.А.Деревянных, В.М.Николаев //Росс. вестник акуш.-гинеколога. - 2011. - Т.11, №1. - С.26-30.
- Патогенетические аспекты развития акушерской патологии при гипергомоцистеинемии /О.В.Макаров, Л.А.Озолина, Д.А.Шайкова [и др.] //Акуш. и гинекол. - 2008. - №4. - С.3-5.
- Betaine-homocysteine s-methyl-transferase 2 is an s-methylmethionine-homocysteine methyltransferase /Szegedi S.S., Castro C.C., Koutmos M. [et al.] //J. Biol. Chem. - 2008. - Vol.283. - P.8939-8945.
- Trabetti E. Homocysteine, MTHFR gene polymorphisms, and cardiovascular risk /E.Trabetti //J. Appl. Genet. - 2008. - Vol. 49. - P.267-282.

### Гайструк Н.А., Надеждин М.В., Черных М.А. ПЕРСПЕКТИВЫ ПРИМЕНЕНИЯ ОПРЕДЕЛЕНИЯ УРОВНЯ ГОМОЦИСТЕИНА У БЕРЕМЕННЫХ С ГЕСТАЦИОННЫМ ПИЕЛОНЕФРИТОМ ДЛЯ РАННЕЙ ДИАГНОСТИКИ ДИСТРЕССА ПЛОДА

**Резюме.** Гомоцистеин, будучи заменимой аминокислотой, играет существенную роль в поддержании адекватных гемодинамических процессов в единой системе мать - плацента - плод, метаболизме аминокислот и витаминов. Предиктором развития целого ряда акушерских осложнений и внутриутробных пороков является гипергомоцистеинемия. Раскрытие закономерностей биохимических превращений гомоцистеина в процессе его метаболизма, а также факторов, непосредственно влияющих на него, остаются актуальными, так как позволяют высветить особенности аспектов этиологии и патогенеза дистресса плода, хронической плацентарной недостаточности, задержки развития плода (ЗРП), невынашивания, привычных выкидышей, отслойки плаценты, поздних гестозов, в частности, гестационного пиелонефрита. Это в свою очередь открывает новые возможности предотвращения и перспективы внедрения патогенетической терапии сосудистых нарушений во время беременности, позволяет эффективно влиять на процент перинатальных осложнений, показатели заболеваемости в период беременности и родов.

**Ключевые слова:** дистресс плода, гомоцистеин, гестационный пиелонефрит.

### Gaistruk N.A., Nadezhdin M.V., Chernyh M.A. PROSPECTS OF USE OF HOMOCYSTEINE LEVELS MEASURING IN PREGNANT WOMEN WITH GESTATIONAL PYELONEPHRITIS FOR EARLY DIAGNOSIS OF FETAL DISTRESS

**Summary.** Homocysteine, being replaceable amino acids plays an important role in maintaining adequate hemodynamic processes in a single system mother-placenta-fetus, metabolism of amino acids and vitamins. The predictors of a number of obstetric complications and perinatal defects are hiperhomocysteyinemiya. Opening patterns of biochemical changes in the process of homocysteine metabolism, as well as factors directly affecting it, remain valid, because can highlight features of aspects of etiology and pathogenesis of fetal distress, chronic placental insufficiency, growth retardation, prematurity, the usual miscarriages, placental abruption, late gestosis, in particular, of gestational pyelonephritis. Which in turn opens up new opportunities for prevention and prospects of pathogenetic therapy of vascular disorders during pregnancy, to effectively influence the rate of perinatal complications, morbidity during pregnancy and childbirth.

**Key words:** fetal distress, homocysteine, gestational pyelonephritis.

Стаття надійшла до редакції 06.12.2011 р.

© Мазур Ю.В.

**УДК:** 616.12-008.331.1:616-005.4:616.89-008.46-08**Мазур Ю.В.**

ВНМУ ім. М.І.Пирогова, кафедра внутрішньої медицини №1 (вул. Пирогова, 46, м. Вінниця, 21018, Україна)

**СЕРЦЕВО-СУДИННЕ РЕМОДЕЛЮВАННЯ У ХВОРИХ НА ГІПЕРТОНІЧНУ ХВОРОБУ З РІЗНИМИ СТУПЕНЯМИ КОГНІТИВНИХ ПОРУШЕНЬ**

**Резюме.** На основі дослідження встановлено тісний зв'язок між показниками добового профілю артеріального тиску та станом інтелектуально-мнестичних функцій у пацієнтів з гіпертонічною хворобою. Виявлено чіткі кореляційні зв'язки між зміною геометрії лівого шлуночка та наявністю і ступенем когнітивних порушень, що підтверджує розвиток єдиного процесу серцево-судинного ремоделювання, проявом якого є гіпоперфузія органів-мішеней з розвитком їх дисфункції. Дані проведеного ультразвукового дослідження екстракраніальних судин свідчать про залежність розвитку когнітивних розладів від ступеня структурно-функціональної перебудови стінок артерій.

**Ключові слова:** серцево-судинне ремоделювання, когнітивні порушення, антигіпертензивна терапія.

**Вступ**

Гіпертонічна та ішемічна хвороби набули за останні десятиліття характеру епідемії саме як фактори ризику розвитку цереброваскулярних ускладнень [Скварцова і др., 2008; Парфенов, Старчина, 2009]. За епідеміологічними даними не менше 50% осіб старше 55 років скаржаться на зниження запам'ятовування [Захаров, 2009]. Причому, у 1% із них подібні порушення прогресують протягом року до ступеню деменції, а у 12-42% - протягом 1-5 років [Дамулин, 2009].

Останнім часом активно розробляється концепція судинних когнітивних розладів (КР), що об'єднує всі варіанти когнітивного зниження внаслідок цереброваскулярної недостатності. Ця концепція виходить далеко за рамки традиційно-існуючих уявлень про проблему судинних когнітивних порушень [Дамулин, 2009]. Артеріальна гіпертензія (АГ) і атеросклероз є основними причинами судинного пошкодження головного мозку (ГМ), викликають не лише гострі порушення мозкового кровообігу, але і хронічне прогресуюче ураження ГМ, одним із ведучих симптомів якого є порушення когнітивних функцій [Старчина, Парфенов, 2004]. АГ розглядається як фактор ризику не лише інсульту, але і розладів пам'яті та інших пізнавальних функцій, що охоплює одне із найбільш поширених порушень у осіб похилого та старечого віку [Парфенов, Старчина, 2009]. При нейропсихологічному тестуванні у хворих з АГ відмічається зниження когнітивної сфери, порівняно з особами з нормальним артеріальним тиском (АТ) [Яхно, Захаров, 2005; Дамулин, 2009].

При довготривалій АГ виникає комплекс структурно-функціональних змін у серці та судинах, що відображають як механізми компенсації гемодинамічних порушень, так і їх патологічні зміни [Поливода і др., 2005]. Ремоделювання міокарда розвивається вже на самих ранніх етапах кардіоваскулярного континууму та є одним з незалежних факторів ризику серцево-судинної захворюваності і смертності [Беленков, Мареев, 2002]. Згідно визначенню Ю.Н.Беленкова та В.Ю.Мареева ремоделювання лівого шлуночка (ЛШ) представляє собою його структурно-геометричні зміни, в тому числі процеси гіпертрофії ЛШ і дилатації, які призводять до

зміни геометрії, сферичності і порушень систолічної та діастолічної функцій. Морфологічні зміни в процесі ремоделювання ЛШ відбуваються на всіх рівнях структурної організації серця: активація певних ділянок генома, молекулярні, клітинні та інтерстиціальні зміни. Результатом ремоделювання серця є розвиток серцевої недостатності, підвищення електричної нестабільності міокарда і, яка наслідок, розвиток фатальних аритмій та значне підвищення ризику серцево-судинної смертності [Иванов, Выжимов, 2006]. У судинах відбувається процес, аналогічний такому у серцевому м'язі: гіпертрофія гладком'язевих клітин, збільшення кількості фібробластів, зміна структури колагену і, як наслідок, потовщення всіх шарів судинної стінки, зростання її жорсткості та ригідності, ендотеліальна дисфункція та атеросклеротичне ураження [Schmieder, 2005]. Ремоделювання судин головного мозку - основа ураження ГМ як органу-мішені при АГ. Хронічне зменшення перфузії головного мозку внаслідок як ішемічної, так і гіпертонічної хвороб призводять до когнітивних порушень, ступінь яких визначає соціальну адаптацію та якість життя пацієнтів [Багмет, 2002; Масляева, Коваль, 2005; Визир, Гончаров, 2007; Бойцов, 2008] Зважаючи на єдиний патологічний процес при серцево-судинному захворюванні (в рамках розуміння серцево-судинного континууму), що відбувається як в судинах серця, так і в судинах мозку та периферії, доречно припустити наявність певних кореляційних зв'язків між процесами серцево-судинного ремоделювання та їх прямими наслідками - когнітивними порушеннями.

Метою роботи стало вивчення параметрів серцево-судинного ремоделювання у пацієнтів з гіпертонічною хворобою в залежності від наявності та ступеня вираженості когнітивних порушень.

**Матеріали та методи**

До дослідження увійшло 146 хворих на гіпертонічну хворобу (ГХ): 100 хворих (68,5%) мали ГХ II стадії та 46 пацієнтів (31,5%) - ГХ III стадії, причому у 20 (13,7%) із них в анамнезі було гостре порушення мозкового кровообігу та у 18 (12,3%) пацієнтів - інфаркт міокарду.

Серцева недостатність (СН) І стадії була діагностована у 87 хворих (59,6%), СН ІІА стадії - у 46 пацієнтів (31,5%), у 14 обстежуваних (9,6%) ознак СН не було. Середній вік склав  $53,4 \pm 0,9$  роки.

До дослідження не були включені хворі зі "свіжим" інсультом (не менше, ніж 6 місяців), черепно-мозковою травмою, з важкими порушеннями функції нирок та печінки, СН ІІБ та ІІІ ст., з наявними спадковими захворюваннями, що мають клінічну картину інтелектуального порушення, з ознаками деменції ІІ-ІІІ стадії, а також пацієнтів, що зловживали алкоголем, наркотиками, чи надмірно використовували лікарські засоби, котрі могли провокувати когнітивні розлади.

Критерієм включення до дослідження були хворі з когнітивними порушеннями (КП) легкого та помірного ступенів. Для діагностики КП та визначення ступеня їх розладу використовували наступні методики: коротка шкала оцінки психологічного статусу MMSE (по Folsteinetal, 1975) [Захаров, 2009], за результатами якої можна діагностувати наявність когнітивного збіднення, оцінка результатів в діапазоні від 24 до 30 балів та таблиці Шульте, що дозволяє визначити стійкість уваги, динаміку працездатності, ефективність роботи та ступінь впрацьованості.

Вихідний рівень АТ та антигіпертензивний ефект терапії оцінювали за допомогою добового монітування АТ (ДМАТ) із застосуванням АВРМ-04 ("Meditel", Угорщина). Інтервали між вимірюваннями складали 15 хвилин з 7.00 до 22.00 та 30 хвилин в нічний період - з 22.00 до 7.00. Оцінювали наступні показники: середній добовий систолічний АТ (САТ), середній добовий діастолічний АТ (ДАТ), індекс часу підвищення систолічного та діастолічного АТ (ІЧ САТ, ІЧ ДАТ) - "навантаження тиском", % вимірювань від загальної кількості, при яких значення АТ перевищують "нормальні" величини - вдень - 140/90 мм рт. ст., вночі - 120/80 мм рт. ст., відповідно, добові індекси АТ (ДІ САТ, ДІ ДАТ), варіабельність систолічного та діастолічного АТ за добу (ВАР САТ, ВАР ДАТ), відповідно, швидкість ранкового підйому (ШРП САТ, ШРП ДАТ) з 5 до 10 годин, яку розраховували як різницю між максимальним та мінімальним значенням. Аналіз показників ДМАТ з визначенням ступеня АГ проводили згідно рекомендацій Європейської спілки кардіологів.

Визначення морфофункціонального стану судин проводили методом дуплексного сканування та кольорового доплерівського картування току крові за методикою, що є загальноприйнятною [Лелюк, Лелюк, 1997]. Досліджували загальні, внутрішні та зовнішні сонні артерії (СА). Оцінювали проходження артерій, судинну геометрію, стан комплексу інтима-медіа СА, наявність змін, їх виразність та структуру, лінійну та об'ємну швидкості кровотоку в загальній СА (ЗСА). Всім пацієнтам визначали: діаметр судини (мм), товщину інтими-медії (ТІМ) судини (мм), наявність, локалізацію і розміри (діаметр) атеросклеротичних бляшок (мм), максимальний стеноз

сонних артерій в%, лінійну швидкість кровотоку (V, м/с), індекс пульсації (Pi), індекс периферичного опору (Ri).

Для оцінки стану лівого шлуночка визначали наступні ехокардіографічні показники: кінцево-діастолічний розміри та об'єми з визначенням індексів (КДІ, КСІ), фракцію викиду (ФВ), товщину міжшлуночкової перегородки (ТМШП) та задньої стінки лівого шлуночка в діастолу (ТЗСЛШ), розраховували відносну товщину стінок (ВТС) та ударний індекс (СІ) за стандартними розрахунковими методиками, поперечний розмір лівого передсердя з визначенням індексу (ІЛП) та індекс маси міокарда ЛШ (ІММЛШ).

Діастолічну функцію ЛШ оцінювали за даними доплерокардіографії в імпульсному режимі. Визначали наступні показники трансмітрального кровотоку: максимальну швидкість раннього діастолічного наповнення (VE), пізнього діастолічного наповнення (VA) та їх співвідношення (VE/VA), час сповільнення раннього діастолічного наповнення (Tdec) та час ізволюметричного розслаблення (IVRT).

Залежно від стану когнітивної сфери та на основі результатів проведеного нейрон-психологічного тестування хворі були розділені на 3 групи. Перша група 30 пацієнтів з ГХ, що не мали ознак когнітивного збіднення, були включені до дослідження як "група порівняння". Друга - 78 хворих (53,4%), які мали легкі когнітивні порушення (ЛКП), третя - 38 пацієнтів (26%) з помірними когнітивними порушеннями (ПКП) [Яхно, Захаров, 2005].

Статистичну обробку результатів дослідження проводили за допомогою методів варіаційної статистики з використанням програми StatSoft "Statistica" v. 6.0 [Рєброва, 2006]. Отримані результати були представлені: 1) кількісні величини - у вигляді медіани і інтерквартильного розмаху (25 і 75 центилі) і 2) відносні величини (відображали частоту ознаки у виборці) у вигляді відсотків (%). Динаміка показників на тлі проведеного лікування була представлена у вигляді відсотку приросту показників, який розраховували за формулою - приріст показника (%) = [(вихідне значення - значення після лікування) / значення після лікування] · 100%.

### Результати. Обговорення

Аналіз показників внутрішньо-серцевої гемодинаміки у пацієнтів досліджуваних груп виявив більш суттєві патологічні зміни у пацієнтів з когнітивними порушеннями (2 та 3 група), ніж без них (1 група (табл. 1)). У пацієнтів з легкими та помірними КП були достовірно більшими об'єми серця, що виразилося у порівняно більших індексованих показниках ІКДО ( $p=0,040$ ), ІКСО ( $p=0,038$ ) та ІЛП ( $p=0,048$ ). Дані показники чітко висвітлили наявність ремоделювання серця у пацієнтів з когнітивними порушеннями. Цікавим є факт, що у пацієнтів з помірними когнітивними розладами ці показники були достовірно більшими, ніж у пацієнтів з легкими

**Таблиця 1.** Показники ЕХОКГ у пацієнтів з гіпертонічною хворобою та різними ступенями когнітивних порушень.

Показник	1 група (КП відсутні)	2 група (легкі КП)	3 група (помірні КП)	P1-2	P1-3	P2-3
ІЛП, мм/м <sup>2</sup>	20,5 (19,0; 23,0)	<b>21,0 (19,0; 23,5)</b>	<b>23,2 (22,0; 26,6)</b>	0,37	<b>0,037</b>	<b>0,048</b>
іКДО, мл/м <sup>2</sup>	65,7 (58,0; 85,3)	<b>63,0 (54,0; 75,0)</b>	<b>59,7 (54,0; 72,0)</b>	0,21	<b>0,025</b>	<b>0,040</b>
іКСО, мл/м <sup>2</sup>	30,0 (21,0; 35,0)	<b>27,0 (21,0; 33,0)</b>	<b>25,5 (20,0; 29,5)</b>	0,38	<b>0,023</b>	<b>0,038</b>
УП, мл/м <sup>2</sup>	33,4 (29,0; 41,0)	36,0 (30,0; 42,0)	35,0 (27,3; 42,4)	0,79	0,68	0,61
ФВ, %	56,8 (52,7; 71,0)	55,6 (49,7; 64,4)	58,5 (50,0; 64,0)	0,26	0,61	0,36
ТЗЛШД, мм	12,0 (11,0; 13,0)	12,0 (11,0; 13,0)	12,1 (11,3; 13,0)	0,89	0,77	0,43
ТМШПД, мм	13,0 (11,0; 13,0)	12,0 (11,0; 13,0)	12,4 (12,0; 13,6)	0,67	0,59	0,43
іММЛШ, г/м <sup>2</sup>	124,2(102,0;140,0)	130,0(105,2;149,1)	131,6(117,3; 141,1)	0,65	0,36	0,51
ВТС, од.	0,47 (0,46; 0,54)	<b>0,47 (0,43; 0,52)</b>	<b>0,51 (0,47; 0,56)</b>	0,61	<b>0,022</b>	<b>0,011</b>
Е/А, од.	1,2 (0,80; 1,9)	<b>1,1 (0,58; 2,1)</b>	<b>0,81 (0,51; 1,4)</b>	0,46	<b>0,009</b>	<b>0,017</b>
Тdec, мс	<b>153,0(135,0; 171,0)</b>	<b>172,5(143,0; 188,0)</b>	<b>188,0(165,0; 206,0)</b>	<b>0,041</b>	<b>0,007</b>	<b>0,036</b>
IVRT, мс	<b>77,0(62,0; 100,0)</b>	<b>85,0(65,0; 101,0)</b>	<b>92,0 (61,0; 110,0)</b>	<b>0,04</b>	<b>0,039</b>	<b>0,043</b>

**Примітки:** дані кількісних показників представлені як  $M \pm m$  - середнє значення  $\pm$  математична похибка середнього і як Med (per25; per75) - медіана і міжквартильний розмах (25 і 75 персантілей)

**Таблиця 2.** Показники ДМАТ у пацієнтів з гіпертонічною хворобою та різними ступенями когнітивних порушень.

Показник	1 група (КП відсутні)	2 група (легкі КП)	3 група (помірні КП)	P1-2	P1-3	P2-3
САТ, мм ртст	142,0(125,0;150,0)	<b>144,0(136,0; 160,0)</b>	<b>151,0(136,0; 172,0)</b>	0,42	<b>0,011</b>	<b>0,028</b>
ДАТ, мм ртст	82,0 (74,0; 91,0)	<b>84,9 (76,7; 92,0)</b>	<b>89,5 (78,0; 97,1)</b>	0,30	<b>0,020</b>	<b>0,028</b>
ІЧ САТ, %	<b>26,5 (16,0; 40,0)</b>	<b>33,0 (27,0; 51,0)</b>	<b>38,5 (22,0; 51,0)</b>	<b>0,026</b>	<b>0,039</b>	<b>0,017</b>
ІЧ ДАТ, %	18,0 (12,0; 30,0)	19,5 (14,0; 36,0)	28,0 (7,0; 41,0)	0,09	<b>0,007</b>	<b>0,012</b>
Вар САТ, мм ртст	<b>14,5 (12,5; 18,0)</b>	<b>15,9 (14,2; 20,0)</b>	<b>17,4 (12,5; 25,1)</b>	<b>0,014</b>	<b>0,0007</b>	<b>0,005</b>
Вар ДАТ, мм ртст	12,6 (9,9; 15,0)	12,1 (9,9; 15,2)	13,7 (11,9; 16,9)	0,21	0,09	0,18
ШРП САТ, мм ртст	10,0 (7,0; 15,0)	<b>10,5 (7,0; 14,0)</b>	<b>14,5 (10,0; 19,0)</b>	0,74	<b>0,018</b>	<b>0,031</b>
ШПР ДАТ, мм ртст	10,0 (6,0; 14,2)	9,0 (5,0; 13,0)	10,0 (6,0; 14,0)	0,23	0,85	0,52
ДІ САТ, %	8,6 (5,5; 12,0)	8,2 (3,7; 12,2)	8,3 (4,4; 11,9)	0,84	0,68	0,91
ДІ ДАТ, %	13,5 (8,0; 15,7)	12,3 (9,8; 16,5)	11,4 (8,9; 13,0)	0,16	<b>0,044</b>	0,08

**Примітки:** Дані кількісних показників представлені як  $M \pm m$  - середнє значення  $\pm$  математична похибка середнього і як Med (per25; per75) - медіана і міжквартильний розмах (25 і 75 персантілей)

змiнами інтелектуально-мнестичної діяльності, тобто у цих хворих паралельно з когнітивними змiнами збільшувалась також ступiнь ремоделювання як ЛШ, так і ЛП. Дані змiни були підтвержені наявністю тісних кореляційних зв'язків між ІЛП та ІКДО та ступенем когнітивних розладів ( $p < 0,0001$ ). Змiни розмірів та об'ємів порожнин лiвого шлуночка супроводжувалися змiнами товщини стінки ЛШ у пацієнтів на ГХ з різними ступенями когнітивного збiднення: показник ВТС був достовiрно більшим у пацієнтів з помірними КП, ніж у пацієнтів з легкими КП ( $p = 0,011$ ), що також вказує на більш суттєве ремоделювання ЛШ у пацієнтів з більш вираженою когнітивною дисфункцією.

Збільшення порожнини ЛШ та потовщення його стiнок у пацієнтів ГХ, призвело до порушення діастолічної функції ЛШ, що було зареєстровано вже у пацієнтів без когнітивної дисфункції та наростало по мірі появи (легкі) та зростання ступеня (помірні) когнітивних розладів

(табл. 1). Особливо ці змiни були представлені часовими показниками трансмітрального кровотоку, що характеризують діастолу (IVRT та Tdec).

Показник співвідношення швидкостей раннього та пізнього діастолічного наповнення Е/А набув достовiрності лише при порівнянні 2 та 3 групи, тобто у пацієнтів з легкими та помірними КП ( $p = 0,017$ ). Не було відмічено достовiрної різниці між досліджуваними групами відносно показника скоротливої функції ЛШ ФВ%, що, ймовiрно, пов'язано з більш суттєвим ураженням судин у пацієнтів з інтелектуально-мнестичними порушеннями, ніж з ураженням серцевого м'язу.

Реальна картина цифрових значень АТ, отриманих при ДМАД, значно відрізняється від величин "офісного" АТ на прийомі у лікаря, що підтверджується численними дослідженнями. Тому для визначення ступеня АГ всім пацієнтам було проведено ДМАТ. Середньодобові значення АТ (САТ, ДАТ) у пацієнтів всіх досліджуваних

**Таблиця 3.** Показники доплерівського дослідження екстракраніальних судин у пацієнтів з гіпертонічною хворобою та різними ступенями когнітивних порушень.

Показник	1 група (КП відсутні)	2 група (легкі КП)	3 група (помірні КП)	P1-2	P1-3	P2-3
V, м/с	<b>0,70 (0,63; 0,79)</b>	<b>0,77 (0,67; 0,88)</b>	<b>0,82 (0,78; 0,99)</b>	<b>0,012</b>	<b>0,004</b>	<b>0,028</b>
Ri	0,71 (0,68; 0,73)	0,72 (0,69; 0,75)	0,72 (0,68; 0,76)	0,14	0,08	0,64
Pi	1,60 (1,34; 1,75)	1,74 (1,49; 1,82)	1,77 (1,58; 1,84)	<b>0,009</b>	<b>0,0007</b>	0,07
ТІМ, мм	<b>0,80 (0,80; 1,05)</b>	<b>0,92 (0,84; 1,12)</b>	<b>0,95 (0,90; 1,20)</b>	<b>0,005</b>	<b>0,001</b>	<b>0,031</b>
Сумарна кількість атеро-склеротичних бляшок	1 (0; 2)	2 (1; 2)	3 (3; 4)	0,14	<b>0,007</b>	<b>0,022</b>
Частота реєстрації атеро-склеротичних бляшок в %	12 (40,0%)	54 (69,2%)	32 (84,2%)	<b>0,005</b>	<b>&lt;0,0001</b>	0,08
Максимальний стеноз сонних артерій в %	20 (0; 40)	25 (15; 40)	30 (30; 60)	0,09	<b>0,006</b>	<b>0,010</b>

груп достовірно перевищували рекомендовані норми, причому у пацієнтів з помірними КП ці показники були достовірно вищими за показники в групі з легкими КП ( $p=0,028$ ) (табл. 2). Середні показники 24-годинного моніторингу, отримані в умовах нормальної життєдіяльності, чітко корелюють з органами враженнями як гострими (інсульт, інфаркт), так і хронічними (когнітивна дисфункція, ремоделювання серця і судин нефропатії, ретинопатії) [Den Hond, Staessen, 2003]. Так, у нашому дослідженні отримані тісні кореляційні зв'язки між середньодобовим систолічним АТ та ступенем вираженості когнітивних розладів ( $p=0,041$ ).

У формуванні варіабельності АТ (ВАР САТ, ВАР ДАТ) приймають участь багато систем організму, проте домінуюча роль відводиться центральним нервовим механізмам - добовій періодичності збудження і гальмування в корі головного мозку. На системному рівні у формуванні коливань АТ відіграє роль варіабельність загального периферичного опору судин, серцевого викиду, ЧСС, на регіонарному - зміна протягом доби потреби в кровопостачанні головного мозку і інших органів. На молекулярному рівні на варіабельність АТ впливає циркадна активність баро- і хеморецепторів, альфа- і, особливо, бета-адренорецепторів. У 75% хворих з ГХ спостерігається підвищена ВАР АТ у нічний час, яка зменшується у міру прогресування хвороби і враження органів-мішеней. Дослідження ролі варіабельності АТ показали, що підвищення ВАР АТ має тісну кореляційну залежність із важкістю АТ, раннім розвитком гіпертрофії лівого шлуночка та його діастолічної дисфункції, а також ретинопатії та ангіопатії судин мозку, що лежить в основі КП [Fagard, Celis, 2004]. Таким чином, є всі підстави розглядати підвищену ВАР АТ як незалежний ризик враження органів-мішеней і розвитку ускладнень при АГ. За отриманими нами даними, варіабельність саме систолічного АТ збільшувалася паралельно з погіршенням когнітивної функції. Крім того, нами було отримано тісний кореляційний зв'язок між ступенем КП та ВАР САТ ( $p<0,001$ ).

Зростання середньодобової САТ та ВАР САТ у

пацієнтів з когнітивними порушеннями призвело також до збільшення у цих пацієнтів індексу часу (ІЧ САТ), причому ступінь зростання КП корелювала із величиною ІЧ САТ. Тривалість підвищення АТ протягом доби (ІЧ) більш точно, ніж середні значення АТ, характеризує гіпербаричне навантаження на органи-мішені. Багаточисельні дослідження довели, що тривалість підвищення АТ є важливішим фактором ризику серцево-судинних ускладнень: встановлено тісний кореляційний зв'язок між ІММЛШ, максимальною швидкістю наповнення лівого шлуночка та індексом лівого передсердя [Визир, Гончаров, 2007; Бойцов, 2008].

Фремінгемське дослідження, яке вважають за еталон епідеміологічних досліджень, виявило значення ранішнього підйому АТ у виникненні таких ускладнень АГ, як інсульти, інфаркти і раптова смерть, ризик яких на 70% був вищий в ранішній час у порівнянні з іншими періодами доби. За нашими даними, у пацієнтів з помірними КП значення ШРП було достовірно вищим, ніж у пацієнтів перших двох груп ( $p=0,031$ ) (табл. 2).

Таким чином, поглиблення змін добового профілю АТ у пацієнтів на ГХ призводило до поглиблення когнітивних розладів, що можна розглядати як ушкодження головного мозку при АГ.

Особливо несприятливим є поєднання підвищеного АТ з атеросклеротичним пошкодженням сонних артерій, що часто співіснує та визначає високий ризик виникнення серцево-судинних ускладнень у таких пацієнтів. Існують дані про те, що навіть незначне їх атеросклеротичне ураження має таке ж значення в розвитку церебральних ускладнень, як і гемодинамічно значущий стеноз [Поливода и др., 2005].

Найважливішим та найранішим показником розвитку атеросклеротичного процесу є індекс "інтима-медіа", що вимірюється при проведенні сонографії або дуплексному дослідженні екстракраніальних судин [Масляева, Коваль, 2006]. Особливості ремоделювання судинного русла у хворих на ІХС та ГХ можуть, в свою чергу, визначати імовірність розвитку цереброваскулярних ускладнень у даній категорії хворих [Багмет,

2002]. Існують відомості про кореляційний зв'язок між товщиною інтима-медіа (ТІМ) та типом ішемічного інсульту, розміром ішемічного вогнища та його локалізацією [Den Hond, Staessen, 2003]. Вважається, що чим більше ТІМ, тим вища ймовірність розвитку інсульту та абсолютна величина ТІМ прогресивно збільшується пропорційно віку та тривалості АГ [Goldstein, Hankey, 2006].

З появою та наростанням у досліджуваних групах порушень когнітивної сфери зростали показники індексу пульсації (Pi) та індексу периферичного опору (Ri), за якими непрямо можна судити про зростання величини периферичного опору судин головного мозку. Крім того, з аналогічною закономірністю збільшувалася лінійна швидкість кровотоку в сонних артеріях (V, м/с). Взаємне зростання опору судин та швидкості кровотоку в них є провідним патогенетичним механізмом виникнення як хронічної гіперперфузії мозку, так і гострих порушень мозкового кровотоку.

У досліджуваних нами пацієнтів з різними ступенями когнітивних розладів виявилися також різні величини ТІМ: цей показник збільшувався зі збільшенням даних порушень з достовірною різницею між усіма групами ( $p=0,005$ ,  $p=0,001$ ,  $p=0,031$ ), причому, якщо у пацієнтів без відхилень когнітивної діяльності величина ТІМ не перевищувала норму (0,8 мм), то у пацієнтів з легкими КП вона була вже більшою від норми (0,92 мм при нормі до 0,9 мм), а у пацієнтів з помірними когнітивними розладами ще більшою (0,95 мм) (табл. 3). За даними нашого дослідження отримано тісні ко-

реляційні зв'язки між ТІМ та ступенем когнітивних розладів ( $p<0,0001$ ), а також між сумарною кількістю атеросклеротичних бляшок ( $p=0,0008$ ) і максимальним стенозом сонних артерій ( $p<0,0001$ ) із наявністю та ступенем КП.

### Висновки та перспективи подальших розробок

1. Проведене дослідження виявило чіткий взаємозв'язок між ступенем когнітивних розладів та ступенем змін показників добового профілю АТ, найважливішими з яких виявилися середньодобові показники систолічного АТ та варіабельність систолічного АТ.

2. Зміні геометрії лівого шлуночка тісно корелюють з виникненням та ступенем когнітивних порушень, що підтверджує наявність єдиного процесу серцево-судинного ремоделювання, проявом якого є гіперперфузія органів-мішеней з розвитком їх дисфункції.

3. Ремоделювання судин мозку внаслідок артеріальної гіпертензії та атеросклерозу, визначене за допомогою судинного доплеру, є основною причиною когнітивних порушень, зумовлює появу та відображає їх ступінь.

В подальшому на основі проведеного дослідження можна буде прогнозувати ступінь ураження когнітивної сфери залежно від стану добового профілю АТ, змін геометрії шлуночка та судин, що дасть змогу своєчасної діагностики когнітивних порушень та призначення адекватної терапії.

### Список літератури

- Багмет А.Д. Ремоделирование сосудов и апоптоз в норме и при патологии / А.Д.Багмет //Кардиология.- 2002.- №3.- С.83-86.
- Беленков Ю.Н. Сердечно-сосудистый континуум /Ю.Н.Беленков, В.Ю.Мареєв //Сердечная недостаточность.- 2002.- №3 (1).- С.7-11.
- Бойцов С.А. Сосуды как плацдарм и мишень артериальной гипертензии / С.А.Бойцов //Акт. вопр. болезней сердца и сосудов.- 2008.- Т.1, №3.- С.35-40.
- Визир В.А. Ремоделирование сосудов и эндотелиальная дисфункция у больных гипертонической болезнью / В.А.Визир, А.В.Гончаров //Запорожский мед. журнал.- 2007.- №4.- С.11-13.
- Дамулин И.В. Сосудистые когнитивные нарушения у пожилых /И.В.Дамулин //Русский мед. журнал.- 2009.- Т.17, №11.- С.721-726.
- Захаров В.В. Принципы ведения пациентов с когнитивными нарушениями без деменции /В.В.Захаров //Русский мед. журнал.- 2009.- Т.16, №12.- С.1645-1650.
- Иванов А.П. Ремоделирование левого желудочка у больных артериальной гипертензией /А.П.Иванов, И.А.Выжимов //Клин. медицина.- 2006.- №5.- С.38-41.
- Лелюк В. Г. Основные принципы гемодинамики и ультразвукового исследования сосудов. Клиническое руководство по ультразвуковой диагностике /В.Г.Лелюк, С.Э.Лелюк ; под ред. В.В.Митькова.- Москва : Видарю, 1997.- С.185-220.
- Масляева Л.В. К проблеме сочетаний артериальной гипертензии с ишемической болезнью сердца и сердечной недостаточностью: все ли изучено? Ч.II. Артериальная гипертензия и хроническая сердечная недостаточность /Л.В.Масляева, С.Н.Коваль //Укр. терапевт. журнал.- 2006.- №4.- С.96-103.
- Парфенов В.А. Когнитивные расстройства при цереброваскулярных заболеваниях: диагноз и лечение /В.А.Парфенов, Ю.А.Старчина //Русский мед. журнал.- 2009.- Т.11, №18.- С.1650-1660.
- Поливода С.Н. Поражение органов-мишеней при гипертонической болезни. Практическое руководство /Поливода С.Н., Колесник Ю.М., Черепок А.А.- Київ: Четверта хвиля, 2005.- 800с.
- Реброва О.Ю. Статистический анализ медицинских данных. Применение пакета прикладных программ STATISTICA /Реброва О.Ю.- Москва: Медиа Сфера, 2006.- 312с.
- Старчина Ю.А. Память и другие когнитивные функции у больных с артериальной гипертензией /Ю.А.Старчина, В.А.Парфенов //Клин. геронтология.- 2004.- №8.- С.17-21.
- Хроническая ишемия мозга /В.И.Скварцова Л.В.Стаховская, В.В.Гудкова [и др.] //Русский мед. журнал.- 2008.- Т.16, №26.- С.1762-1770.
- Яхно Н.Н. Сосудистые когнитивные расстройства /Н.Н.Яхно, В.В.Захаров //Русский мед. журнал.- 2005.- Т.13, №12.- С.2-7.
- Den Hond E. Relation between left ventricular mass and systolic blood pressure at baseline in the APTH and THOP trials /E.Den Hond, J.A.Staessen //Blood Press Monit.- 2003.- Vol.8, №4.- P.173-175.
- Fagard R. H. Prognostic significance of various characteristics of out-of-the-office blood pressure /R.H.Fagard,

H.Celis//J. Hypertens.- 2004.- Vol.22.- P.1663-1666. prevention /L.B.Goldstein, G.J.Hankey benefits of Angiotensin II receptor blockers /R.E.Schmieder //Am. J. Hypertens.- 2005.- Vol.18.- P.720-730.  
Goldstein L.B. Advances in primary stroke prevention //Stroke.- 2006.- Vol.37.- P.317-319. Schmieder R. E. Mechanisms for the clinical

**Мазур Ю.В.**

**СЕРДЕЧНО-СОСУДИСТОЕ РЕМОДЕЛИРОВАНИЕ У БОЛЬНЫХ ГИПЕРТОНИЧЕСКОЙ БОЛЕЗНЬЮ С РАЗНЫМИ СТЕПЕНЯМИ КОГНИТИВНЫХ НАРУШЕНИЙ**

**Резюме.** На основании исследования выявлена связь между показателями суточного мониторинга артериального давления и состоянием интеллектуально-мнестических функций у пациентов с гипертонической болезнью. Обнаружено четкую корреляционную связь между изменением геометрии левого желудочка с наличием и степенью когнитивных нарушений, что подтверждает развитие целого процесса сердечно-сосудистого ремоделирования, проявлением которого есть гипоперфузия органов-мишеней с развитием их дисфункции. Результаты проведенного ультразвукового исследования экстракраниальных сосудов подтверждают зависимость развития когнитивных нарушений от степени структурно-функциональных изменений стенок артерий.

**Ключевые слова:** сердечно-сосудистое ремоделирование, когнитивные нарушения, антигипертензивная терапия.

**Mazur Yu.V.**

**CARDIOVASCULAR REMODELING IN HYPERTENSIVE PATIENTS WITH DIFFERENT DEGREES OF COGNITIVE IMPAIRMENT**

**Summary.** On base of study it was found a close relationship between the daily profile of blood pressure and a state of intellectual and memory functions in patients with hypertension. Clear correlations were found between changes in left ventricular geometry and the presence and degree of cognitive impairment, that confirms the development of a single process of cardiovascular remodeling, whose expression is hypoperfusion of the target-organs with the development of its disfunction. Data of conducted ultrasound extracranial vessels show the dependence of cognitive disorders on the degree of structural and functional reconstruction of the walls of arteries.

**Key words:** cardiovascular remodeling, cognitive disorders, antihypertensive therapy.

Стаття надійшла до редакції 22.11.2011 р.

© Сінгх О.О.

**УДК:** 616.12-008. 331.1:616.127-005.8:576.8.095.52

**Сінгх О.О.**

Вінницький національний медичний університет імені М.І.Пирогова, кафедра внутрішньої медицини медичного факультету №2 (вул. Пирогова, 56, м.Вінниця, 21018, Україна)

**ОСОБЛИВОСТІ СТРУКТУРНО-ФУНКЦІОНАЛЬНОГО СТАНУ МІОКАРДА У ЖІНОК ПІСЛЯМЕНОПАУЗАЛЬНОГО ВІКУ, ХВОРИХ НА ГІПЕРТОНІЧНУ ХВОРОБУ, З УРАХУВАННЯМ ПОЛІМОРФІЗМУ ГЕНІВ ПЕРОКСИСОМ ПРОЛІФЕРАТОР-АКТИВУЮЧИХ РЕЦЕПТОРІВ  $\gamma$**

**Резюме.** У роботі представлені особливості структурно-функціонального стану міокарда при носійстві різних варіантів генотипів пероксисом проліфератор-активуючих рецепторів  $\gamma$  (ППАР $\gamma$ ) серед жінок післяменопаузального віку, мешканок Вінницької області, з гіпертонічною хворобою різної важкості (n=100). Для визначення генотипів ППАР $\gamma$  у плазмі крові обстежуваних використовували метод полімеразної ланцюгової реакції. Встановлено, що незалежно від важкості гіпертонічної хвороби (ГХ), більш суттєві зміни як системної, так і внутрішньосерцевої гемодинаміки, були притаманні саме володаркам генотипу Про/Про гена ППАР $\gamma$ . Розвиток хронічної серцевої недостатності (ХСН) у більшості асоціювався з вираженістю систолічної дисфункції ЛШ (ФВ<45%), особливо серед гомозигот за алеллю Про гена ППАР $\gamma$ .

**Ключові слова:** ППАР $\gamma$ , гіпертонічна хвороба, серцева недостатність, післяменопаузальний вік

**Вступ**

На сьогоднішній день хвороби системи кровообігу, зокрема гіпертонічна хвороба (ГХ), є першими у світі серед причин захворюваності та смертності. Як відомо, ризик, пов'язаний з артеріальною гіпертензією, реалізується через розвиток її серцево-судинних ускладнень. В Україні 90,3% загальної смертності від хвороб системи кровообігу обумовлені саме клінічними формами ускладнень ГХ: ішемічною хворобою серця, інфарктом міокарда, цереброваскулярною патологією, мозковими інсультами та серцевою недостатністю [Коваленко, Корнацький, 2008].

Чимало дослідників доводять, що рівень артеріально-го тиску (АТ) та зміни у серці у великій мірі визначаються активністю та функціонуванням різних біологічно активних систем: симпатичною нервовою системою (СНС), ренін-ангіотензин-альдостероновою системою (РААС) та системою ендотелію, які в свою чергу підпорядковуються генам ППАР $\gamma$  [Шляхто и др., 2004]. Вважається, що від 30% до 70% випадків коливання АТ є генетично детермінованими [Сергеева и др., 2000; Милославский и др., 2010].

На сьогоднішній день беззаперечно вважається роль ППАР $\gamma$  (ядерних транскрипційних чинників) у

H.Celis//J. Hypertens.- 2004.- Vol.22.- P.1663-1666. prevention /L.B.Goldstein, G.J.Hankey benefits of Angiotensin II receptor blockers /R.E.Schmieder //Am. J. Hypertens.- 2005.- Vol.18.- P.720-730.  
Goldstein L.B. Advances in primary stroke Schmieder R. E. Mechanisms for the clinical

**Мазур Ю.В.**

**СЕРДЕЧНО-СОСУДИСТОЕ РЕМОДЕЛИРОВАНИЕ У БОЛЬНЫХ ГИПЕРТОНИЧЕСКОЙ БОЛЕЗНЬЮ С РАЗНЫМИ СТЕПЕНЯМИ КОГНИТИВНЫХ НАРУШЕНИЙ**

**Резюме.** На основании исследования выявлена связь между показателями суточного мониторинга артериального давления и состоянием интеллектуально-мнестических функций у пациентов с гипертонической болезнью. Обнаружено четкую корреляционную связь между изменением геометрии левого желудочка с наличием и степенью когнитивных нарушений, что подтверждает развитие целого процесса сердечно-сосудистого ремоделирования, проявлением которого есть гипоперфузия органов-мишеней с развитием их дисфункции. Результаты проведенного ультразвукового исследования экстракраниальных сосудов подтверждают зависимость развития когнитивных нарушений от степени структурно-функциональных изменений стенок артерий.

**Ключевые слова:** сердечно-сосудистое ремоделирование, когнитивные нарушения, антигипертензивная терапия.

**Mazur Yu.V.**

**CARDIOVASCULAR REMODELING IN HYPERTENSIVE PATIENTS WITH DIFFERENT DEGREES OF COGNITIVE IMPAIRMENT**

**Summary.** On base of study it was found a close relationship between the daily profile of blood pressure and a state of intellectual and memory functions in patients with hypertension. Clear correlations were found between changes in left ventricular geometry and the presence and degree of cognitive impairment, that confirms the development of a single process of cardiovascular remodeling, whose expression is hypoperfusion of the target-organs with the development of its dysfunction. Data of conducted ultrasound extracranial vessels show the dependence of cognitive disorders on the degree of structural and functional reconstruction of the walls of arteries.

**Key words:** cardiovascular remodeling, cognitive disorders, antihypertensive therapy.

Стаття надійшла до редакції 22.11.2011 р.

© Сінгх О.О.

**УДК:** 616.12-008. 331.1:616.127-005.8:576.8.095.52

**Сінгх О.О.**

Вінницький національний медичний університет імені М.І.Пирогова, кафедра внутрішньої медицини медичного факультету №2 (вул. Пирогова, 56, м.Вінниця, 21018, Україна)

**ОСОБЛИВОСТІ СТРУКТУРНО-ФУНКЦІОНАЛЬНОГО СТАНУ МІОКАРДА У ЖІНОК ПІСЛЯМЕНОПАУЗАЛЬНОГО ВІКУ, ХВОРИХ НА ГІПЕРТОНІЧНУ ХВОРОБУ, З УРАХУВАННЯМ ПОЛІМОРФІЗМУ ГЕНІВ ПЕРОКСИСОМ ПРОЛІФЕРАТОР-АКТИВУЮЧИХ РЕЦЕПТОРІВ  $\gamma$**

**Резюме.** У роботі представлені особливості структурно-функціонального стану міокарда при носійстві різних варіантів генотипів пероксисом проліфератор-активуючих рецепторів  $\gamma$  (ППАР $\gamma$ ) серед жінок післяменопаузального віку, мешканок Вінницької області, з гіпертонічною хворобою різної важкості (n=100). Для визначення генотипів ППАР $\gamma$  у плазмі крові обстежуваних використовували метод полімеразної ланцюгової реакції. Встановлено, що незалежно від важкості гіпертонічної хвороби (ГХ), більш суттєві зміни як системної, так і внутрішньосерцевої гемодинаміки, були притаманні саме володаркам генотипу Про/Про гена ППАР $\gamma$ . Розвиток хронічної серцевої недостатності (ХСН) у більшості асоціювався з вираженістю систолічної дисфункції ЛШ (ФВ<45%), особливо серед гомозигот за алеллю Про гена ППАР $\gamma$ .

**Ключові слова:** ППАР $\gamma$ , гіпертонічна хвороба, серцева недостатність, післяменопаузальний вік

**Вступ**

На сьогоднішній день хвороби системи кровообігу, зокрема гіпертонічна хвороба (ГХ), є першими у світі серед причин захворюваності та смертності. Як відомо, ризик, пов'язаний з артеріальною гіпертензією, реалізується через розвиток її серцево-судинних ускладнень. В Україні 90,3% загальної смертності від хвороб системи кровообігу обумовлені саме клінічними формами ускладнень ГХ: ішемічною хворобою серця, інфарктом міокарда, цереброваскулярною патологією, мозковими інсультами та серцевою недостатністю [Коваленко, Корнацький, 2008].

Чимало дослідників доводять, що рівень артеріально-го тиску (АТ) та зміни у серці у великій мірі визначаються активністю та функціонуванням різних біологічно активних систем: симпатичною нервовою системою (СНС), ренін-ангіотензин-альдостероновою системою (РААС) та системою ендотелію, які в свою чергу підпорядковуються генам ППАР $\gamma$  [Шляхто и др., 2004]. Вважається, що від 30% до 70% випадків коливання АТ є генетично детермінованими [Сергеева и др., 2000; Милославский и др., 2010].

На сьогоднішній день беззаперечно вважається роль ППАР $\gamma$  (ядерних транскрипційних чинників) у



Таблиця 1. Показники структурно-функціонального стану серця у хворих на ГХ з різними генотипами ППАР $\gamma$ .

Показник	Практично здорові жінки			$p < 0,05$	Хворі на ГХ II ст.			$p < 0,05$	Хворі на ускладнену ГХ			$p < 0,05$	$p < 0,05$ між групами
	1	2	3		4	5	6		7	8	9		
	Pro/Pro (n=68)	Pro/Ala (n=9)	Ala/Ala (n=3)		Pro/Pro (n=35)	Pro/Ala (n=10)	Ala/Ala (n=5)		Pro/Pro (n=33)	Pro/Ala (n=13)	Ala/Ala (n=4)		
ЧСС, за 1хв.	74,44± 0,66	75,55± 1,96	79,00± 1,52	-	75,34± 1,89	78,90± 4,66	71,80± 4,17	-	75,78± 1,85	73,69± 3,49	68,00± 5,94	-	-
САТ, мм рт. ст.	121,32± 0,89	125,00± 3,43	120,00± 2,88	-	155,57 ± 2,50*	146,00 ± 3,92*	145,00 ± 4,74*	$p_{5-4}$	166,51± 2,47*	165,38± 4,71*	167,50± 5,95*	-	$p_{7-4},$ $p_{8-5}, p_{9-6}$
ДАТ, мм рт. ст.	75,15± 0,92	78,33± 2,50	76,66± 3,33	-	92,14± 1,16*	87,00± 1,69*	87,00± 3,00	$p_{5-4}$	101,36± 1,84*	104,61± 3,51*	96,25± 1,25*	-	$p_{7-4},$ $p_{8-5}$
ППСО, дин с см <sup>5</sup> * м <sup>2</sup>	3209,86± 83,09	3465,69± 198,66	2952,35± 642,52	-	3308,85± 128,80	3617,97± 407,57	3299,88± 140,33	-	3998,52± 107,53*	4273,56± 137,3*	4147,27± 522,49*	-	$p_{7-4},$ $p_{8-5}$
ІХОК, мл/хв.	2350,30± 59,52	2222,05± 131,54	2716,21± 572,10	-	2865,61± 108,93*	2669,69± 352,02	2599,16± 154,05	-	2460,77± 111,01	2367,53± 103,2	2415,88± 271,64	-	$p_{7-4}$
СІ, л/(хв м <sup>2</sup> )	2,35± 0,06	2,22± 0,13	2,71± 0,57	-	2,86± 0,10*	2,67± 0,35	2,60± 0,15	-	2,34± 0,12	2,08± 0,20	2,63± 0,06	-	$p_{7-4},$ $p_{8-5}$
ВТС, ум. од.	0,42± 0,01	0,43± 0,01	0,39± 0,02	$p_{3-1},$ $p_{3-2}$	0,48± 0,01*	0,50± 0,01*	0,47± 0,01*	$p_{5-4},$ $p_{6-5}$	0,45± 0,01*	0,45± 0,01	0,45± 0,01	-	$p_{7-4},$ $p_{8-5}, p_{9-3}$
ІММЛШ, г/м <sup>2</sup>	86,47± 1,68	81,96± 6,24	79,52± 14,40	-	149,27 ± 4,59*	125,83 ± 6,66*	128,78 ± 13,60*	$p_{5-4},$ $p_{6-4}$	184,53 ± 4,56*	168,23 ± 5,85*	185,26 ± 3,14*	-	$p_{7-4},$ $p_{8-5}, p_{9-6}$
ІКДО, мл/м <sup>2</sup>	49,32± 0,83	45,74± 2,43	51,02± 9,23	-	62,78 ± 1,56*	53,55 ± 3,06	57,54 ± 4,74	$p_{5-4}$	79,67 ± 1,94*	74,51 ± 2,56*	80,64 ± 2,26*	-	$p_{7-4},$ $p_{8-5}, p_{9-6}$
ІКСО, мл/м <sup>2</sup>	17,66± 0,45	16,01± 1,16	16,34± 4,15	-	24,52 ± 0,86*	20,18 ± 0,73	20,56 ± 0,92	$p_{5-4}$	46,37 ± 1,58*	42,13 ± 2,57*	45,33 ± 1,81*	$p_{8-7}$	$p_{7-4},$ $p_{8-5}, p_{9-6}$
УІ, мл/м <sup>2</sup>	31,66± 0,81	29,73 ± 2,18	34,68 ± 7,79	-	38,26 ± 1,28*	33,38 ± 3,40	36,97 ± 4,03	-	30,80 ± 1,52	28,72 ± 2,73	39,80 ± 4,47	$p_{9-7},$ $p_{9-8}$	$p_{7-4}$
ФВ, %	63,82± 0,92	64,59 ± 2,29	67,05± 6,66	-	60,76 ± 1,14*	61,24 ± 2,52	63,78 ± 1,78	-	42,16 ± 0,78*	43,92 ± 1,64*	43,78 ± 1,55*	-	$p_{7-4},$ $p_{8-5}, p_{9-6}$
S, %	34,85 ± 0,71	35,26 ± 1,81	37,69± 5,70	-	32,83 ± 0,83	33,09 ± 1,95	34,78 ± 1,41	-	20,98 ± 0,44*	21,98 ± 0,92*	21,88 ± 0,91*	-	$p_{7-4},$ $p_{8-5}, p_{9-6}$
Е/А, ум.од.	1,50± 0,04	1,65 ± 0,08	1,96 ± 0,09	$p_{3-1}$	0,73 ± 0,06*	0,95 ± 0,09*	1,03 ± 0,21*	-	1,48 ± 0,16	1,56 ± 0,31	1,37 ± 0,31	-	$p_{7-4},$ $p_{8-5}$
Тд, мс	165,16 ± 2,17	165,11 ± 5,12	151,33 ± 4,66	-	245,88± 8,66*	232,60 ± 15,36*	248,00 ± 16,14*	-	195,72 ± 9,21*	209,88 ± 16,81*	185,75 ± 29,01	-	$p_{7-4},$ $p_{8-5}, p_{9-6}$
IVRT, мс	76,72 ± 0,99	75,55 ± 2,28	75,33 ± 4,25	-	98,37 ± 2,51*	97,70 ± 2,59*	103,60 ± 6,77*	-	84,03 ± 3,17*	86,10 ± 5,13	81,25 ± 8,17	-	$p_{7-4},$ $p_{8-5}, p_{9-6}$

Примітка: \* - різниця показників достовірна при порівнянні з контрольною групою ( $p < 0,05$ ).

енергозабезпеченні клітин організму. Дані рецептори беруть участь у молекулярних механізмах розвитку інсулінорезистентності, метаболічного синдрому, атеросклеротичного ураження артерій і виникнення та прогресування артеріальної гіпертензії (АГ) [Расин и др., 2004; Толкачева и др., 2005; Сидорчук, 2009; Бабак, Клименко, 2010; Sigmund, 2010]. ППАР $\gamma$  завдяки широкому спектру лігандів регулюють значну частину ДНК, зокрема впливають на експресію генів до ангіотензину II першого типу. Таким чином ППАР беруть опосередковану участь в регуляції АТ та можуть впливати на ефекти ангіотензину II [Jeninga et al., 2009; Duan et al., 2009; Semple et al., 2006].

Беручи до уваги той факт, що процес старіння організму обов'язково супроводжується ознаками судинного ремоделювання, змінами геометрії серця, у даному дослідженні вивчені особливості успадкування певного гена ППАР $\gamma$  та змін структурно-функціональних показників серця серед мешканок Вінницької області у період після настання менопаузи, коли шанси захворіти та отримати ускладнення від гіпертонічної хвороби у чоловіків і жінок вирівнюються (що найперше обумовлено наявністю в останніх додаткового фактора ризику дисфункції серця - дефіциту естрогенів).

Згідно даних літератури вивчення поліморфізму генів ППАР $\gamma$  та АТ1Р переважно проводили серед чоловічої половини населення різних популяцій і вікових груп [Мишукина и др., 2003; Дзяк, Колесник, 2008; Жебель и др., 2009]. Серед жіночого населення дослідження щодо впливу генотипу на структурно-функціональний стан ССС є малочисельними, або перебувають на етапі вивчення. На Україні вивченням поліморфізму ППАР $\gamma$  в осіб з кардіологічною патологією займаються вчені міст Полтави, Чернівців та Вінниці.

Метою дослідження стало вивчення асоціації успадкування певного варіанту генотипу ППАР $\gamma$  у жінок післяменопаузального віку, мешканок Вінницької області з різною важкістю ГХ та відповідних змін структури та функції міокарда.

### Матеріали та методи

Обстежено 100 жінок, хворих на ГХ, віком від 50 до 67 років (середній вік 56,91±0,36 років), мешканок Вінницької області. З них у 50 жінок діагностували ГХ II стадії (I група), у 50 хворих - ГХ III ст., що ускладнилась СН II А ст. (II група). Контрольна група сформована із 80 жінок відповідного віку без будь-яких серцево-судин-

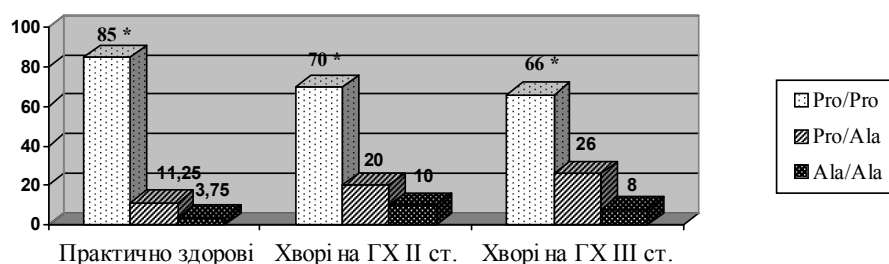


Рис. 1. Розподіл генотипів ППАР $\gamma$  у жінок з різною важкістю ГХ.

Примітка: \* - різниця показників достовірна при порівнянні з контрольною групою та всередині кожної із груп ( $p < 0,05$ ).

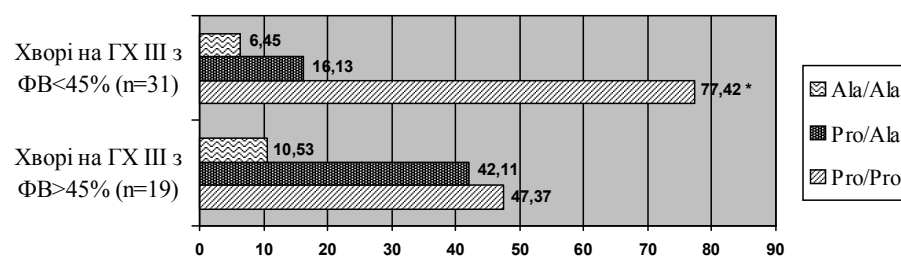


Рис. 2. Розподіл частот генотипів гена ППАР $\gamma$  у хворих на ГХ з ознаками ХСН у залежності від наявності систолічної дисфункції ЛШ.

Примітка: \* - різниця показників достовірна при порівнянні в межах генотипу ( $p < 0,05$ ).

них захворювань в анамнезі та на момент дослідження.

Відбір обстежуваних проводили на підставі детального збору анамнезу та обстеження з використанням стандартних клінічних, лабораторних та інструментальних методів.

Визначення генотипів гена ППАР $\gamma$  з венозної крові обстежуваних проводили шляхом полімеразної ланцюгової реакції з використанням стандартних наборів згідно інструкції виробника (ЛитТех, Россия) на ампліфікаторі "Терцик" ("ДНК-Технологія", Москва).

Оцінку параметрів системної та внутрішньосерцевої гемодинаміки проводили за допомогою УЗД серця, яке виконували на ехокардіографі Sim 5000-Plus. Маса міокарда лівого шлуночка (ММЛШ) розраховували за формулою Penn Convention. Отримані дані оброблені на персональному комп'ютері з використанням стандартного статистичного пакету Statistica 6,0.

## Результати. Обговорення

В результаті проведеного дослідження встановлено, що серед осіб контрольної групи, та хворих на ГХ мешканок Вінницької області найчастіше виявлялись гомозиготи за алеллю Pro, тоді як найменше було володарів генотипу Ala/Ala гена ППАР $\gamma$  (рис. 1).

У захворівших на ГХ частота зустрічальності генотипу Pro/Pro була меншою, ніж у контрольній групі ( $p < 0,05$ ) і була приблизно однаковою в осіб з неускладненим перебігом хвороби і у хворих з СН II А стадії.

Серед хворих різної важкості ГХ проводили дослідження стану як системної, так і внутрішньосерцевої гемодинаміки з урахуванням носійства поліморфного гена

ППАР $\gamma$  (табл. 1).

Аналіз показників центральної гемодинаміки у хворих на ГХ II ст. показав, що значення показників САТ та ДАТ при успадкуванні генотипу Pro/Pro були достовірно вищими, ніж при носійстві генотипу Pro/Ala гена ППАР $\gamma$ . В решті показники системної гемодинаміки суттєво не відрізнялись між собою, але були вищими у порівнянні з групою контролю. Щодо хворих на ускладнену ГХ, то значення основних показників системної гемодинаміки були майже однакові за величиною при різних варіантах поліморфного гена ППАР $\gamma$ .

Порівняльне дослідження отриманих даних серед представників різних груп, незалежно від успадкування генотипу ППАР $\gamma$ , показало, що у пацієнтів з ХСН значення показників системної гемодинаміки були вищими, ніж

при неускладненому перебігу ГХ. Так, при успадкуванні генотипу Pro/Pro у хворих з ХСН реєструвались достовірно вищі значення усіх показників центральної гемодинаміки, на відміну від решти хворих та здорових ( $p < 0,01$ ). Серед обстежених носіїв генотипу Pro/Ala показники САТ, ДАТ, ППСО та СІ теж були суттєво вищими у хворих з ХСН, ніж у представників інших груп. Щодо гомозигот за алеллю Ala, то при важкому перебігу ГХ виявлено вірогідне підвищення деяких показників системної гемодинаміки (САТ, ДАТ, ППСО), у порівнянні з групою контролю та рештою хворих ( $p < 0,01$ ;  $p < 0,05$ ).

Аналіз показників внутрішньосерцевої гемодинаміки у хворих з неускладненою ГХ показав, що у всіх трьох підгрупах (в залежності від успадкування гену ППАР $\gamma$ ) значення більшості гемодинамічних величин виходили за рамки загальноприйнятих вікових норм. У носіїв генотипу Pro/Pro визначались суттєво вищі значення показників іММЛШ, іКДО, іКСО ( $p > 0,05$ ) у порівнянні з володарками алелі Ala гена ППАР $\gamma$ . Вищевказані показники практично не відрізнялись за величиною серед гомо- та гетерозигот за алеллю Ala.

Таким чином, у хворих з ГХ II стадії генотип Pro/Pro гена ППАР $\gamma$  асоційований з суттєво вищими значеннями основних структурно-функціональних величин.

Однак, у даній категорії хворих при різних генотипах ППАР $\gamma$  не виявлено порушень систолічної функції ЛШ (ФВ > 45%). Показники діастолічної функції серця майже не відрізнялись серед володарок різних генотипів даного гена. Крім того, усі хворі з неускладненим перебігом ГХ, незалежно від носійства ППАР $\gamma$ , мали концентричні порушення геометрії ЛШ.

Щодо хворих з ускладненим перебігом ГХ, незалежно від носійства того, чи іншого гена ППАР $\gamma$ , як і випадку ГХ II ст., виявлялись вищі значення гемодинамічних величин, на відміну від групи контролю. Встановлено, що у гомозигот за алеллю Pro гена ППАР $\gamma$  показники внутрішньосерцевої гемодинаміки (iММШ, iКДО, iКСО) були достовірно вищими, ніж у гетерозигот за даною алеллю ( $p < 0,05$ ).

Зміни структурно-морфологічних показників серця відбивались на величинах, що характеризують систолічну функцію серця, зокрема УІ, ФВ та S%. У більшості хворих з ХСН (31 жінка) виявлена виражена систолічна дисфункція ЛШ (ФВ < 45%), незалежно від генотипу ППАР $\gamma$ . При носійстві генотипу Pro/Pro показники УІ були суттєво нижчими ( $p < 0,05$ ), ніж у випадку успадкування решти генотипів ППАР $\gamma$ . В той же час, діастолічна функція серця була приблизно однакою при реєстрації різних генотипів ППАР $\gamma$ . Серед усіх хворих з ХСН, незалежно від успадкування ППАР $\gamma$ , реєструвався ексцентричний тип ремоделювання ЛШ.

Внаслідок міжгрупового порівняльного аналізу показників внутрішньосерцевої гемодинаміки встановлено, що у осіб з ХСН, особливо у гомозигот за алеллю Pro, були достовірно вищі вказані величини, ніж у решти обстежених.

Дослідження показників систолічної функції ЛШ показало, що при важкому перебігу ГХ поліморфізм генів ППАР $\gamma$  асоціювався з систолічною дисфункцією серця, чого не було у хворих з ГХ II ст. та практично здорових осіб. Слід відмітити, що серед хворих з ГХ менші значення УІ виявлялись саме у осіб з ХСН ( $p < 0,05$ ), гомозигот за алеллю Pro.

Щодо показників діастолічної функції встановлено, що при ГХ II ст. виявлена тенденція до порушення розслаблення та наповнення ЛШ (змін жорсткості міокарда), ніж у разі ускладненого перебігу ГХ та порівняно з нормою. Щодо хворих з ХСН, незалежно від варіанту ППАР $\gamma$ , показники E/A, Td, IVRT відповідали псевдонормальному типу діастолічної дисфункції.

У рамках даного дослідження вивчали також особливості систолічної функції ЛШ у осіб з різними генотипами гена ППАР $\gamma$  у хворих з ускладненим перебігом ГХ (рис. 2).

Аналіз отриманих даних показав, що у хворих на ускладнену ГХ з ФВ < 45% знайдено достовірні розбіж-

ності у розподілі генотипів гена ППАР $\gamma$ . У 24 осіб (77,42%) з порушенням систолічної функції ЛШ вірогідно частіше ( $p < 0,05$ ) зустрічався саме генотип Pro/Pro гена ППАР $\gamma$ , на відміну від носіїв інших генотипів та гомозигот за алеллю Pro зі збереженою скоротливою здатністю серця ( $p \leq 0,05$ ).

Таким чином, у період після настання менопаузи успадкування алеля Pro гена ППАР $\gamma$  у жінок з різною важкістю ГХ може бути фактором прискореного ремоделювання та розвитку патологічних змін у серці, особливо у випадку розвитку ХСН.

### Висновки та перспективи подальших розробок

1. У жінок післяменопаузального віку, незалежно від важкості ГХ, з однаковою частотою реєструється генотип Pro/Pro гена ППАР $\gamma$ , однак достовірно рідше ( $p < 0,05$ ) ніж у групі контролю.

2. В осіб з різною важкістю ГХ успадкування різних генотипів ППАР $\gamma$  асоційовано зі змінами структурно-функціонального стану серця. У хворих з ускладненим перебігом ГХ (з ХСН) носійство алеля Pro гена ППАР $\gamma$ , визначає суттєві зміни показників як системної, так і внутрішньосерцевої гемодинаміки в бік їх підвищення, у порівнянні з рештою обстежених.

3. У жінок післяменопаузального віку Вінницької області, незалежно від носійства ППАР $\gamma$ , неускладнений перебіг ГХ характеризувався концентричними змінами серця, тоді як ексцентричні порушення геометрії ЛШ реєстрували переважно у пацієнтів з ХСН.

4. Успадкування генотипу Pro/Pro гена ППАР $\gamma$  асоційовано з вищим ризиком виникнення систолічної дисфункції у хворих з розвитком такого ускладнення ГХ, як ХСН.

5. Серед усіх хворих на ГХ встановлені суттєві порушення діастолічної функції ЛШ: при ГХ II стадії реєстрували початкові порушення даної функції (аномальна релаксація), тоді як в осіб з ХСН спостерігався псевдонормальний варіант ДД.

Таким чином, вивчення поліморфізму генів ППАР $\gamma$  є новим етапом дослідження молекулярних механізмів артеріальної гіпертензії, що більш докладно допоможе вчасно реєструвати та профілакувати прогресування ГХ, що так важливо під час скринінгових досліджень великого масиву обстежених.

### Список літератури

- Бабак О.Я. Роль рецепторов PPAR в регуляції основных звеньев патогенеза метаболического синдрома / О.Я.Бабак, Н.Н.Клименко // Сучасні медичні технології. - 2010. - №2. - С.70-80.
- Генетические аспекты гипертонии / Т.Б.Сергеева, Ж.Д.Кобалава, В.С.Моисеев [и др.] // Врач. - 2000. - №2. - С.9-11.
- Дзяк Г.В. Генотипические "ансамбли" полиморфных маркеров генов ренин-ангиотензиновой системы у больных с гипертонической болезнью / Г.В.Дзяк, Т.В.Колесник // Кардіологія, 2008. - №1. - С.56-60.
- Жебель В.М. Генотип рецептора до ангіотензину II 1-го типу як фактор впливу на структуру та функцію міокарда у хворих на гіпертонічну хворобу різної тяжкості / В.М.Жебель, О.Л.Старжинська, Ю.О.Гефтер // Артеріальна гіпертензія. - 2009. - №1. - С.24-29.
- Коваленко В.М. Хвороби системи кровообігу: динаміка та аналіз. Аналітично-статистичний посібник / В.М.Коваленко, В.М.Корнацький. - Київ, 2008. - С.66-79.
- Милославский Д.К. Генетические маркеры при эссенциальной артериальной гипертензии, ассоциированной с проявлениями метаболического

- синдрома /Д.К.Милославский, И.А.Снегурская, О.Н.Литвинова // Медицина сьогодні і завтра.- 2010.- №2-3.- С.47-48.
- Минушкина А.О. Генетические предикторы гипертрофии левого желудочка: играет ли роль полиморфизм генов ядерных рецепторов, активируемых пролифератором пероксисом?: обзор /А.О.Минушкина, В.А.Бражник, Д.А.Затейщиков [и др.] //Кардиология.- 2003.- №12.- С.71-75.
- Нарушение углеводного обмена и полиморфные маркеры гена PPAR у пациентов с мягкой артериальной гипертонией и избыточной массой тела /В.В.Толкачева, Ж.Г.Тигай, Ж.Д.Кобалава [и др.] //Клин. фармакол. и терапия.- 2005.- №2.- С.21-25.
- Расин М.С. Полиморфизм пероксисом пролифератор-активирующих рецепторов: новый аспект патогенеза атеросклероза, эссенциальной гипертонии и сахарного диабета 2 типа /М.С.Расин, И.П.Кайдашев, А.М.Расин //Укр. терапевт. журнал.- 2004.- №4.- С.57-62.
- Сидорчук Л.П. Поліморфізм п'яти генів, комплекс інтима-медіа сонних артерій та ендотеліальна дисфункція у хворих на артеріальну гіпертензію /Л.П.Сидорчук //Укр. терапевт. журнал.- 2009.- №1.- С.76-84.
- Шляхто Е.В. Молекулярно-генетические и клеточные аспекты ремоделирования сердца и сосудов при гипертонической болезни /Е.В.Шляхто, А.О.Конради, О.М.Моисеева //Тер. архив.- 2004.- №6.- С.51-58.
- Duan S.Z. PPARs: the vasculature, inflammation and hypertension / S.Z.Duan, M.G.Usher, R.M.Mortensen// Curr Opin Nephrol Hypertens.- 2009.- Vol.18(2).- P.128-133.
- Jeninga E.H. Functional implications of genetic variation in human PPAR gamma /E.H.Jeninga, M.Gurnell, E.Kalkhoven //Trends Endocrinol. Metab.- 2009.- Vol.20(8).- P.380-387.
- Sigmund C.D. Endothelial and vascular muscle PPAR gamma in arterial pressure regulation: lessons from genetic interference and deficiency / C.D.Sigmund //Hypertension.- 2010.- Vol.55(2).- P.437-444.
- Simple R.K. PPAR $\gamma$  and human metabolic disease /R.K.Simple, V.Krishna, S.O'Rahilly //J. Clin. Invest.- 2006.- Vol.116(3).- P.581-589.

**Сингх О.А.**

**ОСОБЕННОСТИ СТРУКТУРНО-ФУНКЦИОНАЛЬНОГО СОСТОЯНИЯ МИОКАРДА У ЖЕНЩИН ПОСТМЕНОПАУЗАЛЬНОГО ВОЗРАСТА, БОЛЬНЫХ ГИПЕРТОНИЧЕСКОЙ БОЛЕЗНЬЮ, С УЧЕТОМ ПОЛИМОРФИЗМА ГЕНОВ ПЕРОКСИСОМ ПРОЛИФЕРАТОР-АКТИВИРУЮЩИХ РЕЦЕПТОРОВ  $\gamma$**

**Резюме.** В работе представлены особенности структурно-функционального состояния миокарда при носительстве различных вариантов генотипов пероксисом пролифератор-активирующих рецепторов  $\gamma$  (ППАР $\gamma$ ) у женщин постменопаузального возраста, жительниц Винницкой области, с гипертонической болезнью различной тяжести ( $n = 100$ ). Для определения генотипов ППАР $\gamma$  в плазме крови обследуемых использовался метод полимеразной цепной реакции. Установлено, что независимо от тяжести гипертонической болезни (ГБ), более существенные изменения как системной, так и внутрисердечной гемодинамики были присущи именно обладательницам генотипа Pro/Pro гена ППАР $\gamma$ . Развитие хронической сердечной недостаточности (ХСН) в большинстве ассоциировалось с выраженностью систолической дисфункции ЛЖ (ФВ < 45%), особенно у гомозигот по аллели Pro ППАР $\gamma$ .

**Ключевые слова:** ППАР $\gamma$ , гипертоническая болезнь, сердечная недостаточность, постменопаузальный возраст.

**Singh O.O.**

**FEATURES OF STRUCTURAL-FUNCTIONAL STATE OF MIOCARDIUM IN POSTMENOPAUSAL WOMEN WITH ESSENTIAL HYPERTENSION, TAKING INTO ACCOUNT GENE POLYMORPHISM OF PEROXISOME PROLIFERATOR-ACTIVATING RECEPTORS  $\gamma$**

**Summary.** This paper presents the features of the structural-functional state of myocardium in carriers of different genotypes of peroxisome proliferator-activating receptor  $\gamma$  (PPAR $\gamma$ ) in postmenopausal women, women living in the Vinnytsia region, with hypertension of varying severity ( $n = 100$ ). To determine the genotypes of PPAR $\gamma$  in plasma surveyed used the method of polymerase chain reaction. Concluded that irrespective of the severity of essential hypertension (EH), more significant changes in systemic as well as in intracardiac hemodynamics were inherent in carriers of the genotype Pro/Pro PPAR $\gamma$  gene. The development of chronic heart failure (CHF) in the majority associated with the severity of left ventricular systolic dysfunction (EF < 45%), especially among homozygotes for the Pro allele of the gene PPAR $\gamma$ .

**Key words:** PPAR $\gamma$ , hypertension, heart failure, postmenopausal age.

Стаття поступила до редакції 28.11.2011 р.

© Польова С.П.

**УДК:** 618.5-06:616.24-002.5

**Польова С.П.**

Вінницький національний медичний університет імені М.І.Пирогова (вул. Пирогова, 56, м.Вінниця, 21018, Україна)

**КЛІНІКО-МОРФОЛОГІЧНІ ОСОБЛИВОСТІ ПЕРЕБІГУ ВАГІТНОСТІ У ЖІНОК, ХВОРИХ НА ТУБЕРКУЛЬОЗ ЛЕГЕНЬ**

**Резюме.** У статті проаналізовані дані перебігу вагітності та пологів у 86 вагітних, хворих на туберкульоз легень. Показаний корелятивний зв'язок між активністю туберкульозного процесу та ступенем тяжкості анемії вагітних. Встановлено, що за умов анемії у вагітних, хворих на туберкульоз легень, виникають морфологічні прояви дисфункції плаценти не лише у хоріальному дереві, але й у спіральних артеріях матково-плацентарної ділянки.

**Ключові слова:** анемія, туберкульоз, вагітність, ускладнення, діагностика.

- синдрома /Д.К.Милославский, И.А.Снегурская, О.Н.Литвинова // Медицина сьогодні і завтра.- 2010.- №2-3.- С.47-48.
- Минушкина А.О. Генетические предикторы гипертрофии левого желудочка: играет ли роль полиморфизм генов ядерных рецепторов, активируемых пролифератором пероксисом?: обзор /А.О.Минушкина, В.А.Бражник, Д.А.Затейщиков [и др.] //Кардиология.- 2003.- №12.- С.71-75.
- Нарушение углеводного обмена и полиморфные маркеры гена PPAR у пациентов с мягкой артериальной гипертонией и избыточной массой тела /В.В.Толкачева, Ж.Г.Тигай, Ж.Д.Кобалава [и др.] //Клин. фармакол. и терапия.- 2005.- №2.- С.21-25.
- Расин М.С. Полиморфизм пероксисом пролифератор-активирующих рецепторов: новый аспект патогенеза атеросклероза, эссенциальной гипертонии и сахарного диабета 2 типа /М.С.Расин, И.П.Кайдашев, А.М.Расин //Укр. терапевт. журнал.- 2004.- №4.- С.57-62.
- Сидорчук Л.П. Поліморфізм п'яти генів, комплекс інтима-медіа сонних артерій та ендотеліальна дисфункція у хворих на артеріальну гіпертензію /Л.П.Сидорчук //Укр. терапевт. журнал.- 2009.- №1.- С.76-84.
- Шляхто Е.В. Молекулярно-генетические и клеточные аспекты ремоделирования сердца и сосудов при гипертонической болезни /Е.В.Шляхто, А.О.Конради, О.М.Моисеева //Тер. архив.- 2004.- №6.- С.51-58.
- Duan S.Z. PPARs: the vasculature, inflammation and hypertension / S.Z.Duan, M.G.Usher, R.M.Mortensen // Curr Opin Nephrol Hypertens.- 2009.- Vol.18(2).- P.128-133.
- Jeninga E.H. Functional implications of genetic variation in human PPAR gamma /E.H.Jeninga, M.Gurnell, E.Kalkhoven //Trends Endocrinol. Metab.- 2009.- Vol.20(8).- P.380-387.
- Sigmund C.D. Endothelial and vascular muscle PPAR gamma in arterial pressure regulation: lessons from genetic interference and deficiency / C.D.Sigmund //Hypertension.- 2010.- Vol.55(2).- P.437-444.
- Simple R.K. PPAR $\gamma$  and human metabolic disease /R.K.Simple, V.Krishna, S.O'Rahilly //J. Clin. Invest.- 2006.- Vol.116(3).- P.581-589.

**Сингх О.А.**

**ОСОБЕННОСТИ СТРУКТУРНО-ФУНКЦИОНАЛЬНОГО СОСТОЯНИЯ МИОКАРДА У ЖЕНЩИН ПОСТМЕНОПАУЗАЛЬНОГО ВОЗРАСТА, БОЛЬНЫХ ГИПЕРТОНИЧЕСКОЙ БОЛЕЗНЬЮ, С УЧЕТОМ ПОЛИМОРФИЗМА ГЕНОВ ПЕРОКСИСОМ ПРОЛИФЕРАТОР-АКТИВИРУЮЩИХ РЕЦЕПТОРОВ  $\gamma$**

**Резюме.** В работе представлены особенности структурно-функционального состояния миокарда при носительстве различных вариантов генотипов пероксисом пролифератор-активирующих рецепторов  $\gamma$  (ППАР $\gamma$ ) у женщин постменопаузального возраста, жительниц Винницкой области, с гипертонической болезнью различной тяжести ( $n = 100$ ). Для определения генотипов ППАР $\gamma$  в плазме крови обследуемых использовался метод полимеразной цепной реакции. Установлено, что независимо от тяжести гипертонической болезни (ГБ), более существенные изменения как системной, так и внутрисердечной гемодинамики были присущи именно обладательницам генотипа Pro/Pro гена ППАР $\gamma$ . Развитие хронической сердечной недостаточности (ХСН) в большинстве ассоциировалось с выраженностью систолической дисфункции ЛЖ (ФВ < 45%), особенно у гомозигот по аллели Pro ППАР $\gamma$ .

**Ключевые слова:** ППАР $\gamma$ , гипертоническая болезнь, сердечная недостаточность, постменопаузальный возраст.

**Singh O.O.**

**FEATURES OF STRUCTURAL-FUNCTIONAL STATE OF MIOCARDIUM IN POSTMENOPAUSAL WOMEN WITH ESSENTIAL HYPERTENSION, TAKING INTO ACCOUNT GENE POLYMORPHISM OF PEROXISOME PROLIFERATOR-ACTIVATING RECEPTORS  $\gamma$**

**Summary.** This paper presents the features of the structural-functional state of myocardium in carriers of different genotypes of peroxisome proliferator-activating receptor  $\gamma$  (PPAR $\gamma$ ) in postmenopausal women, women living in the Vinnytsia region, with hypertension of varying severity ( $n = 100$ ). To determine the genotypes of PPAR $\gamma$  in plasma surveyed used the method of polymerase chain reaction. Concluded that irrespective of the severity of essential hypertension (EH), more significant changes in systemic as well as in intracardiac hemodynamics were inherent in carriers of the genotype Pro/Pro PPAR $\gamma$  gene. The development of chronic heart failure (CHF) in the majority associated with the severity of left ventricular systolic dysfunction (EF < 45%), especially among homozygotes for the Pro allele of the gene PPAR $\gamma$ .

**Key words:** PPAR $\gamma$ , hypertension, heart failure, postmenopausal age.

Стаття поступила до редакції 28.11.2011 р.

© Польова С.П.

**УДК:** 618.5-06:616.24-002.5

**Польова С.П.**

Вінницький національний медичний університет імені М.І.Пирогова (вул. Пирогова, 56, м.Вінниця, 21018, Україна)

**КЛІНІКО-МОРФОЛОГІЧНІ ОСОБЛИВОСТІ ПЕРЕБІГУ ВАГІТНОСТІ У ЖІНОК, ХВОРИХ НА ТУБЕРКУЛЬОЗ ЛЕГЕНЬ**

**Резюме.** У статті проаналізовані дані перебігу вагітності та пологів у 86 вагітних, хворих на туберкульоз легень. Показаний корелятивний зв'язок між активністю туберкульозного процесу та ступенем тяжкості анемії вагітних. Встановлено, що за умов анемії у вагітних, хворих на туберкульоз легень, виникають морфологічні прояви дисфункції плаценти не лише у хоріальному дереві, але й у спіральних артеріях матково-плацентарної ділянки.

**Ключові слова:** анемія, туберкульоз, вагітність, ускладнення, діагностика.

### Вступ

Проблема материнства зайняла одне з провідних місць в акушерській практиці у період значного підвищення захворюваності на туберкульоз [Давиденко, 2001; Ковганко и др., 2005; Пісков та ін., 2007]. Серед причин, що викликають загострення туберкульозного процесу під час вагітності та ускладнення пологів у вагітних, хворих на туберкульоз легень, є залізодифіцитна анемія (ЗДА). За даними літератури, ЗДА діагностують у 36-56% вагітних, а у хворих на туберкульоз вагітних - у 3,5 разів частіше. Під час вагітності, пологів і лактації вагітна втрачає 700-800 г заліза (рівень гемоглобіну відновлюється через 4-5 років після пологів і лактації) [Серов, 2006; Польова, 2007; Lau, Rogers, 2004].

Наявність анемії вагітних супроводжується порушеннями скоротливої активності матки (10-15%), передчасним виливанням навколоплідних вод (8-11%), гіпотонічними кровотечами (7-8%), а у вагітних, хворих на туберкульоз легень, ризик вказаних ускладнень зростає у десятки разів [Давиденко, 2001; Оржоникідзе и др., 2006; Lau, Rogers, 2004]. Виявлена пряма залежність складу периферичної крові у хворих на туберкульоз від кількості вагітностей та проміжками між пологами: у жінок, що мали три вагітності і більше - рівень гемоглобіну, еритроцитів і кольоровий показник значно нижчі у порівнянні із жінками, які народжують вперше [Оржоникідзе и др., 2006; Серов, 2006; Сенчук, Базелюк, 2010].

Перебіг пuerперія у жінок, хворих на туберкульоз, показав зростання рівня ЗДА до 34,5-54%, що призводить до акушерських ускладнень. Анемія на тлі туберкульозу тяжко піддається лікуванню, особливо у вагітних з довготривалою протитуберкульозною терапією, носить хронічний характер і заслуговує на особливу увагу акушерів. Тому в умовах епідемії туберкульозу з метою зниження перинатальних ускладнень слід впроваджувати нові науково обґрунтовані методи профілактики, діагностики та лікування анемії [Ковганко и др., 2005; Серов, 2006; Зайков, 2010].

*Мета дослідження:* вивчити клініко-морфологічні особливості перебігу вагітності у жінок з анемією, хворих на туберкульоз легень.

### Матеріали та методи

Проведено обстеження 68 вагітних із ЗДА різного ступеня, котрі хворіли на туберкульоз органів дихання (основна група) та 30 соматично здорових вагітних з анемією (контроль) віком від 17 до 45 років. Використовували загально-клінічні, спеціальні акушерські та інструментальні методи, лабораторне оснащення, реактиви для визначення гемоглобіну (Hb), гістологічну обробку і фарбування тканин. Спостереження за вагітними і роділлями з анемією проводили за наказами МОЗ України № 620 від 29.12.03, № 676 від 31.12.04 та №782 від 29.12.05.

### Результати. Обговорення

Під спостереженням знаходилися 68 вагітних, хворих на туберкульоз легень, з анемією різного ступеня та 30 вагітних з анемією, соматично здорових. Серед хворих на туберкульоз 52 (76,4%) вагітні отримували протитуберкульозне лікування до настання вагітності, 6(8,8%) - оперовані за 2-4 роки до вагітності з приводу туберкульозу, у 9 (13,2%) вперше виявлено туберкульоз у період гестації, і мав місце один летальний випадок у пологах на тлі активного дисемінованого туберкульозу легень, котрий виявили посмертно.

Дисемінований туберкульоз спостерігали у 47 (69,1%) вагітних, вогнищевий - у 16 (23,5%), фіброзно-кавернозний - у 5 (7,4%).

В основній групі вагітних анемія II ступеня відмічалася у 2,7 рази, а III ступеня у 4,8 разів частіше, ніж у контрольній групі, що, очевидно, пов'язано зі зниженням стійкості еритроцитарних мембран до гемолізу та вазоконстрикцією периферійних плацентарних судин внаслідок специфічної хіміотерапії. У контрольній групі переважали вагітні з анемією I ступеня (Hb 109-90 г/л), що легко піддавалася медикаментозній корекції.

Більшість пацієнток обох груп розроджені через природні пологові шляхи (89,7% основної групи і 91,0% контрольної). Передчасне виливання навколоплідних вод мало місце у 19%, а передчасні пологи спостерігалися в 11% породіль основної групи, що у 2,9 разів виявилось частіше, порівняно з контрольною групою. Частота кесарського розтину була практично однаковою в обох групах жінок, проте ургентну допомогу надавали у 2,6 разів частіше в основній групі хворих. Загальна тривалість пологів в основній групі жінок склала 6,2 годин, порівняно з контролем, де загальна тривалість пологів склала 9,1 годин. Прискорення I і II періодів пологів у жінок основної групи, можливо, пов'язаний із накопиченням молочної кислоти та підвищеною скоротливістю матки.

Загальна крововтрата у пологах у жінок основної групи, що отримували протитуберкульозне лікування, склала  $280,0 \pm 20,0$  мл, що істотно не відрізнялося від контрольної групи ( $250,0 \pm 25,0$  мл). Проте, у жінок хворих на вперше виявлений туберкульоз легень, крововтрата дещо збільшувалася ( $285,0-320,0$  мл), а у вагітної з відшаруванням нормально розміщеної плаценти на тлі активного дисемінованого туберкульозу легень склала  $2500,0 \pm 50,0$  мл. Отримані дані показали підвищену здатність крові до згортання у переважній більшості жінок, що хворіли на туберкульоз, порівняно з контролем. Проте здатність крові до підвищеного згортання прямо залежала від тяжкості, активності та розповсюдження туберкульозного процесу.

Гістопатологічне дослідження з використанням оглядових, гістохімічних (на колагенові волокна), бактеріоскопічних (метод Ціль-Нільсена на кислотостійкі бактерії) та імуногістохімічних (з антитілами проти плацентарного лактогену) методів дозволило підтвердити ту-

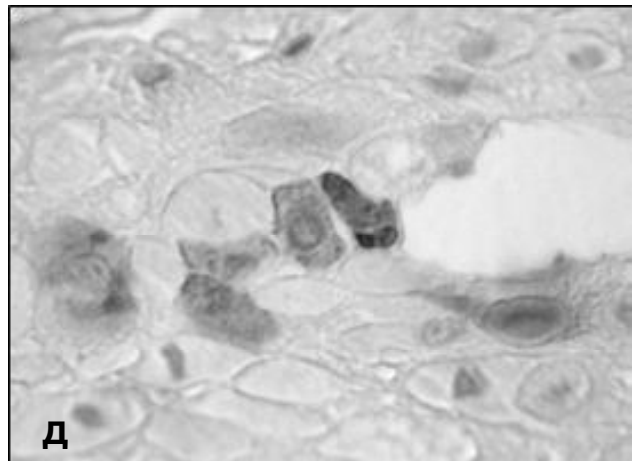
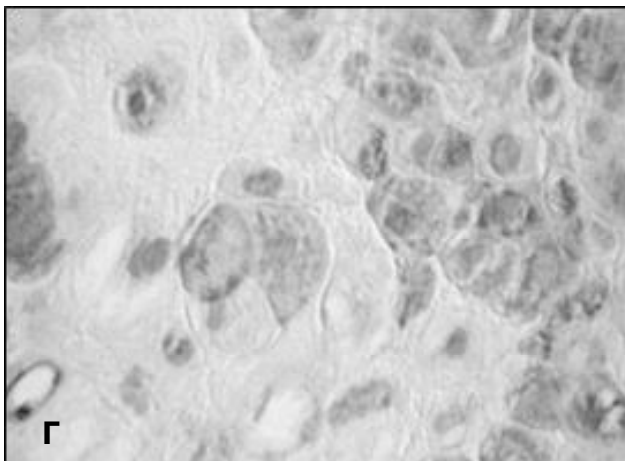
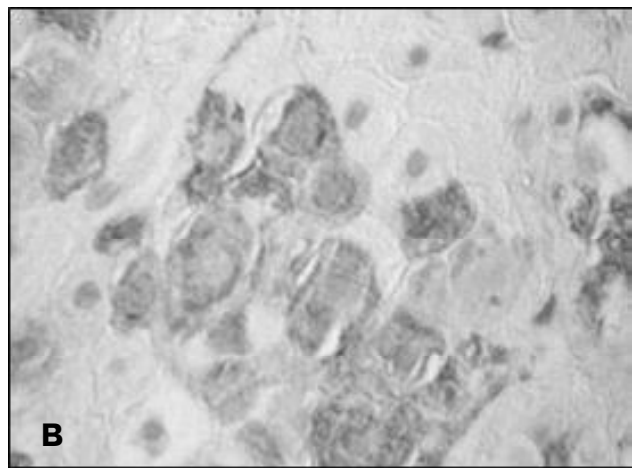
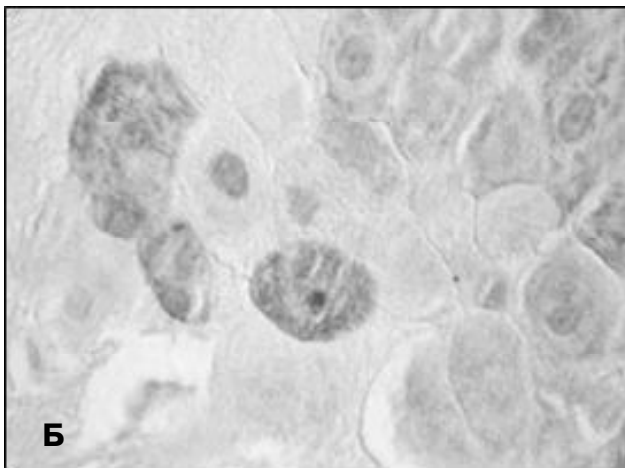
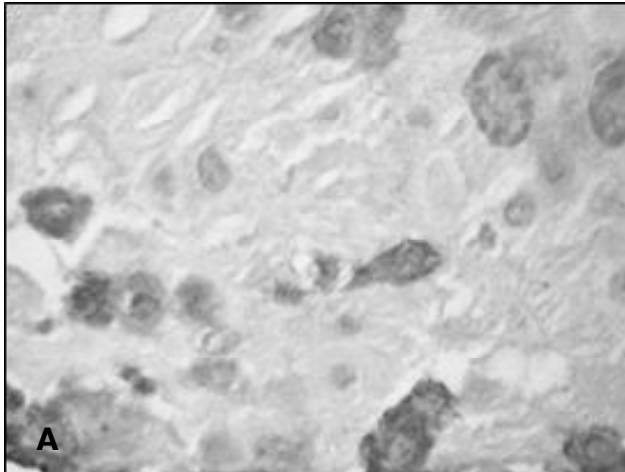
беркульозний характер запалення, та з'ясувати особливості морфофункціональних змін у ворсинчастому хоріоні, які можуть бути підґрунтям для розвитку хронічної плацентарної дисфункції (рис. 1).

Встановлено, що у 16 (23,5%) досліджених плацентах мали місце специфічні для туберкульозного запалення плаценти морфологічні ознаки:

локалізовані в базальній пластинці ділянки казеозного некрозу, які оточені епітеліоїдними клітинами, лімфоцитами та велетенськими багатоядерними клітинами Лангганса. Туберкульозний характер запалення підтверджувався наявністю кислотостійких бактерій при фарбуванні гістологічних зрізів за методом Ціль-Нільсена.

В інших плацентах мали місце явища неспецифічного віллузиту (запалення ворсин) та інтервіллузиту зі злипанням ворсин, або базального децидуїту у вигляді лімфоїдної інфільтрації з невеликою кількістю поліморфноядерних лейкоцитів з набряком тканин та венозним повнокрів'ям. Іноді у базальній пластинці та окремих хоріальних ворсинах великого діаметра зустрічалися дрібні вогнища коагуляційного некрозу з перифокальною перивазальною ексудативною, або проліферативною (накопичення клітин фібробластичного типу) реакцією. У даних плацентах, як і за умов специфічного туберкульозного запалення, також визначали кислотостійкі бактерії, проте кількість їх була незначною.

Слід зазначити, що суттєвої кореляції між специфі-



**Рис. 1.** Імуногістохімічна методика з первинними антитілами проти плацентарного лактогену та візуалізацією первинних антитіл стрептавідин-біотиновим методом з використанням діамінобензидину. Дофарбовування клітинних ядер гематоксиліном Майєра. Інвазивний трофобласт матково-плацентарної ділянки (базальна пластинка плаценти). Об.40х. Ок.10х. А - група контролю; Б, В, Г, Д - плаценти жінок основної групи.

чністю запалення та тяжкістю ЗДА не виявлено. З іншого боку, морфологічні ознаки плацентарної дисфункції добре корелювали зі ступенем тяжкості ЗДА, причому були сильніше виражені при поєднанні ЗДА з туберкульозом, аніж при ЗДА у контрольній групі.

Виявлені ознаки затримки дозрівання ворсинчастого хоріону, що проявляється наявністю підвищеного відсотку проміжних незрілих хоріальних ворсин, нехарактерною для норми персистенцією клітин Гофбауера та цитотрофобласта у проміжних зрілих та термінальних ворсинах і значно більшою товщиною синцитіотрофобласта. При ЗДА II-III ступенів у поєднанні з туберкульозним процесом порушення дозрівання хоріальних ворсин відмічали у всіх спостереженнях, а за умов анемії анемії I ступеня у поєднанні з туберкульозом - лише у двох виявлено порушення дозрівання хоріального дерева.

Імуногістохімічні дослідження на основі денситометричних замірів ступеня специфічного забарвлення показали зниження концентрації плацентарного лактогену у синцитіотрофобласті - одного із молекулярних маркерів недостатності плаценти, що вочевидь пов'язано з порушенням дозрівання трофобласта хоріальних ворсин. Встановлена пряма позитивна кореляція (коефіцієнт кореляції Пірсона  $r=0,828$ ,  $p<0,01$ ) між ступенем тяжкості анемії та скороченням відстані між капілярами хоріальних ворсин та їх епітелієм.

Як прояв незрілості хоріального дерева, не відбувалося скорочення відстані між капілярами хоріальних ворсин та їх епітелієм, що характерно для завершення вагітності, особливо порушувалося утворення, так званих, синцитіокапілярних мембран, що вказує на прояви стійкої гемодинамічної неспроможності плаценти за умов туберкульозу та ЗДА. Найбільше вказані зміни проявляли себе при ЗДА III ступеня. При всіх ступенях анемії відмічали стази в інтервільозних просторах плаценти з явищами злипання еритроцитів, частина яких була зруйнованою.

Незрілість хоріальних ворсин супроводжувалася збільшенням частоти та розмірів кальцинатів базальної пластинки, іноді хоріальної пластинки або ворсин. У низці спостережень поєднання туберкульозу та ЗДА при фарбуванні зрізів хромотропом-водним зеленим та за Малорі спостерігали виражений дифузний склероз строми стовбурових ворсин. Виражений склероз зустрічався і в окремих дрібних ворсинах і супроводжувався абсолютною відсутністю кровоносних судин внаслідок чого неможливо було встановити тип таких

ворсин (термінальні чи проміжні).

У всіх плацентах від породіль, хворих на туберкульоз, відмічали посилене утворення синцитіальних вуликів та інтервільозного фібриноїду. Іноді відзначали посилене утворення фібриноїду Лангганса та Рора, що виражалось у потовщенні смуг фібриноїду, які вкривають базальну та хоріальну пластинки. Посилене утворення різних видів плацентарного фібриноїду може вказувати на більш активні імунопатологічні процеси при поєднанні туберкульозу та ЗДА у вагітних, що пов'язано з поєднаною антигенною стимуляцією мікобактерій туберкульозу та пошкоджених тканин плодкових (хоріальні ворсини, хоріальна пластинка) та материнських (базальна пластинка, материнські еритроцити - скомпromетовані залізодефіцитним станом) структур.

Таким чином, морфологічна характеристика плаценти при поєднанні туберкульозу та ЗДА у вагітних характеризується поєднанням ознак незрілості хоріального дерева та тривалої альтерації різних плацентарних структур на фоні специфічного, або неспецифічного туберкульозного запалення посліду.

Значені морфологічні зміни є проявом хронічної дисфункції плаценти з порушенням щонайменше гормональної функції трофобласта та несприятливими змінами материнського та плодового кровообігу в плаценті. Внаслідок незрілості трофобласта слід передбачати і метаболічну недостатність структурного компонента плаценти. Вказані ознаки патології плаценти безперечно сприяють розвитку загрози переривання вагітності, виникненню ускладнень у пологах та зниженню компенсаторно-приспосувальних можливостей плоду.

## Висновки та перспективи подальших розробок

1. Анемія вагітних, хворих на туберкульоз легень, є чинником ризику щодо акушерських ускладнень, а вагітні складають групу високого ризику.

2. За наявності туберкульозу у вагітних відбувається затримка дозрівання хоріальних ворсин, а проліферація цитотрофобласта проміжних зрілих та термінальних ворсин посилюється залежно від ступеня тяжкості анемії.

Вивчення молекулярно-генетичних та імунологічних механізмів впливу туберкульозу на структури плаценти у жінок, хворих на туберкульоз легень, відкриває перспективи для розв'язання питань запобігання анемії вагітних та інших патологічних станів, котрі пов'язані з нею.

## Список літератури

- Давиденко І.С. Мікроскопічна анатомія хоріального дерева в залежності від періоду гестації та ступеня тяжкості анемії у вагітних // І.С. Давиденко // Клін. анатомія та опер. хірургія.- 2001.- Т.1, №1.- С.13-16.
- Зайков С.В. Беременность и туберкулез // С.В. Зайков // Мед. аспекты здоровья женщины.- 2010.- №3.- С.5-11.
- Ковганко П.А. Течение беременности и родов у женщин с туберкулезом органов дыхания // П.А. Ковганко, С.В. Евстигнеев, В.А. Петрухин // Росс. вестник акушера-гинеколога.- 2005.- № 2.- С.24-26.
- Оржоникидзе Н.В. Современные аспекты железодефицитной анемии у беременных // Н.В. Оржоникидзе, М.Ю. Соколова, И.Г. Сулейманова // Женский лікар.- 2006.- №6(8).- С.27-30.
- Пісков Г.Г. Стан фетоплацентарної системи при латентному дефіциті заліза в організмі жінки // Г.Г. Пісков, І.Д. Іванський, С.С. Дем'яненко //



- Здоровье женщины.- 2007.- №2 (30).- С.72-76.
- Польова С.П. Анемія як фактор ризику ускладнень вагітності у жінок, хворих на туберкульоз /С.П.Польова // Інтегративна антропологія.- 2007.- №1 (9).- С.41-45.
- Сенчук А.Я. Вагітність і активний туберкульоз легень: сучасний погляд на стару проблему /А.Я.Сенчук, О.М.Базелюк //Зб. наук. праць Асоціації акушерів-гінекологів України.- К.: Інтермед, 2010.- С.297-305.
- Серов В.Н. Анемія при беременності / В.Н.Серов //Репродуктивное здоровье женщины.- 2006.- №1(25).- С.63-68.
- Effect of maternal malnutrition and anemia on the endocrine regulation of fetal growth /S.Mahajan, S.Singh, P.Shah [et al.] //Endocr. Res.- 2004.- №30 (2).- P.189-203.
- Lau C. Embryonic and fetal programming of physiological disorders in adulthood /C.Lau, J.Rogers //Brith Defects Res. C Embryo. Today.- 2004.- №72 (4).- P.300-312.

**Полевая С.П.**

#### КЛИНИКО-МОРФОЛОГИЧЕСКИЕ ОСОБЕННОСТИ ТЕЧЕНИЯ БЕРЕМЕННОСТИ У ЖЕНЩИН, БОЛЬНЫХ ТУБЕРКУЛЕЗОМ ЛЕГКИХ

**Резюме.** В статье проанализированы данные течения беременности и родов у 68 беременных, больных туберкулезом легких. Показана корреляционная связь между активностью туберкулезного процесса и степенью тяжести анемии беременных. Выявлено, что при наличии анемии беременных у больных туберкулезом легких возникают морфологические проявления дисфункции плаценты не только в хориальном дереве, но и в спиральных артериях маточно-плацентарного участка.

**Ключевые слова:** анемия, туберкулез, беременность, осложнения, диагностика.

**Polyova S.P.**

#### CLINICALLY-MORPHOLOGICAL PECULIARITIES OF PREGNANCY IN WOMEN WITH PULMONARY TUBERCULOSIS

**Summary.** In the article the data is analyzed concerning course of the pregnancy and the delivery of the 68 pregnant women with pulmonary tuberculosis. The correlative relation is shown between the tuberculosis process activity and the level of gravity of pregnancy anemia. It is determined that under conditions of pregnancy the anemia in pregnant with pulmonary tuberculosis the morphological expressions of placenta dysfunctions appear not only in chorionic tree but in spiral arteries of uterus-placenta area.

**Key word:** anemia, tuberculosis, pregnancy, delivery, complications, diagnosis.

Стаття надійшла до редакції 12.12.2011 р.

© Мазченко В.Ф., Шевченко В.М., Шпакова Н.А.

УДК: 572.511.4;611.97/.98:613.956

**Мазченко В.Ф., Шевченко В.М., Шпакова Н.А.**

Вінницький національний медичний університет імені М.І.Пирогова (вул. Пирогова, 56, м.Вінниця, 21018, Україна)

## ОСОБЛИВОСТІ РОСТУ СЕГМЕНТІВ КІНЦІВОК У ПІДЛІТКОВОМУ ПЕРІОДІ РОЗВИТКУ

**Резюме.** Вивчено процеси росту верхньої і нижньої кінцівок у підлітковому періоді розвитку.

**Ключові слова:** підлітковий період, розвиток кінцівок, структура тіла.

### Вступ

Удосконалення фізичного розвитку дітей і підлітків потребує комплексного вивчення закономірностей процесів росту організму на всіх етапах онтогенезу [Куприянов, Никитюк, 1985]. Важливість вивчення вікових змін розмірів тіла людини у неодноразово підкреслювали ведучі представники вітчизняної та зарубіжної науки, при цьому, головним напрямком є дослідження ростових процесів підростаючого покоління [Никитюк, 1991; Шапаренко, Бурих, 2000]. Найбільш складним і вразливим для впливів зовнішнього середовища є підлітковий період - час найбільших інтенсивних ростових і функціональних змін, пов'язаних із процесом статевого дозрівання [Щудро, 2006]. Потреби сучасної медицини обумовлюють необхідність проведення поглибленого наукового дослідження об'єктивних критеріальних показників стану адаптаційних ресурсів та функціональних можливостей організму в періодах активного росту та визначення вікових нормативів цих

показників [Полька та ін., 2009; Сухарев, Игнатова, 2009]. Фізичний розвиток школярів 7-17 років має більш взаємозв'язки з біологічним віком, ніж з хронологічним [Чижик, 2010]. Серед факторів вікового розвитку велике значення належить антропометричним показникам, які характеризують закономірності формування організму на різних етапах онтогенезу [Иванова, Черная, 2010] та використовуються для оцінки його загального стану [Соколов, Соколова, 2007]. Поняття про норму яке будується на уявленнях про функціонально цілісні системи є більш науково цінним і корисним ніж визначення норми як середньостатистичної величини [Никитюк та ін., 1998]. Антропометричні розміри ланок кінцівок є основними соматичними характеристиками для прогнозу органометричних параметрів і сомато-вісцеральних пропорційних співвідношень [Гумінський, 2001].

Хоча формування морфофункціональних особли-

- Здоровье женщины.- 2007.- №2 (30).- С.72-76.
- Польова С.П. Анемія як фактор ризику ускладнень вагітності у жінок, хворих на туберкульоз /С.П.Польова // Інтегративна антропологія.- 2007.- №1 (9).- С.41-45.
- Сенчук А.Я. Вагітність і активний туберкульоз легень: сучасний погляд на стару проблему /А.Я.Сенчук, О.М.Базелюк //Зб. наук. праць Асоціації акушерів-гінекологів України.- К.: Інтермед, 2010.- С.297-305.
- Серов В.Н. Анемия при беременности / В.Н.Серов //Репродуктивное здоровье женщины.- 2006.- №1(25).- С.63-68.
- Effect of maternal malnutrition and anemia on the endocrine regulation of fetal growth /S.Mahajan, S.Singh, P.Shah [et al.] //Endocr. Res.- 2004.- №30 (2).- P.189-203.
- Lau C. Embryonic and fetal programming of physiological disorders in adulthood /C.Lau, J.Rogers //Brith Defects Res. C Embryo. Today.- 2004.- №72 (4).- P.300-312.

**Полевая С.П.**

#### КЛИНИКО-МОРФОЛОГИЧЕСКИЕ ОСОБЕННОСТИ ТЕЧЕНИЯ БЕРЕМЕННОСТИ У ЖЕНЩИН, БОЛЬНЫХ ТУБЕРКУЛЕЗОМ ЛЕГКИХ

**Резюме.** В статье проанализированы данные течения беременности и родов у 68 беременных, больных туберкулезом легких. Показана корреляционная связь между активностью туберкулезного процесса и степенью тяжести анемии беременных. Выявлено, что при наличии анемии беременных у больных туберкулезом легких возникают морфологические проявления дисфункции плаценты не только в хориальном дереве, но и в спиральных артериях маточно-плацентарного участка.

**Ключевые слова:** анемия, туберкулез, беременность, осложнения, диагностика.

**Polyova S.P.**

#### CLINICALLY-MORPHOLOGICAL PECULIARITIES OF PREGNANCY IN WOMEN WITH PULMONARY TUBERCULOSIS

**Summary.** In the article the data is analyzed concerning course of the pregnancy and the delivery of the 68 pregnant women with pulmonary tuberculosis. The correlative relation is shown between the tuberculosis process activity and the level of gravity of pregnancy anemia. It is determined that under conditions of pregnancy the anemia in pregnant with pulmonary tuberculosis the morphological expressions of placenta dysfunctions appear not only in chorionic tree but in spiral arteries of uterus-placenta area.

**Key word:** anemia, tuberculosis, pregnancy, delivery, complications, diagnosis.

Стаття надійшла до редакції 12.12.2011 р.

© Мазченко В.Ф., Шевченко В.М., Шпакова Н.А.

УДК: 572.511.4;611.97/.98:613.956

**Мазченко В.Ф., Шевченко В.М., Шпакова Н.А.**

Вінницький національний медичний університет імені М.І.Пирогова (вул. Пирогова, 56, м.Вінниця, 21018, Україна)

## ОСОБЛИВОСТІ РОСТУ СЕГМЕНТІВ КІНЦІВОК У ПІДЛІТКОВОМУ ПЕРІОДІ РОЗВИТКУ

**Резюме.** Вивчено процеси росту верхньої і нижньої кінцівок у підлітковому періоді розвитку.

**Ключові слова:** підлітковий період, розвиток кінцівок, структура тіла.

### Вступ

Удосконалення фізичного розвитку дітей і підлітків потребує комплексного вивчення закономірностей процесів росту організму на всіх етапах онтогенезу [Куприянов, Никитюк, 1985]. Важливість вивчення вікових змін розмірів тіла людини у неодноразово підкреслювали ведучі представники вітчизняної та зарубіжної науки, при цьому, головним напрямком є дослідження ростових процесів підростаючого покоління [Никитюк, 1991; Шапаренко, Бурих, 2000]. Найбільш складним і вразливим для впливів зовнішнього середовища є підлітковий період - час найбільших інтенсивних ростових і функціональних змін, пов'язаних із процесом статевого дозрівання [Щудро, 2006]. Потреби сучасної медицини обумовлюють необхідність проведення поглибленого наукового дослідження об'єктивних критеріальних показників стану адаптаційних ресурсів та функціональних можливостей організму в періодах активного росту та визначення вікових нормативів цих

показників [Полька та ін., 2009; Сухарев, Игнатова, 2009]. Фізичний розвиток школярів 7-17 років має більш взаємозв'язки з біологічним віком, ніж з хронологічним [Чижик, 2010]. Серед факторів вікового розвитку велике значення належить антропометричним показникам, які характеризують закономірності формування організму на різних етапах онтогенезу [Иванова, Черная, 2010] та використовуються для оцінки його загального стану [Соколов, Соколова, 2007]. Поняття про норму яке будується на уявленнях про функціонально цілісні системи є більш науково цінним і корисним ніж визначення норми як середньостатистичної величини [Никитюк та ін., 1998]. Антропометричні розміри ланок кінцівок є основними соматичними характеристиками для прогнозу органометричних параметрів і сомато-вісцеральних пропорційних співвідношень [Гумінський, 2001].

Хоча формування морфофункціональних особли-

востей індивіда майже повністю завершується тільки наприкінці пубертатного періоду, пропорційна відповідність форм і величин частин тіла людини відбувається на більш ранніх етапах онтогенезу, тому розміри тіла необхідно розглядати з позиції пропорційної подібності дефінітивним розмірам [Шапаренко, 1994]. Практика фізичного розвитку свідчить про досягнення дітьми в спорті великих успіхів, що є результатом їх моторної оптимальності і конституціональної пропорційної співрозмірності. Виявлення закономірностей комплексного розвитку частин тіла в процесі постнатального онтогенезу вимагає вивчення вікових і біомеханічних особливостей ростових процесів ланок кінцівок, порівняння показників їх росту з відповідними розмірами завершувальних етапів розвитку людини.

*Мета роботи:* вивчення закономірностей вікових змін антропометричних показників ланок верхньої та нижньої кінцівки у хлопчиків та дівчаток підліткового віку в пропорційному порівнянні з відповідними розмірами юнаків та дівчат.

### Матеріали та методи

Антропометричні і функціональні обстеження виконані на 1000 об'єктах: учнях загальноосвітніх шкіл міста Вінниці підліткового віку (по 100 хлопчиків і 100 дівчаток кожного року у віковій групі) та 200 студентах Вінницького національного медичного університету імені М.І. Пирогова юнацького віку. Відношення середніх значень антропометричних показників до середнього значення довжини тіла підлітків певної вікової групи порівнювали із відповідним відношенням юнаків та дівчат віком 17-21 років, що визначалось у процентах стандартизованого відношення.

Для вивчення вікової динаміки антропометричних розмірів і встановлення їх вікових нормативів використовували метод антропометричних вимірів. Згідно обраної програми обстеження вивчали поздовжні і поперечні розміри сегментів кінцівок, котрі визначали за методикою В.В. Бунака в модифікації П.П. Шапаренка [Шапаренко, Бурих, 2000]. При вивченні вікової динаміки антропометричних ознак використовували метод пропорційної ідентифікації показників відносно стадії розвитку юнацького віку [Шапаренко, 1994].

### Результати. Обговорення

Розвиток розмірів кінцівок та їх сегментів у вікових групах підлітків відбувається за принципом однорідних змін, що характерно для збереження пропорційної будови кінцівок як головної умови функціональної дієздатності.

Вікова динаміка поздовжніх розмірів окремих сегментів верхньої кінцівки відрізняється за рівнями розвитку ознак і напрямками пропорційних змін у процесі росту. Функціональні частини верхньої кінцівки (рис. 1, 2) відрізняються не тільки за середніми розмірами, а і за рівнями вікового розвитку відносно відповідних по-

казників юнацького віку.

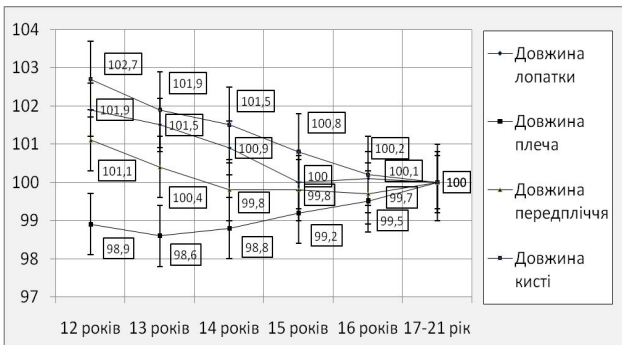
Найбільший рівень розвитку за ступенем пропорційної подібності до показників юнацького віку у хлопчиків і дівчаток на початку і протягом підліткового віку серед всіх сегментів верхньої кінцівки за довжиною має кисть, незначно за ступенем подібності до показників юнацького віку від неї відстає показник довжини лопатки, найменшу подібність до юнацьких показників має розмір довжини плеча. Розмір довжини лопатки хлопчиків і дівчаток підліткового віку за рівнем подібності до розмірів юнаків та дівчат 17-21 року незначно відстає від довжини кисті. На початку і протягом підліткового віку він більше подібний до показників юнацького віку, ніж середні вікові значення довжини плеча і передпліччя. Це говорить про те, що пояс верхньої кінцівки, як і її дистальна ланка, формується раніше, ніж середні ланки (плече і передпліччя).

Такий розподіл сегментів верхньої кінцівки хлопчиків і дівчаток за рівнями подібності до юнацьких показників зберігається протягом всього підліткового періоду.

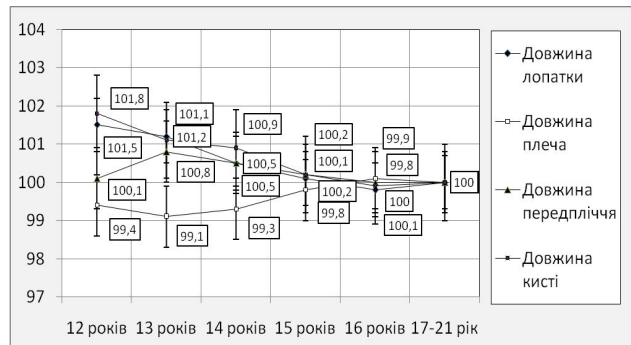
У дівчаток, як і у хлопчиків, стандартизований показник довжини кисті найбільший, незначно за пропорційною величиною відстає від нього довжина лопатки. Плече у дівчаток, як і у хлопчиків, пропорційно зменшене. Таке співвідношення рівнів пропорційного розвитку сегментів верхньої кінцівки відносно розмірів юнацького віку зберігається у підлітків обох статей протягом всього підліткового періоду розвитку.

Вікова динаміка поперечних розмірів верхньої кінцівки відображає природи діаметрів епіфізів її кісток. Аналіз подібності поперечних розмірів верхньої кінцівки у хлопчиків до відповідних розмірів юнаків 17-21 року (рис. 3) дозволяє помітити, що в 12 років найбільшу подібність до розмірів юнацького віку має розмір ширини кисті, найменшу - показник ширини плеча. У хлопчиків у віці 12 років, порівняно з розмірами юнацького віку, поперечний розмір кисті на 2% пропорційно збільшений, а діаметр плеча і передпліччя - відносно зменшені, відповідно, на 2,2 і 2%. У подальші вікові періоди кисть у хлопчиків пропорційно звужується (особливо інтенсивно в періоді з 14 до 15 років - на 1,1% пропорційної подібності до розміру юнаків), діаметр плеча відносно збільшується (особливо в віці 13-14 років - на 1,1%). Стандартизований показник ширини передпліччя у хлопчиків протягом підліткового періоду коливається в межах 99,5-100% відносної подібності до розмірів юнацького віку.

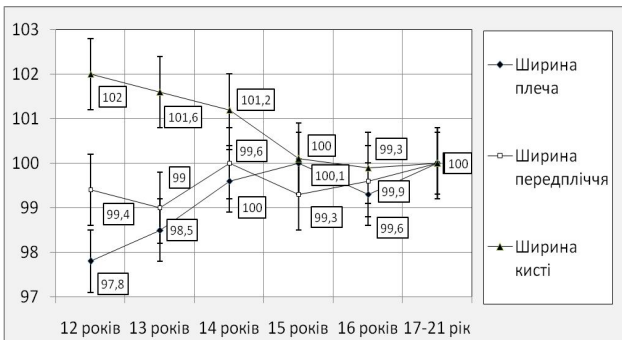
У дівчаток за рівнями подібності до відповідних значень юнацького віку (рис. 4) ширина кисті на всіх вікових етапах переважає діаметр передпліччя, а поперечний розмір плеча серед поперечних розмірів верхньої кінцівки має найменшу подібність до розмірів дівчат 17-21 років. У віці 12 років показник ширини кисті складає 100,9 1,2%, але вже в 14 років кисть по ширині має 100,0 1,2% пропорційної подібності до розміру юнацького віку.



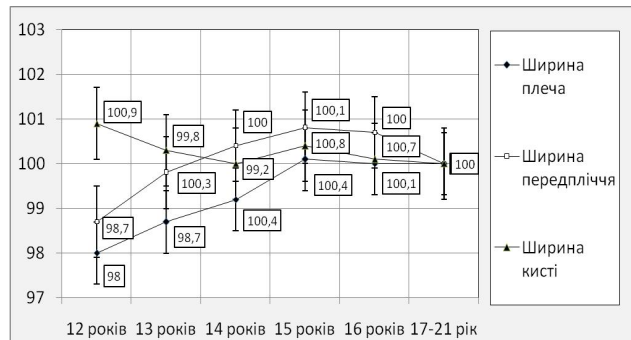
**Рис. 1.** Вікова динаміка поздовжніх розмірів верхньої кінцівки в % стандартизованого відношення до розмірів юнаків у хлопчиків підліткового віку.



**Рис. 2.** Вікова динаміка поздовжніх розмірів верхньої кінцівки в % стандартизованого відношення до розмірів дівчат у дівчаток підліткового віку.



**Рис. 3.** Поперечні розміри верхньої кінцівки в % стандартизованого відношення до розмірів юнаків у хлопчиків підліткового віку.



**Рис. 4.** Поперечні розміри верхньої кінцівки в % стандартизованого відношення до розмірів дівчат у дівчаток підліткового віку.

Передпліччя в 12 років у дівчаток пропорційно звужене на 1,3%, в періоді з 12 до 15 років ширина передпліччя відносно збільшується, і в 15 років показник розміру складає 100,8 1,2%. Ширина плеча у дівчаток 12-річного віку відносно розмірів дівчат зменшена на 2%, а з 12 до 15 років цей розмір досягає 100% пропорційної подібності до значення показника в юнацькому віці.

Розвиток поздовжніх розмірів кожного з сегментів вільної нижньої кінцівки має свої характерні особливості. Аналіз відносної довжини сегментів вільної нижньої кінцівки в процентах відношення до розмірів в юнацькому віці дозволяє помітити, що на всіх вікових етапах підліткового періоду і у хлопчиків, і у дівчаток стопа за кінематичною довжиною відносно більша, ніж довжина гомілки і стегна (рис. 5, 6).

Так, стопа за кінематичною довжиною в 12 років у хлопчиків і дівчаток, порівняно з величиною розміру у юнаків і дівчат, максимально пропорційно збільшена, відповідно, на 3,3 1,0 і 2,4 0,8%. Відносне збільшення гомілки за довжиною, порівняно з іншими віком, у віці 12 років у хлопчиків і у дівчаток також найбільше: воно становить, відповідно, 2,4 1,0 і 2,2 0,9% відношення до розмірів в юнацькому віці. У подальші вікові періоди до юнацького віку стопа і гомілка за довжиною відносно зменшуються. Стегно в 12 років у хлопчиків і дівчаток, порівняно з розмірами юнацького віку, пропорційно вкорочене, відповідно, на 2,2 1,2 і 2,0 1,4%, а в

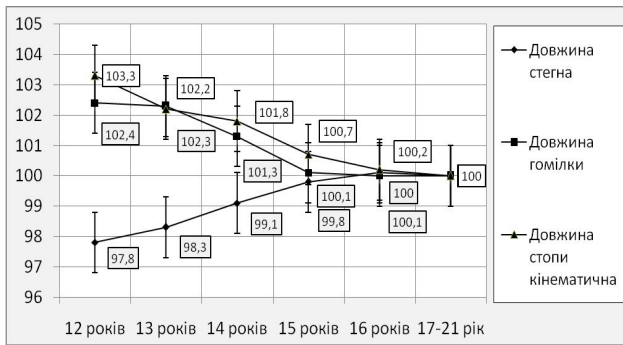
подальші вікові періоди спостерігається його відносне видовження.

Вікова динаміка поперечних розмірів нижньої кінцівки відображає ріст епіфізів її кісток і значно відрізняється від ростових процесів діаметрів верхньої кінцівки. Спостерігається відносне збільшення всіх трьох поперечних розмірів нижньої кінцівки в першій половині підліткового періоду у підлітків обох статей. У подальші вікові періоди показники ширини стегна, гомілки і стопи у хлопчиків і дівчаток підліткового віку набувають пропорційної подібності до розмірів юнаків та дівчат (рис 7, 8).

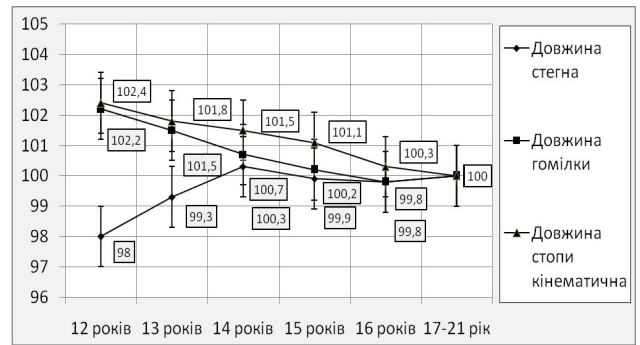
Так, у 12 років ширина стегна, гомілки і стопи у хлопчиків, порівняно з показниками юнаків відносно збільшені, відповідно, на 2,4, 3,4 та 2,7%, в 13 років - відповідно, на 1,8, 2,7 та 2,2%. У дівчаток ці розміри в 12 років відносно більші, ніж у дівчат, відповідно, на 1,3, 2,6 і 1,6%, в 13 років - відповідно, на 0,8, 1,4 та 1,8%.

Якщо порівняти дані пропорційного розвитку поперечних розмірів відповідних сегментів верхньої (рис. 3, 4) і нижньої (рис. 7, 8) кінцівки, то помітно, що на початку підліткового періоду у хлопчиків і дівчаток за шириною сегменти нижньої кінцівки пропорційно збільшені, а з відрізків верхньої кінцівки за шириною відносно збільшена тільки кисть (в меншій мірі, ніж стопа), передпліччя і плече відносно зменшені.


Тенденція до пропорційного збільшення попереч-




**Рис. 5.** Поздовжні розміри вільної нижньої кінцівки в % стандартизованого відношення до розмірів юнаків у хлопчиків підліткового віку.



**Рис. 6.** Поздовжні розміри вільної нижньої кінцівки в % стандартизованого відношення до розмірів дівчат у дівчаток підліткового віку.



**Рис. 7.** Поперечні розміри нижньої кінцівки в % стандартизованого відношення до розмірів юнаків у хлопчиків підліткового віку.



**Рис. 8.** Поперечні розміри нижньої кінцівки в % стандартизованого відношення до розмірів дівчат у дівчаток підліткового віку.

них розмірів нижньої кінцівки, що спостерігається у хлопчиків та дівчаток до 14-15 років, тобто в періодах найбільш активного росту, може бути обґрунтована біомеханічною необхідністю, що пов'язана з великим навантаженням на кістки і суглоби нижньої кінцівки.

**Висновки та перспективи подальших розробок**

Таким чином, як у хлопчиків, так і у дівчаток раніше всіх сегментів у верхній кінцівці пропорційної подібності до розмірів юнацького віку набуває кисть, в нижній - стопа. Час пубертатного прискорення росту у цих ланок кінцівок настає раніше, ніж у решти сегментів, у хлопчиків і у дівчаток кисть і стопа пропорційно більші, ніж інші частини кінцівки і на початку, і на всіх вікових етапах підліткового періоду. За нашими даними високу подібність до розмірів показників юнацького віку у хлопчиків і дівчаток зберігають за довжиною також і ланки поясів кінцівок (лопатка і таз), дещо пізніше, ніж кисть і стопа вони набувають подібності до розмірів юнаків та дівчат 17-21 року. Це має біомеханічну доцільність, оскільки дистальні ланки кінцівок безпосередньо приймають навантаження від предметів зовнішнього середовища, а пояси кінцівок передають його на тулуб. Середні ланки верхньої (плече, передпліччя) і нижньої (стегно, гомілка) кінцівок за довжиною розвиваються пізніше, ніж дистальні ланки і пояси кінцівок, останніми

закінчують розвиток на верхній кінцівці - плече, на нижній - стегно.

Ріст кінцівок у довжину супроводжується збільшенням ширини епіфізів їх кісткових ланок. Однаковий вік максимальної швидкості збільшення поперечних і поздовжніх розмірів кінцівок свідчать про узгодженість ростових процесів в поздовжньому і поперечному напрямках.

Якщо порівняти співвідношення показників поздовжнього і поперечного росту сегментів нижньої кінцівки, то помітно, що відношення до розмірів юнаків та дівчат ширини стегна і гомілки у хлопчиків і дівчаток на початкових етапах підліткового періоду більше, ніж показники пропорційного розвитку поздовжніх розмірів цих сегментів.

Тенденція до пропорційного збільшення поперечних розмірів нижньої кінцівки, що спостерігається у хлопчиків та дівчаток в періодах активного росту, може бути обґрунтована біомеханічною необхідністю, що пов'язана з великим навантаженням на кістки і суглоби нижньої кінцівки.

Вивчені закономірності фізичного розвитку підлітків можуть бути використані для подальшого поглибленого вивчення особливостей розвитку підростаючого покоління, порівняння з даними інших регіонів, співставлення з матеріалами попередніх, або подальших досліджень.

## Список літератури

- Гумінський Ю.Й. Пропорційність у сомато-вісцеральних співвідношеннях організму людини в нормі / Ю.Й. Гумінський // Вісник Вінницького держ. мед. унів.- 2001.- Т.5, №2.- С.319-323.
- Иванова И.В. Зависимость антропометрических показателей у подростков от массы тела при рождении /И.В.-Иванова, Н.Л.Черная //Росс. весник перинатол. и педиатрии.- 2010.- Т.55, №5.- С.79-82.
- Куприянов В.В. Методологические проблемы анатомии человека / В.В.Куприянов, Б.А.Никитюк.- М.: Медицина, 1985.- 186с.
- Никитюк Б.А. Конституция человека / Б.А.Никитюк //Итоги науки и техники, ВИНТИ.- М., 1991.- С.3-149.
- Никитюк Б.А. Теория и практика интегративной антропологии. Очерки / Б.А.Никитюк, В.М.Мороз, Д.Б.Никитюк.- Киев-Винница: Здоров'я, 1998.- 301с.
- Полька Н.С. Гігієна дітей і підлітків в Україні: історія і сьогодення / Н.С.Полька, Н.Я.Яцковська, Г.М.Єременко //Медико-екологічні та соціально-гігієнічні проблеми збереження здоров'я дітей в Україні.- К., 2009.- С.11-18.
- Соколов В.В. Особенности взаимоотношений анатомических компонентов сомы у детей 8-12 лет с возрастными функциональными изменениями сердца /В.В.Соколов, Н.Г.Соколова //Biomedical and Biosocial Antropology.- 2007.- №9.- С.275.
- Сухарев А.Г. Методология изучения образовательной среды и здоровья учащихся /А.Г.Сухарев, Л.Ф.Игнатова //Матер. Всеросс. научно-практ. конф. с междун. участием "Гигиена детей и подростков: история и современности (проблемы и пути решения)".- М.: Издатель Научный центр здоровья детей РАМН, 2009.- С.438.
- Чижик В.В. Біологічний вік в оцінюванні морфофункціонального розвитку дітей шкільного віку /В.В.Чижик // Biomedical and Biosocial Antropology.- 2010.- №14.- С.24-29.
- Шапаренко П.П. Антропометрія та система топографоанатомічних координат тіла людини /П.П.Шапаренко, М.П.Бурих.- Вінниця: видавн. ВДМУ імені М.І.Пирогова.- 2000.- 102 с.
- Шапаренко П.Ф. Принцип пропорциональности в соматогенезе /П.Ф.Шапаренко.- Винница, 1994.- 225с.
- Щудро С.А. Якість життя підлітків - учнів загальноосвітніх шкіл /С.А.Щудро /Педіатрія, акуш. та гінекол.- 2006.- №4.- С.46-50.

**Мазченко В.Ф., Шевченко В.Н., Шпакова Н.А.**

## ОСОБЕННОСТИ РОСТА СЕГМЕНТОВ КОНЕЧНОСТЕЙ В ПОДРОСТКОВОМ ПЕРИОДЕ РАЗВИТИЯ

**Резюме.** Изучены процессы роста верхней и нижней конечности в подростковом периоде развития.

**Ключевые слова:** подростковый период, развитие конечностей, структура тела.

**Mazchenko V.F., Shevchenko V.N., Shpakova N.A.**

## FEATURES OF EXTREMITIES SEGMENTS FORMATION IN THE TEENAGE PERIOD OF DEVELOPMENT

**Summary.** The process of the growth of the top and bottom extremity in the teenage period of development are studied.

**Key words:** the teenage period, development of extremities, body structure.

Стаття надійшла до редакції 21.11.2011 р.

© Вернигородський В.С., Войцеховська Т.М., Вернигородський С.В., Шаповал О.М.

УДК: 616.61-004.6:616.379-008.64

**Вернигородський В.С., Войцеховська Т.М., Вернигородський С.В., Шаповал О.М.**

Вінницький національний медичний університет імені М.І. Пирогова, кафедра ендокринології, кафедра патологічної анатомії, кафедра нормальної фізіології (вул. Пирогова, 56, м.Вінниця, 21018, Україна)

## КЛІНІКО-МОРФОЛОГІЧНА ХАРАКТЕРИСТИКА СКЛЕРОЗА МЕНКЕБЕРГА У ХВОРИХ НА ЦУКРОВИЙ ДІАБЕТ 2 ТИПУ

**Резюме.** Було обстежено 54 пацієнти з діабетичною ангіопатією нижніх кінцівок. Морфологічні зміни, що були виявлені в артеріях нижніх кінцівок пацієнтів з діабетичною та атеросклеротичною гангrenoю значно варіювали в частоті і локалізації, та проявлялися переважно ліпідно-фіброзними бляшками, тромбами з організацією, кальцинозом м'язового шару артерій, що в сукупності призводило до оклюзії артерій. Отримані дані свідчать про те, що діабетична макроангіопатія може розглядатися не тільки як ранній атеросклероз, а як окремий патологічний процес.

**Ключові слова:** діабетична ангіопатія, нижні кінцівки, морфологічні зміни.

## Вступ

В сучасній діабетології найбільш актуальною й складною є проблема уражень серцево-судинної системи, так як саме вони призводять до різноманітних ускладнень. Останні нерідко визначають прогноз захворювання та тривалість життя хворих, приводять до тривалої непрацездатності чи інвалідності, все частіше служать безпосередньою причиною смерті хворих на цукровий діабет (ЦД) [Ляпіс, Герасимчук, 2001; Де-

дов, Шестакова, 2003; Вернигородський, 2004; Маньковський, 2010; Мохорт, 2011].

Не дивлячись на актуальність і велику кількість досліджень, присвячених ураженням судинної системи при ЦД, багато клініко-морфологічних аспектів цієї проблеми залишаються дискусійними. Зокрема, залишається відкритим питання про взаємозв'язок та взаємообумовленість діабетичних ангіопатій та атероск-

## Список літератури

- Гумінський Ю.Й. Пропорційність у сомато-вісцеральних співвідношеннях організму людини в нормі / Ю.Й. Гумінський // Вісник Вінницького держ. мед. унів.- 2001.- Т.5, №2.- С.319-323.
- Иванова И.В. Зависимость антропометрических показателей у подростков от массы тела при рождении /И.В.-Иванова, Н.Л.Черная //Росс. весник перинатол. и педиатрии.- 2010.- Т.55, №5.- С.79-82.
- Куприянов В.В. Методологические проблемы анатомии человека / В.В.Куприянов, Б.А.Никитюк.- М.: Медицина, 1985.- 186с.
- Никитюк Б.А. Конституция человека / Б.А.Никитюк //Итоги науки и техники, ВИНТИ.- М., 1991.- С.3-149.
- Никитюк Б.А. Теория и практика интегративной антропологии. Очерки / Б.А.Никитюк, В.М.Мороз, Д.Б.Никитюк.- Киев-Винница: Здоров'я, 1998.- 301с.
- Полька Н.С. Гігієна дітей і підлітків в Україні: історія і сьогодення / Н.С.Полька, Н.Я.Яцковська, Г.М.Єременко //Медико-екологічні та соціально-гігієнічні проблеми збереження здоров'я дітей в Україні.- К., 2009.- С.11-18.
- Соколов В.В. Особенности взаимоотношений анатомических компонентов сомы у детей 8-12 лет с возрастными функциональными изменениями сердца /В.В.Соколов, Н.Г.Соколова //Biomedical and Biosocial Antropology.- 2007.- №9.- С.275.
- Сухарев А.Г. Методология изучения образовательной среды и здоровья учащихся /А.Г.Сухарев, Л.Ф.Игнатова //Матер. Всеросс. научно-практ. конф. с междун. участием "Гигиена детей и подростков: история и современности (проблемы и пути решения)".- М.: Издатель Научный центр здоровья детей РАМН, 2009.- С.438.
- Чижик В.В. Біологічний вік в оцінюванні морфофункціонального розвитку дітей шкільного віку /В.В.Чижик // Biomedical and Biosocial Antropology.- 2010.- №14.- С.24-29.
- Шапаренко П.П. Антропометрія та система топографоанатомічних координат тіла людини /П.П.Шапаренко, М.П.Бурих.- Вінниця: видавн. ВДМУ імені М.І.Пирогова.- 2000.- 102 с.
- Шапаренко П.Ф. Принцип пропорциональности в соматогенезе /П.Ф.Шапаренко.- Винница, 1994.- 225с.
- Щудро С.А. Якість життя підлітків - учнів загальноосвітніх шкіл /С.А.Щудро /Педіатрія, акуш. та гінекол.- 2006.- №4.- С.46-50.

**Мазченко В.Ф., Шевченко В.Н., Шпакова Н.А.**

## ОСОБЕННОСТИ РОСТА СЕГМЕНТОВ КОНЕЧНОСТЕЙ В ПОДРОСТКОВОМ ПЕРИОДЕ РАЗВИТИЯ

**Резюме.** Изучены процессы роста верхней и нижней конечности в подростковом периоде развития.

**Ключевые слова:** подростковый период, развитие конечностей, структура тела.

**Mazchenko V.F., Shevchenko V.N., Shpakova N.A.**

## FEATURES OF EXTREMITIES SEGMENTS FORMATION IN THE TEENAGE PERIOD OF DEVELOPMENT

**Summary.** The process of the growth of the top and bottom extremity in the teenage period of development are studied.

**Key words:** the teenage period, development of extremities, body structure.

Стаття надійшла до редакції 21.11.2011 р.

© Вернигородський В.С., Войцеховська Т.М., Вернигородський С.В., Шаповал О.М.

УДК: 616.61-004.6:616.379-008.64

**Вернигородський В.С., Войцеховська Т.М., Вернигородський С.В., Шаповал О.М.**

Вінницький національний медичний університет імені М.І. Пирогова, кафедра ендокринології, кафедра патологічної анатомії, кафедра нормальної фізіології (вул. Пирогова, 56, м.Вінниця, 21018, Україна)

## КЛІНІКО-МОРФОЛОГІЧНА ХАРАКТЕРИСТИКА СКЛЕРОЗА МЕНКЕБЕРГА У ХВОРИХ НА ЦУКРОВИЙ ДІАБЕТ 2 ТИПУ

**Резюме.** Було обстежено 54 пацієнти з діабетичною ангіопатією нижніх кінцівок. Морфологічні зміни, що були виявлені в артеріях нижніх кінцівок пацієнтів з діабетичною та атеросклеротичною гангrenoю значно варіювали в частоті і локалізації, та проявлялися переважно ліпідно-фіброзними бляшками, тромбами з організацією, кальцинозом м'язового шару артерій, що в сукупності призводило до оклюзії артерій. Отримані дані свідчать про те, що діабетична макроангіопатія може розглядатися не тільки як ранній атеросклероз, а як окремий патологічний процес.

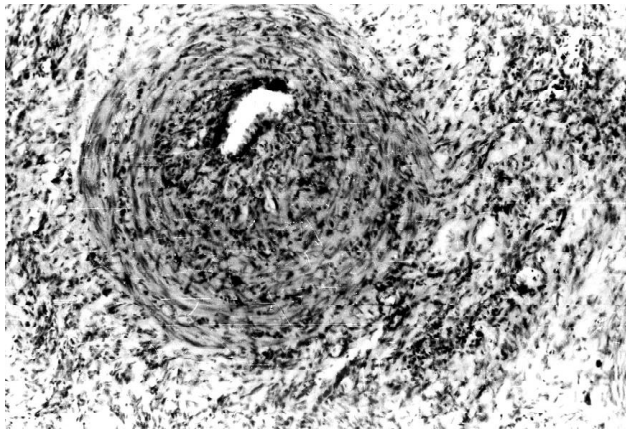
**Ключові слова:** діабетична ангіопатія, нижні кінцівки, морфологічні зміни.

## Вступ

В сучасній діабетології найбільш актуальною й складною є проблема уражень серцево-судинної системи, так як саме вони призводять до різноманітних ускладнень. Останні нерідко визначають прогноз захворювання та тривалість життя хворих, приводять до тривалої непрацездатності чи інвалідності, все частіше служать безпосередньою причиною смерті хворих на цукровий діабет (ЦД) [Ляпіс, Герасимчук, 2001; Де-

дов, Шестакова, 2003; Вернигородський, 2004; Маньковський, 2010; Мохорт, 2011].

Не дивлячись на актуальність і велику кількість досліджень, присвячених ураженням судинної системи при ЦД, багато клініко-морфологічних аспектів цієї проблеми залишаються дискусійними. Зокрема, залишається відкритим питання про взаємозв'язок та взаємообумовленість діабетичних ангіопатій та атероск-



**Рис. 1.** Звуження просвіту артерії внаслідок проліферації гладком'язових та макрофагальних клітин в субінтимальному шарі середньої оболонки. Гематоксилін-еозин. x400.

лерозу. На думку ряду авторів, розділення атеросклерозу від макроангіопатії на сьогодні є передчасним. В той же час, порушення структури й функції великих кровоносних судин при ЦД значно частіше зустрічаються і мають більш важкий перебіг [Глезер, 2000]. Так, у хворих на ЦД ураження великих судин зустрічаються значно частіше і в більш ранньому віці, як у чоловіків так і у жінок, в той же час як при відсутності діабету розвиток судинних порушень є більш характерним для чоловіків. При ЦД спостерігається більш часте ураження дистальних судин, причому, на всьому їх протязі, на відміну від локальної та сегментарної атеросклеротичної облітерації [Єфімов, Сергієчко, 1994; Братусь, Таляєва, 2001; Andersen et al., 1996].

Іншим видом ураження крупних артеріальних судин при ЦД є кальцифікуючий склероз Менкеберга (медіа-кальциноз артерій), розвиток якого і донині не має однозначного тлумачення. За даними літератури, медіа-кальциноз є досить частим проявом діабетичних ангіопатій і виникає у 9-40% хворих на ЦД, що в 4-10 разів частіше, ніж у хворих без діабету, значно погіршуючи прогноз для лікування хворих [Атаман, 2009, 2010; Gurman, 2007].

У цій групі пацієнтів у 5,5 разів збільшується ризик ампутацій нижніх кінцівок і смертність в 1,5 рази вища, ніж у хворих на ЦД без кальцинозу судин. Наведені дані дозволили ряду авторів розглядати медіакальциноз як специфічний варіант атеросклеротичного ураження судин, характерний для ЦД [Ердманис, 1986; Атаман, 2009].

Виходячи з вищесказаного, ми поставили перед собою мету - вивчити клінічні особливості гемодинаміки і морфологічні зміни магістральних артерій нижніх кінцівок у хворих на ЦД 2 типу.

### Матеріали та методи

Проведено обстеження 54 хворих на цукровий діабет 2 типу з різними ступенями важкості у віці від 40 до 70 років. Дослідження периферичного кровообігу нижніх кінцівок виконувались методом реовазографії

за допомогою реографа "ЕЛКАР-4" та доплерографії з використанням апарату Sono Ace 6000 фірми Medison.

Поряд із клінічною оцінкою периферичної гемодинаміки, проводили морфометричне дослідження магістральних і колатеральних судин ніг у 18 хворих на ЦД, яким була проведена ампутація з приводу гнійно-некротичних уражень кінцівок. Гістологічні препарати забарвлювались гематоксилін-еозином, для виявлення колагенових волокон - за Ван Гізоном, для визначення еластичних мембран та волокон у стінках судин, зрізи забарвлювались резорцин-фуксином за Вейгертом та альдегід-фуксином по Гоморі (Саркисов, Перов, 1996). Контрольну групу склали 12 хворих з облітеруючим атеросклерозом без порушення вуглеводного обміну.

Статистичну обробку отриманих результатів проводили на персональному комп'ютері за допомогою стандартних статистичних програм "Microsoft Excel" для Windows-2000.

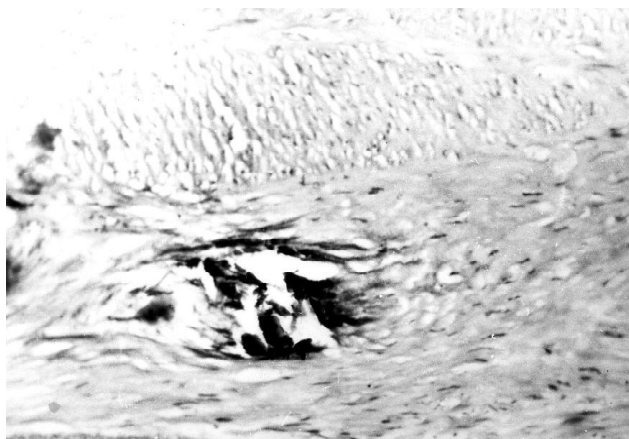
Вірогідність розходження значень середніх величин визначали за критерієм t-Стюдента і за t-критерієм Фішера для відносних величин. Відмінності між показниками вважали достовірними при  $p < 0,05$ .

### Результати. Обговорення

Як показали результати наших досліджень, у всіх хворих на ЦД відмічалось порушення тону судин і кровонаповнення нижніх кінцівок, хоча характер, напрямки та локалізація змін були різні. Так, у 72,5% хворих мало місце зниження кровонаповнення стегон, у 90,4% - гомілок, у 93,8% хворих - ступнів. У 80,2% хворих було відмічено скорочення часу розповсюдження пульсової хвилі по судинах усіх відділів нижніх кінцівок, що свідчить про підвищення тону та атеросклеротичні зміни магістральних артерій. У 84,3% хворих час максимального наповнення судин, що характеризує тону та еластичність артерій, також був вірогідно меншим у порівнянні з контролем ( $p < 0,001$ ).

Максимальна швидкість кровонаповнення судин, що характеризує швидкість кровонаповнення великих артерій, була зменшена і суттєво не залежала від ступеня важкості захворювання. Зменшення реографічного коефіцієнта, що дозволяє говорити про структурні властивості судин, їх еластичність і тону, мало місце як у хворих із легкою формою ЦД, так і у хворих із середнім і важким ступенем важкості. Виявлені відхилення показників периферичної гемодинаміки свідчать про те, що для хворих на ЦД 2 типу характерно не тільки ураження дрібних судин, а також артерій середнього калібру і магістральних артерій (поєднання мікро- та макроангіопатій). Це також підтверджувалось дослідженнями судин нижніх кінцівок за допомогою ультразвукової доплерографії, яка дозволяє визначити величину важливого перфузійного показника - регіонарного систолічного тиску у різних артеріальних судинах з наступним розрахунком індексу щиколотка-плече. За відсутності судинної патології індекс дорівнює одиниці і





**Рис. 2.** Медіакальциноз гомілкової артерії. Забарвлення Судан III.  $\times 400$ .

більше, при явищах облітерації - 0,7-0,6, при критичній ішемії - 0,5 і менше. Разом із тим, наші дослідження показали, що у хворих на ЦД з вираженим кальцинозом стінок судин доплерографічний індекс був в межах норми -  $0,97 \pm 0,02$ . Ось чому такі хворі повинні консультиватися із судинними хірургами, які виконують ангіографію та вирішують питання про подальшу тактику лікування.

Проведені патоморфологічні дослідження судин нижніх кінцівок підтверджують отримані нами клінічні дані. Морфологічні зміни судин були однотипними і характеризувались проліферацією ендотеліоцитів, значним потовщенням стінки артерій, венул і капілярів, проліферацією гладком'язових клітин і перецитів, звуженням просвіту судин, дифузною мононуклеарною інфільтрацією дерми та стінок судин (рис. 1).

У великих і мілких артеріях стопи виявлено потовщення ліпідів та склерозу. За нашими даними найбільш частим проявом діабетичної ангіопатії являється медіакальциноз (рис. 2).

Його частота та інтенсивність наростають в напрямку дистальних відділів артерій кінцівки. В стегновій та підколінній артеріях він зустрічається в 34 і 36% досліджених судин, а в артеріях гомілки і тилу стопи - 55 і 66%, але, найбільш частіше (в 72%) - виявлений на рівні медіальної щиколотки. У всіх спостереженнях медіакальциноз був крупно-сегментарним. Також спо-

стерігається кальциноз дуже мілких колатеральних і міжм'язових артерій. Разом із тим, у магістральних артеріях ніг, ампутованих у хворих без порушення вуглеводного обміну, як правило, зустрічався вогнищевий медіакальциноз виявлений в 10-14% проксимальних відділів досліджуваних артерій, а в дистальних - тільки в окремих судинах. Кальциноз мілких міжм'язових і колатеральних артерій не виявлений в жодному із спостережень. У хворих на ЦД у зв'язку з облітерацією в дистальних відділах основних артеріальних стовбурів організованими тромбами і переважним ураженням артерій малого діаметра, що проявлялося різко вираженим кальцинозом, колатеральний кровообіг був розвинутий значно гірше.

### Висновки та перспективи подальших розробок

Таким чином, у хворих на ЦД 2 типу відмічається виражене порушення кровообігу нижніх кінцівок, що пов'язано з розвитком діабетичної макроангіопатії, яка має свої морфологічні особливості у вигляді медіакальцинозу, частота та інтенсивність якого зростають в напрямку дистальних відділів артерій кінцівок і носить дифузний характер.

Важливим із практичної точки зору є те, що медіакальциноз безпосередньо не впливає на прохідність артерій. До приєднання тромбозу кровоток у судинах з обвалюванням зберігається, тому навіть при розвитку гангрені інколи може визначатися пульсація на одній з артерій стопи і показники реовазограми та доплерографії не співпадають із морфологічними змінами в судинах.

Це ще раз підтверджує, що медіакальциноз - найбільш ранній морфологічний прояв доклінічних порушень метаболізму, які не виявляють навіть біохімічними методами, і його необхідно розглядати не як ранній, різко виражений атеросклероз, а як самостійний патологічний процес, характерний для цукрового діабету.

Подальше вивчення морфогенетичних механізмів медіакальцинозу артерій у хворих на ЦД 2 типу відкриє перспективи для використання нових сучасних підходів до профілактики та лікування діабетичних макроангіопатій.

### Список літератури

- Атаман О.В. Клеточные и молекулярные механизмы развития атеросклероза Менкеберга (кальцификация сосудистой стенки) как разновидности диабетической макроангиопатии //100 избранных лекций по эндокринологии /Под ред. Ю.И.Караченцева, А.В.Козакова, Н.А.Кравчун, И.М.Ильиной.- Х., 2009.- С.9-21.
- Атаман О.В. Артерioskлероз Менкеберга. Историчний нарис: монографія / О.В.Атаман.- Суми:Вид-во СумДУ, 2010.- 87с.
- Братусь В.В. Диабет и атеросклероз. Роль инсулина и инсулинорезистентности в ускоренном развитии атеросклероза при диабете /В.В.Братусь, Т.В.Талаева //Укр. кардіол. журнал.- 2001- №1.- С.82-88.
- Вернигородський В.С. Зміни в коронарних та церебральних судинах при цукровому діабеті 2 типу: клініко-морфологічні паралелі //Ендокринологія.-2004.- Т.9, №1.- С.33-37.
- Глезер М.Г. Пожилой возраст: сердечно-сосудистые заболевания и диабет. Липидснижающая терапия у лиц пожилого возраста, страдающих сахарным диабетом /М.Г.Глезер // Клин. геронтология.- 2000.- №11-12.- С.43-64.
- Дедов И.И. Сахарный диабет (Руководство для врачей) /И.И.Дедов, М.В.Шестакова.- М.: Универсум публшинс, 2003.- 455с.
- Єфімов А.С. Діабетичні макроангіопатії /А.С.Єфімов, О.О.Сергієнко.- Київ: Вид-во Українського інституту ен-

- докринології та обміну речовин ім. В.П.Комісаренка АМН України.- 1994.- 125с.
- Ляпіс М.О. Синдром стопи діабетика / М.О.Ляпіс, П.О.Герасимчук.- Тернопіль: "Укрмедкнига", 2001.-276с.
- Маньковский Б.Н. Новые возможности достижения компенсации сахарного диабета 2-го типа: использование метода постоянного мониторинга гликемии /Б.Н.Маньковский //Диабет і серце.- 2010.- №1(137).- С.52-54.
- Мохорт Т.В. Цереброваскулярная патология при сахарном диабете / Т.В.Мохорт //Міжн. ендокринологічний журнал.- 2011.- №8(40).- С.34-38.
- Саркисов Д.С. Микроскопическая техника /Д.С.Саркисов, Б.Л.Перов.- М.: Медицина, 1996.- 544с.
- Эрдманис Д.Ф. Диабетические макроангиопатии нижних конечностей / Д.Ф.Эрдманис //Архив патологии.- 1986.- №11.- С.26-33.
- Andersen J. Diabetic macroangiopathy and atherosclerosis /J.Andersen, L.Fasmussen, T.Zedet //Diabetes.- 1996.- Suppl.3.- P.91-94.
- Gurman R.J. Clinical, cellular, and molecular aspects of arterial calcification /R.J.Gurman //J. Yasc. Surg.- 2007.- Vol.45(Suppl A).- P.A57-A63.

**Вернигородский В.С., Войцеховская Т.М., Вернигородский С.В., Шаповал Е.Н.**

#### **КЛИНИКО-МОРФОЛОГИЧЕСКАЯ ХАРАКТЕРИСТИКА СКЛЕРОЗА МЕНКЕБЕРГА У БОЛЬНЫХ САХАРНЫМ ДИАБЕТОМ 2 ТИПА**

**Резюме.** Было обследовано 54 пациента с диабетическими ангиопатиями нижних конечностей. Морфологические изменения артерий нижних конечностей пациентов с диабетической и атеросклеротической гангреной значительно варьировали в частоте и локализации, и проявлялись преимущественно липидно-фиброзными бляшками, тромбами с организацией, кальцинозом мышечного слоя артерий, что в совокупности приводило к окклюзии артерий. Полученные данные свидетельствуют о том, что диабетическая макроангиопатия может рассматриваться не только как ранний атеросклероз, а как отдельный патологический процесс.

**Ключевые слова:** диабетическая ангиопатия, нижние конечности, морфологические изменения.

**Vernygorodskiy V.S., Voitshovska T.M., Vernygorodskiy S.V., Shapoval O.M.**

#### **CLINICAL AND MORPHOLOGICAL CHARACTERISTIC OF MONCKEBERG'S SCLEROSIS IN PATIENTS WITH TYPE 2 DIABETES MELLITUS**

**Summary.** 54 patients with the lower extremities diabetic angiopathy were examined. Morphological manifestations of the arterial changes found in the lower limbs in patients with diabetic and atherosclerotic gangrene appeared to vary significantly in frequency and predominant localization of lipid/fibrous plaques and organization thrombi causing the occlusion of arteries and muscular layer calcinosis. Therefore the diabetic macroangiopathy must be handled not as early-denominated atherosclerosis, but as a separate pathologic process.

**Key words:** diabetic angiopathy, lower extremities, morphological changes.

Стаття надійшла до редакції 14.11.2011 р.

© Кузьміна Н.В., Серкова В.К., Біловол О.М.

**УДК:** 616.1: 616.45-001.1/3-08

**Кузьміна Н.В., Серкова В.К., Біловол О.М.**

Вінницький національний медичний університет імені М.І.Пирогова (вул. Пирогова, 56, м.Вінниця, 21018, Україна); Харківський національний медичний університет (пр.Леніна, 4, м.Харків, 61022, Україна)

## **ОЦІНКА ВПЛИВУ ТРИВАЛОЇ ЧОТИРЬОХКОМПОНЕНТНОЇ АНТИГІПЕРТЕНЗИВНОЇ ТЕРАПІЇ НА КЛІНІКО-БІОХІМІЧНІ ПАРАМЕТРИ У ХВОРИХ З РЕЗИСТЕНТНОЮ АРТЕРІАЛЬНОЮ ГІПЕРТЕНЗІЄЮ**

**Резюме.** Проведена оцінка впливу тривалої чотирьохкомпонентної антигіпертензивної терапії у складі еналаприлу малеату в дозі 40 мг на добу, небівололу в дозі 10 мг на добу, амлодипіну бесілату в дозі 10 мг на добу та гідрохлортіазиду в добовій дозі 12,5 мг, що були розподілені за часом прийому, на клініко-біохімічні параметри при лікуванні 34 хворих з резистентною артеріальною гіпертензією протягом року. Запропонована комбінована терапія призводила до зниження середніх величин систолічного і діастолічного артеріального тиску (АТ) до цільових значень, позитивно впливала на показники добового моніторингу артеріального тиску, сприяла нормалізації добового профілю АТ та характеризувалась добрим сприйняттям і метаболічною нейтральністю. Зареєстровано покращення показників функції ендотелію та зменшення активності маркерів запалення в процесі лікування, що в свою чергу може сприяти зменшенню ризику виникнення серцево-судинних ускладнень.

**Ключові слова:** гіпертонічна хвороба, резистентна артеріальна гіпертензія, еналаприлу малеат, небіволол, амлодипіну бесілат, гідрохлортіазид, ендотеліальна дисфункція.

### **Вступ**

Незважаючи на суттєве покращення діагностики та впровадження нових підходів до терапії артеріальної гіпертензії (АГ), результати останніх досліджень одногослосно свідчать про низьку частоту контролю артері-

ального тиску (АТ) у пацієнтів з гіпертонією [ALLHAT, 2002]. Приблизно третина хворих потребує комбінованої терапії, яка включає декілька антигіпертензивних препаратів із різних класів. Сучасна стратегія комбіну-

- докринології та обміну речовин ім. В.П.Комісаренка АМН України.- 1994.- 125с.
- Ляпіс М.О. Синдром стопи діабетика / М.О.Ляпіс, П.О.Герасимчук.- Тернопіль: "Укрмедкнига", 2001.-276с.
- Маньковский Б.Н. Новые возможности достижения компенсации сахарного диабета 2-го типа: использование метода постоянного мониторинга гликемии /Б.Н.Маньковский //Диабет і серце.- 2010.- №1(137).- С.52-54.
- Мохорт Т.В. Цереброваскулярная патология при сахарном диабете / Т.В.Мохорт //Міжн. ендокринологічний журнал.- 2011.- №8(40).- С.34-38.
- Саркисов Д.С. Микроскопическая техника /Д.С.Саркисов, Б.Л.Перов.- М.: Медицина, 1996.- 544с.
- Эрдманис Д.Ф. Диабетические макроангиопатии нижних конечностей / Д.Ф.Эрдманис //Архив патологии.- 1986.- №11.- С.26-33.
- Andersen J. Diabetic macroangiopathy and atherosclerosis /J.Andersen, L.Fasmussen, T.Zedet //Diabetes.- 1996.- Suppl.3.- P.91-94.
- Gurman R.J. Clinical, cellular, and molecular aspects of arterial calcification /R.J.Gurman //J. Vasc. Surg.- 2007.- Vol.45(Suppl A).- P.A57-A63.

**Вернигородский В.С., Войцеховская Т.М., Вернигородский С.В., Шаповал Е.Н.**

#### **КЛИНИКО-МОРФОЛОГИЧЕСКАЯ ХАРАКТЕРИСТИКА СКЛЕРОЗА МЕНКЕБЕРГА У БОЛЬНЫХ САХАРНЫМ ДИАБЕТОМ 2 ТИПА**

**Резюме.** Было обследовано 54 пациента с диабетическими ангиопатиями нижних конечностей. Морфологические изменения артерий нижних конечностей пациентов с диабетической и атеросклеротической гангреной значительно варьировали в частоте и локализации, и проявлялись преимущественно липидно-фиброзными бляшками, тромбами с организацией, кальцинозом мышечного слоя артерий, что в совокупности приводило к окклюзии артерий. Полученные данные свидетельствуют о том, что диабетическая макроангиопатия может рассматриваться не только как ранний атеросклероз, а как отдельный патологический процесс.

**Ключевые слова:** диабетическая ангиопатия, нижние конечности, морфологические изменения.

**Vernygorodskiy V.S., Voitshovska T.M., Vernygorodskiy S.V., Shapoval O.M.**

#### **CLINICAL AND MORPHOLOGICAL CHARACTERISTIC OF MONCKEBERG'S SCLEROSIS IN PATIENTS WITH TYPE 2 DIABETES MELLITUS**

**Summary.** 54 patients with the lower extremities diabetic angiopathy were examined. Morphological manifestations of the arterial changes found in the lower limbs in patients with diabetic and atherosclerotic gangrene appeared to vary significantly in frequency and predominant localization of lipid/fibrous plaques and organization thrombi causing the occlusion of arteries and muscular layer calcinosis. Therefore the diabetic macroangiopathy must be handled not as early-denominated atherosclerosis, but as a separate pathologic process.

**Key words:** diabetic angiopathy, lower extremities, morphological changes.

Стаття надійшла до редакції 14.11.2011 р.

© Кузьміна Н.В., Серкова В.К., Біловол О.М.

**УДК:** 616.1: 616.45-001.1/3-08

**Кузьміна Н.В., Серкова В.К., Біловол О.М.**

Вінницький національний медичний університет імені М.І.Пирогова (вул. Пирогова, 56, м.Вінниця, 21018, Україна); Харківський національний медичний університет (пр.Леніна, 4, м.Харків, 61022, Україна)

## **ОЦІНКА ВПЛИВУ ТРИВАЛОЇ ЧОТИРЬОХКОМПОНЕНТНОЇ АНТИГІПЕРТЕНЗИВНОЇ ТЕРАПІЇ НА КЛІНІКО-БІОХІМІЧНІ ПАРАМЕТРИ У ХВОРИХ З РЕЗИСТЕНТНОЮ АРТЕРІАЛЬНОЮ ГІПЕРТЕНЗІЄЮ**

**Резюме.** Проведена оцінка впливу тривалої чотирьохкомпонентної антигіпертензивної терапії у складі еналаприлу малеату в дозі 40 мг на добу, небівололу в дозі 10 мг на добу, амлодипіну бесілату в дозі 10 мг на добу та гідрохлортіазиду в добовій дозі 12,5 мг, що були розподілені за часом прийому, на клініко-біохімічні параметри при лікуванні 34 хворих з резистентною артеріальною гіпертензією протягом року. Запропонована комбінована терапія призводила до зниження середніх величин систолічного і діастолічного артеріального тиску (АТ) до цільових значень, позитивно впливала на показники добового моніторингу артеріального тиску, сприяла нормалізації добового профілю АТ та характеризувалась добрим сприйняттям і метаболічною нейтральністю. Зареєстровано покращення показників функції ендотелію та зменшення активності маркерів запалення в процесі лікування, що в свою чергу може сприяти зменшенню ризику виникнення серцево-судинних ускладнень.

**Ключові слова:** гіпертонічна хвороба, резистентна артеріальна гіпертензія, еналаприлу малеат, небіволол, амлодипіну бесілат, гідрохлортіазид, ендотеліальна дисфункція.

### **Вступ**

Незважаючи на суттєве покращення діагностики та впровадження нових підходів до терапії артеріальної гіпертензії (АГ), результати останніх досліджень одногослосно свідчать про низьку частоту контролю артері-

ального тиску (АТ) у пацієнтів з гіпертонією [ALLHAT, 2002]. Приблизно третина хворих потребує комбінованої терапії, яка включає декілька антигіпертензивних препаратів із різних класів. Сучасна стратегія комбіну-

вання повинна ґрунтуватись на використанні препаратів з синергічним механізмом дії, але таких, що впливають на різні ланки патогенезу АГ. На сьогодні доведено, що найкращий контроль АТ досягається при поєднанні препаратів, що модулюють активність ренін-ангіотензин-альдостеронової системи (РААС) (інгібіторів ангіотензинперетворюючого ферменту (ІАПФ) або блокаторів рецепторів ангіотензину II (БРАІІ)) з вазодилататорами (блокаторами кальцієвих каналів,  $\alpha$ -адреноблокаторами або тіазидними діуретиками). Особливої уваги клініцистів потребують пацієнти з резистентною АГ (РАГ), тому що для цієї категорії хворих ризик розвитку серцево-судинних (СС) ускладнень є максимальним [Calhoun et al., 2008; Volpe, Tossi, 2010]. Згідно сучасних рекомендацій резистентною (або рефрактерною) АГ слід вважати тоді, якщо при модифікації образу життя та призначенні 3, або більше антигіпертензивних препаратів різних класів (один з яких повинен бути діуретик) в адекватних дозах, за умови виключення вторинного характеру АГ, не вдається досягнути цільових значень артеріального тиску [Рекомендації УАК, 2008; Guidelines Committee, 2007]. При одночасному тривалому використанні великої кількості препаратів існує ймовірність несприятливого впливу на показники нейрогуморальної регуляції АТ та біохімічні чинники гомеостазу. Проте широкомасштабних досліджень, в яких би проводилось вивчення впливу потрійної або "квадро" комбінації антигіпертензивних препаратів (АГП) на інтимні механізми патогенезу АГ (особливо рефрактерної), а їх результати могли бути використані для більш детальніших рекомендацій, до теперішнього часу немає. Вибір тієї чи іншої комбінації ґрунтується на принципах доцільності, гемодинамічних та метаболічних властивостях окремих АГП та їх поєднання. Для остаточного визначення необхідним є проведення досліджень по вивченню ефективності і безпечності комбінованої терапії у складі трьох і більше АГП, які довели свою ефективність і відсутність небажаних ефектів у широкомасштабних дослідженнях як при моно- так і при комбінованій терапії.

*Мета дослідження:* оцінити клінічну ефективність та вплив тривалої чотирьохкомпонентної комбінованої антигіпертензивної терапії на біохімічні маркери ендотеліальної дисфункції, запалення, ліпідного обміну та інші чинники гомеостазу у хворих на резистентну АГ.

### Матеріали та методи

Дане дослідження проведено в рамках науково-дослідної роботи кафедри внутрішньої медицини №1 ВНМУ імені М.І.Пирогова "Оптимізація лікування серцево-судинних захворювань на підставі вивчення ендотеліальної дисфункції, активності імунного запалення, ремоделювання серця та вегетативного гомеостазу", номер держреєстрації 0108U001233.

Обстежений 381 хворий на гіпертонічну хворобу (ГХ), 212 чоловіків і 169 жінок, в віці від 35 до 70 років,

середній вік  $53,3 \pm 0,4$  роки. Серед обстежених осіб резистентну до лікування АГ мали 34 (8,92%) пацієнта, 17 чоловіків і 17 жінок, середній вік  $53,2 \pm 4,3$  роки. Тривалість АГ коливалась від 7 до 18 років і склала в середньому  $12,5 \pm 5,3$  роки. Більшість осіб з резистентною АГ мали 3 ступінь АГ - 21 (61,7%), 13 (38,3%) - 2 ступінь АГ. ГХ II стадії діагностовано у 20 (58,8%) хворих, ГХ III стадії - у 14 (41,2%), серед яких 3 перенесли у минулому інфаркт міокарда (ІМ), 4 - мозковий інсульт (МІ), а 1 пацієнт - ІМ і МІ. Шемічну хворобу серця (ІХС) мала місце у 24 осіб, переважна більшість з яких (21(87,5%)) страждала на стабільну стенокардію III функціонального класу (ФК). Середня тривалість ІХС склала  $7,6 \pm 1,1$  роки.

Діагноз ГХ та ІХС встановлювали після детального клініко-інструментального обстеження [Рекомендації, 2008; Mancía et al., 2007]. До дослідження не включали хворих на ГХ, які перенесли ІМ або гостре порушення мозкового кровообігу менше 6 місяців тому, у яких на момент обстеження були виявлені захворювання печінки або нирок з порушенням функції, цукровий діабет, вади серця, ХСН II-Б - III стадії, хронічні обструктивні захворювання легень, дихальна недостатність, а також хворих з наявністю в анамнезі виникнення будь-яких побічних явищ, що могли бути пов'язані з прийомом інгібіторів ангіотензин-перетворюючого ферменту (ІАПФ), блокаторів повільних кальцієвих каналів (БПКК), бета-адреноблокаторів (БАБ) або діуретиків.

Групу порівняння склали 126 пацієнтів з ГХ, що не відрізнялись за діагнозом, віком та статтю. Після індивідуального підбору класу препаратів та їх доз, потрійна комбінація антигіпертензивних препаратів (АГП) у цієї категорії хворих призводила до зниження АТ до цільових значень. Ті хворі, у яких не вдалось знизити тиск трьома АГП, склали групу з резистентною АГ.

Контрольна група включала 30 практично здорових донорів аналогічного віку і статі. Всі обстеження хворим проводили через 48 годин після відміни попередньої антигіпертензивної терапії. Початку терапії передували скринінг, ретельний збір скарг та анамнезу, отримання інформованої згоди пацієнта на участь у дослідженні. При цьому всі пацієнти знаходились в умовах однакової фізичної активності, не приймали нітрат утримуючих препаратів, а також дотримувалися дієти із виключенням продуктів з надмірним вмістом нітратів та нітритів [Ковальова та ін., 2007].

На початок лікування нами була запропонована наступна схема комбінованої терапії, яка включала до свого складу по одному з препаратів 4-х різних груп антигіпертензивних засобів першої лінії: діуретиків, ІАПФ, БАБ та БПКК, які добре себе зарекомендували в проведених мультицентрових дослідженнях [Рекомендації, 2008; Guidelines Committee, 2007].

Нижче представлений один із варіантів такої схеми. Ранком (приблизно о 8-00) хворі приймали фіксовану комбінацію ІАПФ плюс гідрохлортіазид (еналаприлу

**Таблиця 1.** Біохімічні показники у хворих з резистентною та нерезистентною формами АГ до призначення лікування.

Показники	Резистентна АГ (n=34)	Не резистентна АГ (n=126)	p
МДА, мкмоль/л	4,93* (3,97; 6,30)	5,48* (4,42; 6,72)	нд
АОА, %	51,3 (41,6; 60,8)	50,0 (44,8; 61,3)	нд
RS-NO, ммоль/л	0,38* (0,29; 0,52)	0,38* (0,25; 0,49)	нд
NOS заг., пмоль/хв.*мг білка	1,92* (1,86; 2,20)	1,96* (1,79; 2,16)	нд
e-NOS, пмоль/хв.*мг білка	0,83* (0,68; 1,11)	0,93* (0,78; 1,11)	нд
i-NOS, пмоль/хв.*мг білка	1,08* (0,93; 1,21)	1,03* (0,90; 1,19)	нд
ЕТ-1, пг/мл	14,60* (8,22; 18,33)	17,70* (9,48; 21,16)	нд
МАУ, мкг/мл	8,79* (4,48; 20,40)	8,68* (5,46; 18,15)	нд
ФВ, %	132,2* (90,1; 148,1)	132,4* (100,6; 147,3)	нд
TNF- $\alpha$ , пг/мл	2,0* (2,0; 11,13)	2,0* (2,0; 25,64)	нд
СРБ, мг/л	2,92* (2,10; 4,18)	2,50* (1,79; 3,64)	нд

**Примітки** (тут і в подальшому): \* - вірогідність відмінностей показників по відношенню до контрольної групи при ( $p < 0,05$ ); P - вірогідність відмінностей між різними групами хворих; "нд" - немає достовірної різниці ( $p > 0,05$ ).

**Таблиця 2.** Показники ліпідного спектру у хворих з резистентною та не резистентною АГ до призначення лікування.

Показники	Резистентна АГ (n=34)	Не резистентна АГ (n=126)	P
ЗХЛ, ммоль/л	6,07* (5,56; 6,99)	6,34* (5,76; 7,08)	нд
ХЛ ЛПВЩ, ммоль/л	1,36 (1,19; 1,51)	1,44 (1,25; 1,78)	нд
ТГ, ммоль/л	1,00 (0,78; 1,46)	1,00 (0,73; 1,34)	нд
ХЛ ЛПДНЩ, ммоль/л	0,43 (0,35; 0,55)	0,45 (0,33; 0,60)	нд
ХЛ ЛПНЩ, ммоль/л	4,13* (3,45; 5,17)	4,42* (3,77; 5,12)	нд
ІА, од.	3,44 (2,65; 4,56)	3,31 (2,56; 4,23)	нд
Лп (а), мг/дл	39,43* (30,72; 46,14)	40,07* (34,25; 50,14)	нд
апо-А1, мг/дл	104,78* (98,14; 106,15)	100,63* (95,23; 105,78)	нд
апо-В100, мг/дл	126,18* (119,1; 40,33)	128,47* (118,5; 142,14)	нд

малеат 20 мг / гідрохлортиазид 12,5 мг (Ко-ренітек®, MSD, США), приблизно в 12-00 годині - препарат із групи БАБ (небіволол 5 мг (Небілет®, Berlin Chemie, Німеччина)), біля 18-00 - препарат з групи дигідропіридино-вих АК (амлодипіну бесилат 5 мг (Норваск®, Pfizer, США)), ввечері приблизно в 20-00 - інгібітор АПФ - еналаприлу малеат 10-20 мг (Ренітек®, MSD, США) [Hermida et al., 2005]. Така схема лікування, хоча і передбачала кратність прийому ліків, але влаштувала хворих, оскільки прийом препаратів збігався за часом, або з прийомами їжі (сніданок, "перекус" або обід, вечеря: 8-00, 12-00 та 20-00, відповідно), або з кінцем робочого дня - 18-00. Хворі, які мали рівень загального холестерину вище за 4,2 ммоль/л, обов'язково отримували статини (сімвастатин в дозі 10-20 мг, або аторвастатин в дозі 10 мг на ніч). При недостатньому антигіпертензивному ефекті через кожні 2 тижні дози антигіпертензивних препаратів збільшували: спочатку БПКК - амлодипіну до 10 мг/добу, потім БАБ - небівололу до 10 мг/добу (під контролем частоти серцевих скорочень (ЧСС)), наприкінці - вечірню дозу ІАПФ - еналаприлу до 20 мг. Таким чином, через 6 тижнів спостереження частина

хворих (12 (35,3%)) приймала наступні добові дози препаратів: 40 мг еналаприлу малеату, 10 мг небівололу, 10 мг амлодипіну бесилату та 12,5 мг гідрохлортиазиду.

Зниження "офісного" АТ (для систолічного АТ (САТ) на 10 і більше мм рт.ст., для діастолічного АТ (ДАТ) - на 5 і більше мм рт.ст.) було відмічено у більшості хворих - 22 (64,7%) - вже через 2 тижні лікування. Добрий результат лікування: зниження АТ до цільових величин (менше 140/90 мм рт.ст.) через 12 тижнів був досягнутий у 26 (76,5%) пацієнтів, задовільний (зниження САТ більш ніж на 10% і/або ДАТ більш ніж на 5%) - у 6 (17,6%) і недостатнє зниження АТ (САТ менше ніж на 10% і/або ДАТ менше ніж на 5%) мало місце у 2 пацієнтів (5,9%) з ускладненою ГХ, що змусило нас на деякий термін (на час "розхитування" АГ) додати їм індапамід в дозі 1,5 мг зранку (одразу після прокидання).

С самого початку лікування, хворі вели щоденники самоконтролю, кожні 2 тижні відвідували лікаря та періодично спілкувались з ним по телефону, що покращило контроль над терапією, що проводилась [Сміла, 2007; Ogedegbe, Schoenthaler, 2006]. При стабілізації

рівня АТ та нормальному загальному стані - спілкування з хворими проводилось в телефонному режимі. Візити до лікаря (після досягнення зниження АТ) в перші пів року спостереження виконувались кожні 3 місяці, наступний візит при стабільному стані хворого та відсутності скарг у пацієнта - через 6 місяців (в кінці спостереження).

Через 12 тижнів після початку запропонованого лікування у більшості хворих відмічалась позитивна клінічна динаміка загального стану: покращення самопочуття, зменшення інтенсивності головного болю, виразності запаморочення, а також нормалізація сну, емоційного статусу, підвищення працездатності. Це дозволило продовжити запроповану терапію. Загальний термін спостереження за призначеним лікуванням резистентної АГ склав 1 рік. Жоден з пацієнтів, що були включені у дослідження, не припинив брати у ньому участь. За період спостереження не було відмічено випадків гострих порушень мозкового, або коронарного кровообігу.

Всім хворим до та після проведеного лікування проводили вимірювання всіх параметрів, що були передбачені дизайном дослідження. Після повторного комп-

лексного обстеження (через 1 рік) проводили оцінку ефективності застосованої терапії.

Артеріальний тиск вимірювали відповідно до Рекомендацій Українського товариства кардіологів (2008) за допомогою сфігмоманометру (Microlife) [Рекомендації, 2008]. Добове моніторування АТ (ДМАТ) проводили в реальних життєвих умовах з застосуванням АВРМ-04 ("Meditech", Угорщина). Аналіз показників ДМАТ проводили згідно рекомендацій Європейської спілки кардіологів [O'Brien et al., 2005].

Перед початком та по закінченню терміну спостереження всім пацієнтам крім загально клінічних досліджень, визначали рівень загального холестерину, тригліцеридів, глюкози, калію, сечовини та креатиніну в сироватці крові, активність аланін- та аспартатамінотрансфераз.

Кров для біохімічного дослідження набирали ранком, натще, через 12-18 годин після останнього прийому їжі. Кров забирали з літкової вени, з використанням одноразових систем типу "Vacutest®" у пробірці без антикоагулянту. Сироватку після обстоювання відокремлювали центрифугуванням. Для визначення активності фактору Віллебранда кров забирали в системи типу "Vacutest®", що містили КЗЕДТА, після обстоювання і центрифугування відбирали плазму. Вміст стабільних метаболітів оксиду азоту оцінювали по вмісту S-нітрозотіолів (RS-NO) в плазмі крові [Ковальова та ін., 2007]. Визначення активності NO-синтаз (загальної NO-синтази (NOS3ag.) та індукційної NO-синтази (i-NOS)) проводили за допомогою спектрофотометричного методу [Ковальова та ін., 2007]. Об активності процесів перекисного окислення ліпідів (ПОЛ) судили по вмісту малонового діальдегіду (МДА) в сироватці крові [Федорова и др., 1983]. Стан антиоксидантної системи оцінювали по рівню загальної антиоксидантної активності (АОА) [Чевери и др., 1991]. Активність фактору Віллебранда (ФВ) визначали в плазмі за методикою із застосуванням рістоміцину на фотоелектроколориметрі [Баркаган, Момот, 2001]. Рівні ендотеліну-1 (ЕТ-1), тумор-некротичного фактору- $\alpha$  (TNF $\alpha$ ), С-реактивного білку (С-РБ) у сироватці крові та мікроальбумінурії (МАУ) в сечі хворих досліджували імуноферментними (ІФА) методами за допомогою наборів спеціальних реактивів (набір "Endotelin-1", виробництва "DRG" (США), набір "TNF $\alpha$  ELISA test kit", виробництва "Diaclone" (Франція), набір "Тест-система ІФА для кількісного визначення С-реактивного протеїну", виробництва ТОВ "Укрмедсервіс" (Україна) та набір "Альбумін-ІФА", виробництва ТОВ НВЛ "Гранум" (Україна), відповідно).

Визначення рівня загального холестерину (ЗХС), холестерину ліпопротеїдів високої щільності (ХСЛПВЩ) та тригліцеридів (ТГ) проводили за допомогою enzymатичного колориметричного методу з використанням набору реагентів виробництва "Ольвекс діагностикум" (Росія). Рівень ліпопротеїдну (а) (Лп(а)) визначали за допомогою імуноферментного аналізу (ІФА), набору

реактивів (Cormay, Diagnostic Automation, Inc, Польща). Рівні аполіпопротеїну В100 та аполіпопротеїну А-1 досліджували методом турбодіаметрії за допомогою наборів реактивів ("Dialab", Австрія).

Статистичні розрахунки проводили з використанням пакетів прикладних програм Microsoft Excel, Statistica for Windows 6.0. Результати представлені у вигляді медіани і інтерквартильного розмаху Med (kvar\_1;kvar\_3), де Med - медіана, а kvar\_1 - kvar\_3 - це 1 і 3 квартилі та персантілі, відповідно. Порівняння результатів проведено за непараметричним - медіанним методом. Оцінка нормальності розподілення проведена за методом Шапіро-Уїлка і Ліллієфорса. Порівняння дискретних величин (%) між групами проводили за допомогою критерію 2. Порівняння величин незалежних виборок проводили непараметричним методом з використанням критерію Манна-Уїтні. Порівняння величин зв'язаних виборок (виборки до і після лікування) проводили непараметричним методом з використанням критерію Вілкоксона [Реброва, 2006].

### Результати. Обговорення

Під впливом запропонованої схеми лікування спостерігалось істотне покращення практично всіх показників ДМАТ: нормалізація середніх величини САТ і ДАТ як за добу, так і в активний і нічний періоди доби, зменшення пульсового АТ (ПАТ) та зниження варіабельності АТ. В групі порівняння, хворі якої отримували комбіновану терапію з 3 антигіпертензивних препаратів, також спостерігалась нормалізація, або істотне покращення всіх параметрів ДМАТ. Комбінована терапія із застосуванням діуретика, ІАПФ, БАБ та БПКК в індивідуально підібраних дозах у хворих з резистентною АГ призвела до ефективного зниження до цільових значень АТ у 26 (76,5%) з 34 пацієнтів через 12 тижнів лікування і практично у всіх хворих через 1 рік терапії. Отже, запропонована схема лікування позитивно впливала на показники ДМАТ та сприяла нормалізації добового профілю АТ.

Проведене обстеження до призначення лікування не виявило особливих відмінностей між середніми величинами біохімічних маркерів ендотеліальної дисфункції та запалення в групах з резистентною та не резистентною формами АГ (табл. 1).

При порівнянні рівнів показників ліпідного профілю сироватки крові у хворих з резистентною та не резистентною АГ достовірних відмінностей також визначено не було по жодному показнику (табл. 2). Слід зазначити, що рівні ЗХС та сироваткових ліпопротеїдів у пацієнтів з різним перебігом АГ були достовірно вище за показники контрольної групи та віддзеркалювали загальні проатерогенні зміни, що визначені у хворих на ГХ. Можна припустити, що зміни ліпідного обміну мало залежать від величин АТ, а відображують метаболічні процеси, що перебігають паралельно з АГ.

Величини показників ліпідного спектру у пацієнтів з

Таблиця 3. Динаміка біохімічних показників у хворих з резистентною АГ під впливом лікування.

Біохімічні показники	Резистентна АГ (n=34)				Не резистентна АГ (n=126)				P
	До лікування	Після лікування	Δ, %	P <sub>1-2</sub>	До лікування	Після лікування	Δ, %	P <sub>3-4</sub>	
	1	2			3	4			
ЗХЛ, ммоль/л	6,07* (5,56; 6,99)	5,08 (4,65; 5,28)	-16,3	0,008	6,34* (5,76; 7,08)	5,07 (4,60; 5,85)	-20,0	<0,0001	нд
ХЛ ЛПВЩ, ммоль/л	1,36 (1,19; 1,51)	1,45 (1,37; 1,64)	+6,6	0,008	1,44 (1,25; 1,78)	1,50 (1,28; 1,73)	+4,2	нд	нд
ТГ, ммоль/л	1,00 (0,78; 1,46)	1,00 (0,94; 1,45)	-	нд	1,00 (0,73; 1,34)	0,83 (0,70; 1,15)	-17,0	<0,0001	0,005
ХЛ ЛПДНЩ, ммоль/л	0,43 (0,35; 0,55)	0,45 (0,42; 0,65)	+4,7	нд	0,45 (0,33; 0,60)	0,37 (0,32; 0,52)	-17,8	<0,0001	0,002
ХЛ ЛПНЩ, ммоль/л	4,13* (3,45; 5,17)	2,86 (2,71; 3,30)	-30,8	0,007	4,42* (3,77; 5,12)	3,23 (2,79; 3,87)	-26,9	<0,0001	нд
ІА, од.	3,44* (2,65; 4,56)	2,31 (2,14; 2,44)	-32,8	0,006	3,31* (2,56; 4,23)	2,53 (2,00; 2,97)	-23,6	<0,0001	нд
Лп (а), мг/дл	39,43* (30,72; 46,14)	34,12* (33,48; 40,15)	-13,5	0,043	40,07* (34,25; 50,14)	43,96* (32,95; 52,38)	+8,0	0,029	<0,0001
апо-А1, мг/дл	104,78* (98,14; 106,15)	101,89* (96,84; 103,62)	-2,8	нд	100,63* (95,23; 105,78)	102,87* (95,59; 109,23)	+2,2	нд	0,008
апо-В100, мг/дл	126,18* (119,11; 140,33)	120,09* (90,45; 132,45)	-4,8	нд	128,47* (118,51; 142,14)	135,56* (124,89; 143,39)	+5,5	нд	0,002
МДА, мкмоль/л	4,93* (3,97; 6,30)	4,10* (3,45; 4,45)	-16,8	0,007	5,48* (4,42; 6,72)	4,49* (3,75; 5,41)	-18,1	<0,0001	нд
АОА, %	51,3* (41,6; 60,8)	56,4 (52,3; 58,6)	+9,9	нд	50,0* (44,8; 61,3)	55,4 (49,7; 59,4)	+10,8	0,036	нд
RS-NO, ммоль/л	0,38* (0,29; 0,52)	0,28* (0,25; 0,47)	-26,3	нд	0,38* (0,25; 0,49)	0,39* (0,22; 0,48)	+2,6	нд	<0,0001
NOS заг., пмоль/хв.*мг блка	1,92* (1,86; 2,20)	1,54* (1,42; 2,00)	-19,8	нд	1,96* (1,79; 2,16)	1,50* (1,33; 1,79)	-23,5	<0,0001	нд
e-NOS, пмоль/хв.*мг блка	0,83* (0,68; 1,11)	0,79 (0,69; 0,95)	-4,8	нд	0,93* (0,78; 1,11)	0,71 (0,61; 0,83)	-23,7	<0,0001	0,007
i-NOS, пмоль/хв.*мг блка	1,08* (0,93; 1,21)	0,73* (0,68; 0,82)	-32,4	0,003	1,03* (0,90; 1,19)	0,85* (0,53; 1,00)	-17,5	0,012	0,029
ЕТ-1, пг/мл	14,60* (8,22; 18,33)	9,49* (7,35; 9,90)	-35,0	0,018	17,70* (9,48; 21,16)	8,15* (4,78; 19,65)	-54,0	0,0003	<0,0001
МАУ, мкг/мл	8,79* (4,48; 20,40)	3,88 (1,84; 10,50)	-55,9	0,004	8,68* (5,46; 18,15)	5,87 (4,38; 14,00)	-32,4	<0,0001	0,006
ФВ, %	132,2* (90,1; 148,1)	110,6 (95,6; 127,0)	-16,3	0,008	132,4* (100,6; 147,3)	105,4 (97,0; 127,0)	-20,4	<0,0001	нд
TNF-α, пг/мл	2,0* (1,0; 11,13)	1,0 (1,0; 2,0)	-50,0	0,023	2,0* (1,0; 25,64)	1,0* (1,0; 15,18)	-50,0	0,001	нд
СРБ, мг/л	2,92* (2,10; 4,18)	2,35* (1,67; 3,23)	-19,5	0,039	2,50* (1,79; 3,64)	2,00* (1,62; 2,63)	-20,0	<0,0001	нд

**Примітки:** \* - вірогідність відмінностей показників по відношенню до контрольної групи при (p<0,05); P<sub>1-2</sub>, P<sub>3-4</sub> - вірогідність відмінностей показників до та після лікування; P - вірогідність відмінностей динаміки показників під впливом лікування між різними групами, що досліджені; нд - немає достовірної різниці (p>0,05); Δ, % - ступінь (динаміка) змін показників у процесі лікування в %.

резистентною АГ відповідали таким у хворих на ГХ, ніяких особливостей нами визначено не було. Таким чином, на нашу думку, порушення ліпідного обміну і підвищення АТ - це окремі процеси, що є проявами одного і того ж захворювання - ГХ.

У ході та наприкінці дослідження не було зареєстровано будь-яких змін у рівні глюкози, електролітів, сечовини та креатиніну в сироватці крові, активності ферментів амінотрансфераз та інших рутинних біохімічних показників. Під впливом призначеної терапії із застосуванням гіполіпідемічних препаратів (симвастатину або аторвастатину) відбувалось зниження рівня ЗХЛ, ХС ЛПНЩ, підвищення ХС ЛПВЩ та зменшення ІА, що зменшує ризик розвитку або прогресування атеросклерозу (табл. 3). Проте, слід зазначити, що не дивлячись на позитивну динаміку основних показників ліпідного спек-

тру сироватки крові, запропонована терапія не призвела до суттєвих змін рівнів аполіпропротеїнів (апо-А1 та апо-В100) в даних групах хворих. Однак, при лікуванні пацієнтів з резистентною АГ зареєстровано зниження Лп(а) на 13,5% (p=0,043), що може сприяти зниженню розвитку ускладнень. В групі порівняння, навпаки, зареєстроване збільшення величини Лп(а) на 8,0% (p=0,029), що вимагає пошуків препаратів, які будуть сприяти зниженню високого рівня Лп(а) та ризику розвитку ІХС.

Визначено зменшення активності вільно-радикального окислення ліпідів (вторинного продукту ПОЛ - МДА - на 16,8% (p=0,007)) та незначне підвищення загальної антиоксидантної активності на 9,9%. В групі порівняння зареєстровані аналогічні зміни (табл. 3).

При лікуванні пацієнтів з резистентною АГ дослід-

ження стану NO-синтезуючої системи виявило достовірне ( $p=0,003$ ) зниження активності індукцйбельної NO-синтази, яка відображує вираженість патологічного процесу (табл. 3). Відбувалось також зниження активності загальної та ендотеліальної NO-синтаз на 19,8 та на 4,8%, відповідно ( $p>0,05$ ). В групі порівняння зареєстровано достовірне ( $p<0,05$ ) зниження активності всіх трьох NO-синтаз, причому більше за рахунок ендотеліальної NO-синтази, яка набула нормального рівня. Слід зазначити, що в групі з резистентною АГ спостерігалось зниження S-нітрозотіолів, тоді як у групі зіставлення їх рівень практично не змінювався. Можна припустити, що це відбувалось за рахунок зниження активності NO-продуруючих систем, або внаслідок підвищеного вивільнення NO з фізіологічно активних депо.

Зареєстровано достовірне зниження рівнів ET-1 під впливом лікування в обох групах, однак ступінь зниження рівня ET-1 у пацієнтів з не резистентною АГ був значно більшим (54,0 проти 35,0%, при  $p<0,0001$ ). Це ще раз підтверджує меншу чутливість хворих з резистентною АГ до лікування та необхідність додаткового вивільнення NO для нейтралізації вазоконстрикції з фізіологічних депо, якими є S-нітрозотіоли.

Рівень МАУ значно ( $p<0,01$ ) знижувався під впливом призначеної терапії як у хворих з резистентною АГ, так і в групі порівняння, проте ступінь зниження при призначенні 4-х компонентної схеми був достовірно ( $p=0,006$ ) більшим, ніж при лікуванні трьома препаратами: 55,9% проти 32,4%, відповідно (табл. 3). В процесі лікування рівень МАУ у пацієнтів з ГХ в досліджуваних групах знизився до величин показників у здорових осіб.

Активність фактору Віллебранда значно ( $p<0,01$ ) знизилась в процесі лікування пацієнтів з резистентною АГ та в групі зіставлення, практично досягнув показників контрольної групи (табл. 3). Отже, призначена терапія сприяє нормалізації функції ендотелію та зменшенню ризику виникнення ускладнень.

Величини маркерів запального процесу (TNF $\alpha$  та СРБ) суттєво ( $p<0,05$ ) знизилися під впливом призначеного лікування в обох групах хворих, що свідчить про зниження ризику прогресування захворювання і виникнення ускладнень та про вплив призначеної терапії не тільки на АТ, а і на деякі механізми виникнення і прогресування АГ.

Слід відмітити, що довготривалий прийом комбінованої терапії у складі 4-х антигіпертензивних препаратів, що були запропоновані, характеризувався добрим сприйняттям та метаболічною нейтральністю. Зареєстроване покращення показників ЕДФ та зменшення ак-

тивності маркерів запалення в процесі лікування, також в свою чергу сприяють зменшенню ризику виникнення ССУ. Отже, запропонована нами схема лікування резистентної АГ може бути рекомендована для широкого використання на практиці.

Активна участь хворого в процесі лікування: ведення щоденника самоконтролю АТ, збільшення частоти візитів до лікаря, періодичне спілкування з ним по телефону, покращило довіру до лікаря, контроль над терапією і підвищило прихильність пацієнтів до лікування, що позитивно вплинуло на результати терапії.

### Висновки та перспективи подальших розробок

Під впливом запропонованої схеми лікування спостерігалось істотне покращення практично всіх показників ДМАТ: нормалізація середніх величини САТ і ДАТ як за добу, так і в активний і нічний періоди доби, зменшення пульсового АТ (ПАТ), зниження підвищеної варіабельності АТ та відновлення добового профілю артеріального тиску.

Довготривалий прийом комбінованої терапії у складі 4-х антигіпертензивних препаратів: еналаприлу малеату в дозі 40 мг на добу, небіволулу в дозі 10 мг на добу, амлодипіну бесилату в дозі 10 мг на добу та гідрохлортиазиду в добовій дозі 12,5 мг, що були розподілені за часом прийому, характеризувався добрим сприйняттям та метаболічною нейтральністю.

Тривала чотирьохкомпонентна комбінована терапія призводила до покращення функції ендотелію: зареєстровано зменшення активності або нормалізація біохімічних показників ендотеліальної дисфункції та зниження активності маркерів запалення.

Нормалізація артеріального тиску у хворих з резистентною артеріальною гіпертензією під впливом комбінованої антигіпертензивної терапії та покращення біохімічних показників нейрогуморальної регуляції артеріального тиску і функції ендотелію може сприяти зменшенню ризику виникнення ускладнень у такої важкої категорії пацієнтів і поліпшити прогноз захворювання.

Проведення подальших досліджень по визначенню впливу тривалої комбінованої антигіпертензивної терапії на різні ланки патогенезу підвищення артеріального тиску з визначенням багатьох показників гомеостазу організму дозволить покращити ефективність і безпечність лікування, що проводиться та знизити загальний кардіоваскулярний ризик хворих з артеріальною гіпертензією, що в свою чергу, покращить прогноз захворювання.

### Список літератури

Баркаган З.С. Диагностика и контролируемая терапия нарушенной гемостаза /З.С.Баркаган, А.П.Момот.- Москва: Изд-во "Ньюдиамед", 2001.- 296 с.  
Ковальова О.М. Діагностика ендотелі-

альної функції - оцінка вазоактивного пулу оксиду азота (Методичні рекомендації. Установа-розробник: Харківський медичний університет, МОЗ України) /О.М.Ковальова, Г.В.Демиденко, Т.В.Горбач.- Київ:

друкарня СПД ФО Тарасенко В.П.- 2007.- 18с.

Реброва О.Ю. Статистический анализ медицинских данных. Применение пакета прикладных программ STATISTICA /О.Ю.Реброва.- Моск-



- ва : МедиаСфера.- 2006.- 312с.  
 Рекомендації Української Асоціації кардіологів з профілактики та лікування артеріальної гіпертензії. Посібник до Національної програми профілактики і лікування артеріальної гіпертензії. 4-е видання, виправлене і доповнене.- Київ: ППВМБ, 2008.- 80с.
- Сміла Н.В. Чи можливо вплинути на прихильність пацієнтів до лікування? /Н.В.Сміла //Ліки України.- 2007.- №8.- С.24-26.
- Федорова Т.К. Реакция с ТБК для определения МДА крови методом флюорометрии /Т.К.Федорова, Т.С.Коршунова, Э.Т.Ларская //Лаб. дело.- 1983.- №3.- С.25-28.
- Чевери С. Определение антиоксидантных параметров крови и их диагностическое значение в пожилом возрасте /С.Чевери, Т.Андел, Я.Штренаер //Лаб. дело.- 1991.- №10.- С.9-13.
- Effect of time of day of treatment on ambulatory blood pressure pattern of patients with resistant hypertension / R.C.Hermida, D.E.Ayala, C.Calvo [et al.] //Hypertension.- 2005.- Vol.46.- P.1053-1059.
- European Society of Hypertension Working Group on Blood Pressure Monitoring. Practice guidelines of the European Society of Hypertension for clinic, ambulatory and self blood pressure measurement /E.O'Brien, R.Asmar, L.Beilin [et al.] //J. Hypertension.- 2005.- №23.- P.697-701.
- Guidelines Committee. 2007 European Society of Hypertension. European Society of Cardiology guidelines for the management of arterial hypertension //J. Hypertens.- 2007.- Vol.25.- P.1101-1187.
- 2007 Guidelines for the Management of Arterial Hypertension: The Task Force for the Management of Arterial Hypertension of the European Society of Hypertension (ESH) and of the European Society of Cardiology (ESC) /G.Mancia, G.De Backer, A.Dominiczak [et al.] //J. Hypertens.- 2007.- Vol.26, №6.- P.1105-1187.
- Major Outcomes in High-Risk Hypertensive Patients Randomized to Angiotensin Converting Enzyme Inhibitor or Calcium Channel Blocker vs Diuretic. The Antihypertensive and Lipid-Lowering Treatment to Prevent Heart Attack Trial (ALLHAT) //JAMA.- 2002.- Vol. 288, № 23.- P. 2981-2997.
- Ogedegbe G. A systematic review of the effect of home blood pressure monitoring on medication adherence /G.Ogedegbe, A.Schoenthaler //J. Clin. Hypertens.- 2006.- №8.- P.174-180.
- Resistant Hypertension: Diagnosis, Evaluation, and Treatment a Scientific Statement From the American Heart Association Professional Education Committee of the Council for High Blood Pressure Research / D.A.Calhoun, D.Jones, S.Textor [et al.] //Circulation.- 2008.- Vol.117.- P.520-526.
- Volpe M. Challenging hypertension: how to diagnose and treat resistant hypertension in daily clinical practice / M.Volpe, G.Tocci //Expert Review of Cardiovascular Therapy.- 2010.- Vol.8, №6.- P.811-820.

**Кузьминова Н.В., Серкова В.К., Беловол А.Н.**

**ОЦЕНКА ВЛИЯНИЯ ДЛИТЕЛЬНОЙ ЧЕТЫРЕХКОМПОНЕНТНОЙ АНТИГИПЕРТЕНЗИВНОЙ ТЕРАПИИ НА КЛИНИКО-БИОХИМИЧЕСКИЕ ПАРАМЕТРЫ У БОЛЬНЫХ С РЕЗИСТЕНТНОЙ АРТЕРИАЛЬНОЙ ГИПЕРТЕНЗИЕЙ**

**Резюме.** Проведена оценка влияния длительной четырехкомпонентной антигипертензивной терапии в составе эналаприла малеата в дозе 40 мг в сутки, небиволола в дозе 10 мг в сутки, амлодипина бесилата в дозе 10 мг в сутки и гидрохлортиазида в суточной дозе 12,5 мг, разделенных по времени приема, на клинико-биохимические параметры при лечении 34 больных с резистентной артериальной гипертензией в течении года. Предложенная комбинированная терапия приводила к снижению средних величин систолического и диастолического артериального давления (АД) до целевых значений, положительно влияла на показатели суточного мониторинга артериального давления, способствовала нормализации суточного профиля АД и характеризовалась хорошей переносимостью и метаболической нейтральностью. Зарегистрировано улучшение показателей функции эндотелия и снижение активности маркеров воспаления в процессе лечения, что в свою очередь, может снизить риск возникновения сердечно-сосудистых осложнений.

**Ключевые слова:** гипертоническая болезнь, резистентная артериальная гипертензия, эналаприла малеат, небиволол, амлодипина бесилат, гидрохлортиазид, эндотелиальная дисфункция.

**Kuzminova N.V., Serkova V.K., Belovol A.N.**

**ASSESSING THE IMPACT OF LONG-TERM QUADRUPLE ANTIHYPERTENSIVE THERAPY ON THE CLINICAL AND BIOCHEMICAL PARAMETERS IN PATIENTS WITH RESISTANT HYPERTENSION**

**Summary.** The influence of prolonged antihypertensive therapy in the four-part enalapril maleate at a dose of 40 mg per day, of nebivolol in a dose of 10 mg daily, amlodipine besylate at a dose of 10 mg per day and hydrochlorothiazide 12,5 mg daily dose, divided by the time of reception at clinical and biochemical parameters in the treatment of 34 patients with resistant hypertension for one year. The proposed combination therapy resulted in a decrease in the mean values of systolic and diastolic blood pressure (BP) to the target values, a positive impact on circadian blood pressure monitoring has contributed to the normalization of circadian blood pressure profile and well tolerated and metabolic neutrality. Registered improvement in function of endothelium and decreased activity markers of inflammation in the treatment process, which in turn may reduce the risk of cardiovascular complications.

**Key words:** hypertension, resistant hypertension, enalapril, nebivolol, amlodipine, hydrochlorothiazide, dysfunction of endothelium.

Стаття надійшла до редакції 07.12.2011 р.

© Иванько А.В.

УДК: 616.37-002:616-007.271:616-073.584-007

Иванько А.В.

ЧВУЗ "Киевский медицинский университет УАНМ", кафедра хирургии (ул. Л.Толстого, 9, г.Киев, 01004, Украина)

## ПРИМЕНЕНИЕ ЛАЗЕРНЫХ ТЕХНОЛОГИЙ В НЕОТЛОЖНОЙ АБДОМИНАЛЬНОЙ ХИРУРГИИ

**Резюме.** В работе представлены результаты исследования плазмы крови 32 больных с острым аппендицитом, 35 - с острой кишечной непроходимостью, 48 - с острым панкреатитом. В качестве контрольной группы использована плазма крови 50 здоровых доноров. Проведенная лазерная корреляционная спектроскопия плазмы крови позволила с вероятностью 92,3% диагностировать острый аппендицит, 92,1% - острую кишечную непроходимость, 93,6% - острый панкреатит. Чувствительность метода в дифференциальной диагностике острого аппендицита и острой кишечной непроходимости составила - 85,7-87,5%; острого аппендицита и острого панкреатита - 90,6-91,1%; острой кишечной непроходимости и острого панкреатита - 83,3%-91,4%.

**Ключевые слова:** лазерная корреляционная спектроскопия, острый аппендицит, острый панкреатит, острая кишечная непроходимость.

### Введение

Дифференциальная диагностика острой хирургической абдоминальной патологии - актуальная проблема современной неотложной хирургии. Среди острых хирургических заболеваний живота особенно трудно дифференцировать острый аппендицит, острую кишечную непроходимость, острый панкреатит. В настоящее время тенденции к снижению заболеваемости и летальности перечисленной патологией нет [Бондарев та ін., 2009]. Несмотря на применение современных высокотехнологичных способов диагностики, частота ошибок при остром аппендиците составляет 15-20% [Бондарев та ін., 2009], острой кишечной непроходимости - 20-25% [Натрошвили и др., 2010], остром панкреатите - 30-40% [Ермолов, 2005]. При этом достоверных дифференциально-диагностических симптомов при остром аппендиците, острой кишечной непроходимости и остром панкреатите не существует. Различная тактика лечения этих заболеваний обуславливает необходимость своевременной точной дифференциальной диагностики. При остром панкреатите (ОП) показана интенсивная консервативная терапия, дополняемая по показаниям, лечебной лапароскопией [Багненко и др., 2009]. При острой кишечной непроходимости (ОКН) и остром аппендиците (ОА), показано экстренное оперативное лечение [Бондарев та ін., 2009]. Операции при ОКН и ОА отличаются оперативным доступом, что также важно для адекватного лечения.

Лазерная корреляционная спектроскопия (ЛКС) - биофизический метод исследования, который позволяет определить относительный вклад в светорассеяние всех находящихся в растворе частиц размерами от 5 до 10 000 нм [Бажора и др., 1996]. ЛКС помогает диагностировать деструкцию ткани при ОА [Мильников, 1999], ОКН [Ракул, 2001], ОП [Иванько, 2004]. Мы определили возможности ЛКС плазмы крови в дифференциальной диагностике этих заболеваний между собой.

### Материалы и методы

Нами обследовано 125 больных, поступивших в клинику хирургических болезней: 32 было с ОА, 35 - с

ОКН и 48 - с ОП. Окончательный диагноз верифицировали по результатам оперативного лечения, патологоанатомического вскрытия умерших. Контрольной группой служила плазма крови 50 здоровых доноров.

Кровь брали при пункции локтевой вены больных во время поступления до начала медикаментозной терапии. Плазму получали при центрифугировании в течение 15 мин при 3000 об/мин и подвергали ЛКС.

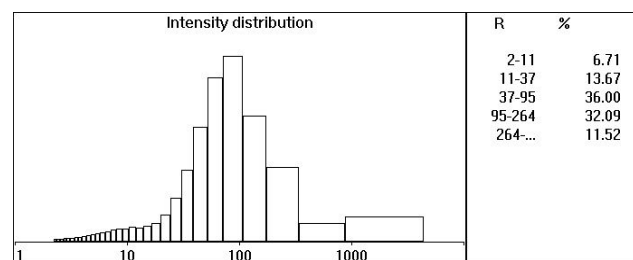
Исследование проводилось с помощью лазерного корреляционного спектрометра, разработанного в отделе молекулярной и радиационной биофизики Санкт-Петербургского института ядерной физики имени Б.П.Константинова РАН, изготовленного НПО "Прогресс" АН Украины (мощность лазера 8 мВт, длина волны излучения 0,633 мкм, диапазон измеряемых частиц от 5 нм до  $1 \times 10^4$  нм).

### Результаты. Обсуждение

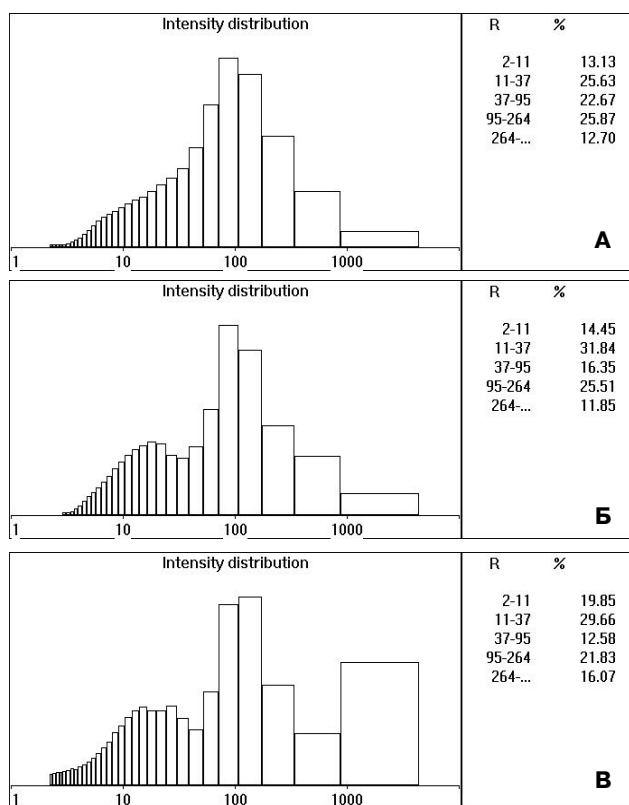
Результаты исследования представлены графически в виде гистограмм. На гистограмме в логарифмическом масштабе (в %) изображен вклад в светорассеяние частиц с 32 различными гидродинамическими радиусами - R (рис. 1).

Данная гистограмма (рис. 1) получена в результате исследования плазмы крови 50 здоровых доноров и являлась контрольной при сравнении с гистограммами плазмы крови больных ОА, ОКН, ОП (рис. 2).

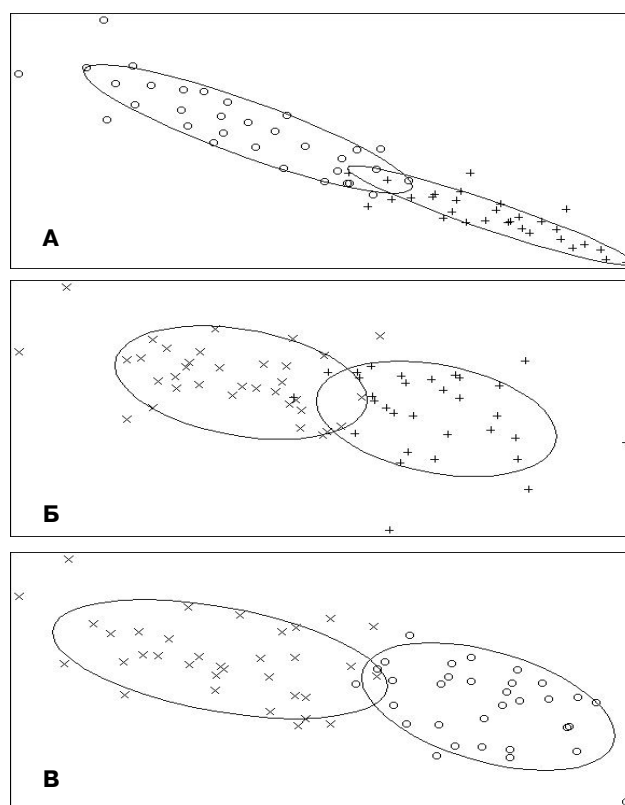
Все гистограммы больных отличались от здоровых доноров. При визуальной оценке определяется разни-



**Рис. 1.** Усредненная ЛКС-гистограмма плазмы крови здоровых доноров.



**Рис. 2.** Усредненная ЛКС-гистограмма плазмы крови больных: а) острым аппендицитом; б) острой кишечной непроходимостью; в) острым панкреатитом.



**Рис. 3.** Плоскостная распечатка классификационного анализа сравнения групп гистограмм больных: а) ОА и ОКН; б) ОА и ОП; в) ОКН и ОП.

ца между "одногорбой" гистограммой плазмы крови больных ОА, "двугорбой" гистограммой больных ОКН и "трехгорбой" гистограммой больных ОП. На гистограммах плазмы крови больных ОА преобладали, в сравнении с ОКН и ОП, в 1,39 и 1,8 раза ( $p < 0,05$ ) соответственно, частицы с гидродинамическими радиусами 37-95 нм. Напротив, на гистограммах плазмы крови больных ОП преобладали в сравнении с ОА в 1,5 раза ( $p < 0,05$ ) частицы с гидродинамическими радиусами 2-11 нм.

Классификационный анализ сопоставления групп гистограмм больных ОА, ОКН и ОП с здоровыми донорами, который ограничен компьютерной программой в зоне  $\pm 2\sigma$ , выявил разницу в 93,2%, 92,1% и 93,6% ( $p < 0,05$ ) соответственно.

В границах зон дисперсии (рис. 3а), ограниченных  $\pm 2\sigma$ , оказалось 30 из 35 больных ОКН (85,7%) и 28 из 32 гистограмм ОА (87,5%). В зоне дисперсии противоположной группы, оказалось, по 2 гистограммы больных ОКН (5,7%) и ОА (6,7%). Вне зон дисперсии вариантов оказалось 3 гистограммы больных ОКН (8,6%) и 2 - ОА (6,7%).

На рис. 3б в зоне "своей" группы оказалось 29 из 32 гистограмм больных ОА (90,6%) и 41 из 48 гистограмм больных ОП (91,1%). В зоне дисперсии противоположной группы было по 2 гистограммы больных ОА (6,3%) и ОП (4,2%). Вне зон дисперсии вариант оказалось 1

гистограмма больных ОА (3,1%) и 5 - ОП (10,4%).

Из 35 больных ОКН (рис. 3в) 32 оказалось в зоне "своей" группы (91,4%), из 48 больных ОП - 40 (83,3%). В зоне противоположной группы оказалось по 2 гистограммы больных ОКН и ОП. Вне зон дисперсии - 2 гистограммы больных ОКН и 4 - ОП.

### Выводы и перспективы дальнейших разработок

1. Лазерная корреляционная спектроскопия является высоко специфичным методом диагностики острой абдоминальной патологии, который с вероятностью 92,3% позволяет диагностировать острый аппендицит, 92,1% - острую кишечную непроходимость, 93,6% - острый панкреатит.

2. Чувствительность лазерной корреляционной спектроскопии в дифференциальной диагностике острого аппендицита и острой кишечной непроходимости составляет - 85,7-87,5%; острого аппендицита и острого панкреатита - 90,6-91,1%; острой кишечной непроходимости и острого панкреатита - 83,3%-91,4%.

Считаем, что широкое внедрение лазерной корреляционной спектроскопии в абдоминальной хирургии перспективно и позволит значительно улучшить результаты диагностики острой хирургической патологии брюшной полости.

### Список літератури

- Ермолов А.С. Синдром кишечной недостаточности в неотложной абдоминальной хирургии /А.С.Ермолов.- М.: ООО Мед. экспресс Превас, 2005.- 460с.
- Иванько О.В. Диференційна діагностика набрякової та деструктивних форм гострого панкреатиту з використанням лазерної кореляційної спектроскопії: Автореф. дис ... канд. мед. наук.- Київ, 2004.- 17с.
- Мильніков М.О. Диференційна діагностика гострого апендициту за допомогою лазерної кореляційної спектроскопії (ЛКС) плазми крові: Автореф. дис. ... канд. мед. наук.- Тернопіль, 1999.- 17с.
- Молекулярно-генетические и биофизические методы исследования в медицине /[Ю.И.Бажора, В.И.Кресюн, В.Н.Запорожан и др.].- К: Здоров'я, 1996.- 208с.
- Ракул О.Ю. Передопераційна діагностика некрозу кишки при гострій кишковій непрохідності за допомогою лазерної кореляційної спектроскопії: Автореф. дис ... канд. мед. наук.- Київ, 2001.- 16с.
- Результаты применения модифицированной диагностической шкалы у больных острым аппендицитом /А.Г.Натрошвили, А.М.Шулутко, Ф.Н.Насиров [и др.] //Хирургия имени Н.И. Пирогова.- 2010.- №8.- С.24-27.
- Хірургія: підручник /[Бондарев В.І., Бондарев Р.В., Васильев О.О.та ін.]; за ред. проф. П.Г. Кондратенка.- К.: Медицина, 2009.- 968с.
- Хирургические проблемы неотложной гастроэнтерологии /[Багненко С.Ф., Курыгин А.А., Синенченко Г.И., Курыгин А.А.].- М.: ГИС, 2009.- 520с.

**Іванько О.В.**

#### ЗАСТОСУВАННЯ ЛАЗЕРНИХ ТЕХНОЛОГІЙ У НЕВІДКЛАДНІЙ АБДОМІНАЛЬНОЇ ХІРУРГІЇ

**Резюме.** В роботі представлені результати дослідження плазми крові 32 хворих з гострим апендицитом, 35 - з гострою кишковою непрохідністю, 48 - з гострим панкреатитом. В якості контрольної групи використана плазма крові 50 здорових донорів. Проведена лазерна кореляційна спектроскопія плазми крові, яка дозволила з ймовірністю 92,3% діагностувати гострий апендицит, 92,1% - гостру кишкову непрохідність, 93,6% - гострий панкреатит. Чутливість методу у диференційній діагностиці гострого апендициту і гострої кишкової непрохідності склала - 85,7-87,5%; гострого апендициту і гострого панкреатиту - 90,6-91,1%; гострої кишкової непрохідності та гострого панкреатиту - 83,3% -91,4%.

**Ключові слова:** лазерна кореляційна спектроскопія, гострий апендицит, гострий панкреатит, гостра кишкова непрохідність.

**Ivanko A.V.**

#### APPLICATION OF LASER TECHNOLOGY IN EMERGENCY ABDOMINAL SURGERY

**Summary.** The paper presents the results of a study of blood plasma of 32 patients with acute appendicitis, 35 - with acute intestinal obstruction, 48 - with acute pancreatitis. The control group used blood plasma of 50 healthy donors. Performance of laser correlation spectroscopy of blood plasma allowed with a probability of 92.3% to diagnose acute appendicitis, 92.1% - an acute intestinal obstruction, 93.6% - acute pancreatitis. The sensitivity of the method in the differential diagnosis of acute appendicitis and acute intestinal obstruction was - 85,7-87,5% of acute appendicitis and acute pancreatitis - 90,6-91,1% of acute intestinal obstruction and acute pancreatitis - 83.3% -91,4%.

**Keywords:** laser correlation spectroscopy, acute appendicitis, acute pancreatitis, acute intestinal obstruction.

Стаття надійшла до редакції 14.12.2011 р.

© Сторожук М.С.

**УДК:** 62.001.6:616-006.36-089:618.1

**Сторожук М.С.**

Вінницький національний медичний університет імені М.І.Пирогова (вул.Пирогова, 56, м.Вінниця, 21018, Україна)

## КЛІНІЧНЕ ЗНАЧЕННЯ ОЦІНКИ ПОКАЗНИКІВ ВНУТРІШНЬОПУХЛИННОГО КРОВОТОКУ ДЛЯ ПОКРАЩЕННЯ РЕЗУЛЬТАТІВ КОНСЕРВАТИВНОЇ МІОМЕКТОМІЇ

**Резюме.** На основі вивчення ультразвукового обстеження внутрішньопухлинного кровотоку у жінок репродуктивного віку з наявністю міоми матки запропонована можливість вибору методу хірургічного лікування в залежності від показників васкуляризації міоматозного вузла.

**Ключові слова:** міома матки, внутрішньопухлинний кровотік, консервативна міомектомія, лапароскопія, репродуктивний вік.

### Вступ

Міома матки відноситься до числа найбільш розповсюджених доброякісних пухлин жіночих статевих органів [Савицький, Савицький, 2003; Вихляева, 2004]. Останніми роками в багатьох наукових дослідженнях відмічається збільшення кількості випадків даного захворювання серед жінок репродуктивного віку до 10-30%, а також його суттєвого негативного впливу на

репродуктивну функцію [Кулаков, Шмаков, 2001; Ланчинский, Ищенко, 2003; Фролова, 2004]. Тому, збереження і відновлення репродуктивного здоров'я жінок фертильного періоду життя є однією з найактуальніших проблем сучасної гінекології, що відповідно потребує оптимізації проведення органозберігаючих операцій.

### Список літератури

- Ермолов А.С. Синдром кишечной недостаточности в неотложной абдоминальной хирургии /А.С.Ермолов.- М.: ООО Мед. экспресс Превас, 2005.- 460с.
- Иванько О.В. Диференційна діагностика набрякової та деструктивних форм гострого панкреатиту з використанням лазерної кореляційної спектроскопії: Автореф. дис ... канд. мед. наук.- Київ, 2004.- 17с.
- Мильніков М.О. Диференційна діагностика гострого апендициту за допомогою лазерної кореляційної спектроскопії (ЛКС) плазми крові: Автореф. дис. ... канд. мед. наук.- Тернопіль, 1999.- 17с.
- Молекулярно-генетические и биофизические методы исследования в медицине /[Ю.И.Бажора, В.И.Кресюн, В.Н.Запорожан и др.].- К: Здоров'я, 1996.- 208с.
- Ракул О.Ю. Передопераційна діагностика некрозу кишки при гострій кишковій непрохідності за допомогою лазерної кореляційної спектроскопії: Автореф. дис ... канд. мед. наук.- Київ, 2001.- 16с.
- Результаты применения модифицированной диагностической шкалы у больных острым аппендицитом /А.Г.Натрошвили, А.М.Шулутко, Ф.Н.Насиров [и др.] //Хирургия имени Н.И. Пирогова.- 2010.- №8.- С.24-27.
- Хірургія: підручник /[Бондарев В.І., Бондарев Р.В., Васильев О.О. та ін.]; за ред. проф. П.Г. Кондратенка.- К.: Медицина, 2009.- 968с.
- Хирургические проблемы неотложной гастроэнтерологии /[Багненко С.Ф., Курыгин А.А., Синенченко Г.И., Курыгин А.А.].- М.: ГИС, 2009.- 520с.

**Іванько О.В.**

#### ЗАСТОСУВАННЯ ЛАЗЕРНИХ ТЕХНОЛОГІЙ У НЕВІДКЛАДНІЙ АБДОМІНАЛЬНОЇ ХІРУРГІЇ

**Резюме.** В роботі представлені результати дослідження плазми крові 32 хворих з гострим апендицитом, 35 - з гострою кишковою непрохідністю, 48 - з гострим панкреатитом. В якості контрольної групи використана плазма крові 50 здорових донорів. Проведена лазерна кореляційна спектроскопія плазми крові, яка дозволила з ймовірністю 92,3% діагностувати гострий апендицит, 92,1% - гостру кишкову непрохідність, 93,6% - гострий панкреатит. Чутливість методу у диференційній діагностиці гострого апендициту і гострої кишкової непрохідності склала - 85,7-87,5%; гострого апендициту і гострого панкреатиту - 90,6-91,1%; гострої кишкової непрохідності та гострого панкреатиту - 83,3% -91,4%.

**Ключові слова:** лазерна кореляційна спектроскопія, гострий апендицит, гострий панкреатит, гостра кишкова непрохідність.

**Ivanko A.V.**

#### APPLICATION OF LASER TECHNOLOGY IN EMERGENCY ABDOMINAL SURGERY

**Summary.** The paper presents the results of a study of blood plasma of 32 patients with acute appendicitis, 35 - with acute intestinal obstruction, 48 - with acute pancreatitis. The control group used blood plasma of 50 healthy donors. Performance of laser correlation spectroscopy of blood plasma allowed with a probability of 92.3% to diagnose acute appendicitis, 92.1% - an acute intestinal obstruction, 93.6% - acute pancreatitis. The sensitivity of the method in the differential diagnosis of acute appendicitis and acute intestinal obstruction was - 85,7-87,5% of acute appendicitis and acute pancreatitis - 90,6-91,1% of acute intestinal obstruction and acute pancreatitis - 83.3% -91,4%.

**Keywords:** laser correlation spectroscopy, acute appendicitis, acute pancreatitis, acute intestinal obstruction.

Стаття надійшла до редакції 14.12.2011 р.

© Сторожук М.С.

**УДК:** 62.001.6:616-006.36-089:618.1

**Сторожук М.С.**

Вінницький національний медичний університет імені М.І.Пирогова (вул.Пирогова, 56, м.Вінниця, 21018, Україна)

## КЛІНІЧНЕ ЗНАЧЕННЯ ОЦІНКИ ПОКАЗНИКІВ ВНУТРІШНЬОПУХЛИННОГО КРОВОТОКУ ДЛЯ ПОКРАЩЕННЯ РЕЗУЛЬТАТІВ КОНСЕРВАТИВНОЇ МІОМЕКТОМІЇ

**Резюме.** На основі вивчення ультразвукового обстеження внутрішньопухлинного кровотоку у жінок репродуктивного віку з наявністю міоми матки запропонована можливість вибору методу хірургічного лікування в залежності від показників васкуляризації міоматозного вузла.

**Ключові слова:** міома матки, внутрішньопухлинний кровотік, консервативна міомектомія, лапароскопія, репродуктивний вік.

### Вступ

Міома матки відноситься до числа найбільш розповсюджених доброякісних пухлин жіночих статевих органів [Савицький, Савицький, 2003; Вихляева, 2004]. Останніми роками в багатьох наукових дослідженнях відмічається збільшення кількості випадків даного захворювання серед жінок репродуктивного віку до 10-30%, а також його суттєвого негативного впливу на

репродуктивну функцію [Кулаков, Шмаков, 2001; Ланчинский, Ищенко, 2003; Фролова, 2004]. Тому, збереження і відновлення репродуктивного здоров'я жінок фертильного періоду життя є однією з найактуальніших проблем сучасної гінекології, що відповідно потребує оптимізації проведення органозберігаючих операцій.

Для вибору оптимального об'єму хірургічного втручання та подальших методів реабілітації і преградиварної підготовки важливе значення має доопераційна комплексна діагностика стану міоматозного вузла, в тому числі і оцінка його кровопостачання.

Впровадження сучасних УЗ-діагностичних технологій дозволяє оцінити розмір, структурні особливості і топографію міоматозного вузла, а також визначити характер його васкуляризації та об'ємного кровотоку. На даний час в клінічній практиці часто використовують тривимірну ехографію, КДК і тривимірну доплерографію, які дають змогу виявити судини, що кровопостачають міому і формують ділянку ангиогенезу у вигляді правильного кільця по периферії пухлини і центральні внутрішньопухлинні судини, що розвиваються у відповідь на ангиогенну активність пухлинних клітин (патологічний ангиогенез) [Сидорова і др., 1999; Федорова, Липман, 2002; Сидорова, Леваков, 2003].

В той же час, майже немає даних про залежність вибору методики органозберігаючого хірургічного лікування (міомектомії) від характеру васкуляризації матки в залежності від розташування міоматозних вузлів. Вивчення саме цього питання може сприяти визначенню показань до міомектомії, оптимізації її методики - визначення найоптимальнішого місця розрізу на матці для енуклеації міоматозних вузлів. Вимірювання доплерометричних показників у післяопераційному періоді дозволяє оцінювати ефективність консервативної міомектомії, ступінь реабілітації органу та визначити ранні ознаки ймовірного рецидивування процесу (зниження індексів кривих швидкостей кровотоку в маткових артеріях через 3-6 міс після операції) [Арутюнян, 2002].

Відомо, що ріст міоматозних вузлів прямо залежить від підвищення кровотоку в судинній системі матки. Кровопостачання міоматозних вузлів здійснюється із судин, які являють собою відгалуження термінальних відділів маткових артерій. Міоматозні вузли ростуть за рахунок проліферації гладком'язових клітин і фіброзної сполучної тканини, що утворює псевдокапсулу. Тому, при КДК частіше всього видно судини, які розміщуються по периферії міоматозного вузла. Розширені судини, які проглядаються в зовнішній третині міоматозного вузла частіше всього представлені розширеними венами та артеріями. Щільність розміщення судин залежить від гістологічної будови вузла і від його локалізації. Найбільша кількість артерій реєструється по периферії вузла, так як вони є продовженням аркуатних судин матки. В центральній частині вузла судини ближче до I.mediana візуалізуються в дуже невеликій кількості. Тобто, гіпотетично розріз на матці для вилучення міоматозного вузла потрібно проводити не на виступаючому полюсі вузла, а найближче до I.mediana з метою зменшення крововтрати під час операції. Для підтвердження даного припущення нами проведено дослідження.

Метою нашого дослідження було визначити особ-

ливості кореляції показників кровотоку в міоматозних вузлах за доплерометричної їх оцінки для можливості використання цих характеристик при виборі методу хірургічного лікування даної патології.

### **Матеріали та методи**

Обстежено 50 жінок з міомою матки (величина міоматозних вузлів коливалася від 5,5 до 10 см) у віці від 28 до 42 років і тривалістю захворювання від 1 до 10 років. Всім хворим було проведено повне клініко-лабораторне обстеження. Вивчення соматичного статусу пацієнток показало, що в 45 випадках він був обтяжений різними екстрагенітальними захворюваннями, серед яких переважали хронічні захворювання сечостатевої системи, шлунково-кишкового тракту та варикозна хвороба. У 30 випадках мала місце психоемоційна травма. Серед супутніх гінекологічних захворювань виявлені хронічний сальпінгофорит (44,5%), полікістоз яєчників (23,5%), ретенційні кісти яєчників (25%), ерозії шийки матки (17%). Аналіз даних акушерсько-гінекологічного анамнезу показав, що 15 (30%) жінок страждали безпліддям, з них у 10 (20%) відмічено первинне і у 5 (12%) - вторинне безпліддя. Раніше вагітності були у 20 (40%) жінок, з них одні пологи у 14 (28%) пацієнток, двоє пологів у 2 (4%) жінок, мали в анамнезі абортів 20 (40%) пацієнток, у 10 (20%) було звичне невиношування.

Таким чином, у хворих з міомою матки відзначалися висока частота медичних абортів, наявність запальних гінекологічних захворювань і дисфункції яєчників. Тривалість основного захворювання в середньому складала 4,6 років.

Середній розмір міоматозних вузлів  $8,2 \pm 0,45$  см. Залежно від характеру зростання міоматозні вузли розподілялися таким чином: субсерозно-інтерстиційні - 52,5%, субсерозні - 20%, інтерстиційні - 15%, інтерстиційно-субмукозні - 12,5%. При множинній міомі матки показники кровотоку визначалися в правій та лівій маткових артеріях та в найбільших з міоматозних вузлів.

Усі пацієнтки, що поступили в гінекологічну клініку, були оперовані в плановому порядку. Найбільш частими показами до виконання міомектомії були менорагії (92,5%), безпліддя (40%), швидке зростання пухлини (40%), звичне невиношування вагітності (27,5%) і болювий синдром (27,5%).

Для оцінки локалізації, величини, структурних особливостей і кровопостачання міоматозних вузлів усім пацієнткам проводили комплексне ультразвукове обстеження, яке включало в себе двох- і трьохвимірну доплерометрію. У трьохвимірних режимах визначався об'єм вузла, індекс резистентності (IP), пульсаційний індекс (PI) та систоло-діастолічне співвідношення (СДО) в правій та лівій маткових артеріях та в судинах вузла. Показники об'ємного кровотоку міоматозного вузла порівнювали з аналогічними показниками незміненого міометрію (група контролю).

**Таблиця 1.** Доплерометричні показники в маткових артеріях у жінок з міомою матки.

Група жінок	Доплерометричні показники	Артерії матки				
		маткові		аркуатні	базальні	спіральні
		ліва	права			
I група	PI	3,7±0,14	1,89±0,06	1,64±0,13	1,35±0,06	0,85 ±0,09
	IP	0,81±0,02	0,31±0,03	0,69±0,06	0,61±0,03	0,48± 0,03
	СДО	7,54±0,13	3,64±0,09	4,84±0,32	3,28±0,09*	2,09 ±0,11
II група	PI	1,91±0,08	2,28±0,10	1,72±0,09	1,32±0,11	0,74± 0,07*
	IP	0,61±0,04	0,98±0,02	0,71±0,04	0,65±0,01	0,49 ±0,03
	СДО	3,2±0,15	4,54±0,13	5,01±0,28	3,54±0,06	1,74 ±0,13*
Контроль	PI	2,54±0,13	2,58±0,12	1,86 ±0,09	1,42±0,06	0,99 ±0,08
	IP	0,86±0,02	0,82±0,03	0,82±0,02	0,68±0,01	0,51 ±0,02
	СДО	8,22±0,46	8,15±0,41	5,44±0,32	4,03±0,02	2,37 ±0,14

**Примітка:** \*достовірність різниці у порівнянні з контрольною групою (\* $p < 0,05$ ).

Ультразвукове дослідження проводили на апараті "Voluson-730 pro" з використанням тривимірних трансвагінального (RIC 5-9) і абдомінального (Rab 4-8p) датчиків.

Залежно від локалізації міоматозних вузлів усі пацієнтки були розподілені на дві групи: 1 групу склали 18 хворих з розташуванням вузла праворуч від I.mediana, 2 - 32 жінок з розташуванням вузла ліворуч. Групу контролю склали 24 жінки без діагнозу міоми матки та з нормативними доплерометричними показниками. Середній об'єм міоматозних вузлів у 1 групі склав 258 см<sup>3</sup>, у 2 групі він склав 269 см<sup>3</sup>.

### Результати. Обговорення

Нами було показано, що для оцінки функціонального стану органу (у нашому дослідженні - матки та міоматозного вузла) найбільш інформативним є аналіз не окремих показників, як пише у своїй роботі Арутюнян А.Ф. [2002], а співвідношення PI/IP та показника СДО. Петракова С.А. у своїй роботі довела, що достовірними критеріями швидкого росту вузла є наявність низько швидкісного та низько резистентного кровотоку, а також зниження систоло-діастолічного відношення як в периферичній, так і в центральній частині вузлів, але автор в своїй роботі не деталізувала особливості кровопостачання вузла з правої та лівої маткової артерії, що має значення для вирішення питання щодо найоптимальнішого методу хірургічного органозберігаючого лікування [Петракова, 2009]. Іншими авторами внутрішньопухлинний кровотік вивчався в залежності від гістологічного будови вузлів (проста або проліферуюча міома) та, незважаючи на достовірну різницю у показниках PI та IP в групі простої та проліферуючої міоми, у всіх цих дослідженнях, подібно

до наших результатів, співвідношення PI/IP та показник СДО майже однакові, що свідчить про більшу інформативність цих показників стосовно оцінки більшого/меншого кровопостачання міоми з правої чи лівої сторони [Федорова, Липман, 2002; Фролова, 2004; Сидорова та ін., 2007].

Проведений аналіз отриманих нами результатів показав, що в 1 групі коефіцієнт PI/IP у міоматозних вузлах змінювався від 0,21 до 0,38 відповідно від місця більшої до місця меншої васкуляризації, складаючи, в середньому, 0,2±0,25. У 2 групі співвідношення PI/IP варіювало від 0,32 до 0,42, дорівнюючи в середньому 0,37±0,33. В групі контролю ці показники склали 0,34; 0,32 та 0,33±0,2 відповідно. Таке підвищення величини коефіцієнта PI/IP майже однакове в 1 та 2 групах з місця більшої васкуляризації до місця меншої свідчить про можливість використання цього коефіцієнту під час проведення міомектомії (табл. 1).

В результаті порівняльного аналізу показників тривимірної доплерометрії міоматозних вузлів субсерозно-інтерстиціальної локалізації і співвідношення PI/IP у міоматозних вузлах матки виявлений сильний прямий кореляційний зв'язок між PI, IP і СДО і співвідношенням PI/IP (відповідно  $r=0,6958$ ,  $r=0,5138$ ).

### Висновки та перспективи подальших розробок

1. Отже, після проведеного дослідження було встановлено, що в залежності від розміщення міоматозного вузла по відношенню до серединної лінії розріз на матці для енуклеації повинен проводитись в залежності від доплерометричних показників перинодального кровотоку.

2. Лінія розрізу повинна проходити з того боку, з якого коефіцієнт PI/IP та СДО буде більшими паралельно L.mediana по дотичній лінії до полюсу вузла.

В перспективі дані, що нами отримані, є корисними для оптимізації методик органозберігаючого лікування у гінекологічних хворих, а саме розробок по зменшенню об'єму інтраопераційної крововтрати при проведенні консервативної міомектомії та пластичних операцій на матці.

### Список літератури

Арутюнян А.Ф. Особенности органного и внутриопухолевого кровотока при миоме матки: автореф. дис. ... канд.

мед. наук: 14.00.01 /А.Ф.Арутюнян; [Науч.-исслед. ин-т акушерства и гинекологии им. Д.О. Отта РАМН].-

Ст-Петербург, 2002.- 23с. Вихляева Е.М. Лейомиомы матки /Вихляева Е.М.- М., 2004.- С.396.

- Кулаков В.И. Миомэктомия и беременность /В.И.Кулаков, Г.С.Шмаков.- М.: МЕДпресс-информ, 2001.-342с.
- Ланчинский В.И. Современные представления об этиологии и патогенезе миомы матки /В.И.Ланчинский, А.И.Ищенко //Вопросы гинекол., акуш. и перинатол.- 2003.- Т.2, №5-6.- С.64-69.
- Петракова С.А. Особенности прегравидарной подготовки больных с миомой матки: автореф. дис. ... канд. мед. наук: спец. 14.00.01 /С.А.Петракова.- [ГУЗ Моск обл. НИИ акушерства и гинекологии].- Москва, 2009.- 19с.
- Савицкий Г.А. Миома матки - проблемы патогенеза и патогенетической терапии Текст.: монография /Г.А.Савицкий, А.Г.Савицкий.- Санкт-Петербург, 2000.- 235с.
- Сидорова И.С. Ультразвук, диагностика /И.С.Сидорова, И.Н.Капустина, С.А.Леваков //Вопр. акуш. гинекол. и перинатол.- 1999.- Т.7., №4.- С.308-311.
- Сидорова И.С. Особенности рецидивирования миомы матки после консервативно-пластических операций в зависимости от гистологического типа опухоли /И.С.Сидорова, С.Леваков, Е.Заводова //Врач.- 2007.- №8.- С.16-18.
- Федорова Е.В. Применение цветного доплервского картирования и доплерометрии в гинекологии /Е.В.Федорова, А.Д.Липман.- М.: Издательский дом Видар-М., 2002.- 104с.
- Фролова И.И. Лейомиома матки: морфология и вопросы этиопатогенеза /И.И.Фролова //Вопр. акуш., гинекол. и перинатол.- 2004.- Т3, №4.- С.76-79.

**Сторожук М.С.**

### **ЗНАЧЕНИЕ ОЦЕНКИ ПОКАЗАТЕЛЕЙ ВНУТРИОПУХОЛЕВОГО КРОВОТОКА ДЛЯ УЛУЧШЕНИЯ РЕЗУЛЬТАТОВ КОНСЕРВАТИВНОЙ МИОМЭКТОМИИ**

**Резюме.** На основе изучения ультразвукового обследования внутриопухолевого кровотока у женщин репродуктивного возраста с наличием миомы матки предложена возможность выбора метода хирургического лечения в зависимости от показателей васкуляризации миоматозного узла.

**Ключевые слова:** миома матки, внутриопухолевый кровоток, консервативная миомэктомия, лапароскопия, репродуктивный возраст.

**Storozhuk M. S.**

### **CLINICAL VALUE OF ESTIMATION OF PARAMETERS INTRATUMORAL BLOOD FLOW FOR IMPROVEMENT OF CONSERVATIVE MYOMECTOMY'S RESULTS**

**Summary.** On the basis of ultrasound examination of intratumoral blood flow in women of reproductive age with the presence of uterine fibroids we offered a choice of surgical treatment depending on the parameters of myoma node vascularization.

**Key words:** uterine myoma, intratumoral blood flow, conservative myomectomy, laparoscopy, reproductive age.

Стаття надійшла до редакції 14.11.2011 р.

© Вернигородський С.В., Дегтярьова Л.В.

**УДК:** 616.33-003.972-031:616.33-006.6

**Вернигородський С.В., Дегтярьова Л.В.**

Вінницький національний медичний університет імені М.І.Пирогова, кафедра патологічної анатомії (вул. Пирогова, 56, м.Вінниця, 21018, Україна); Інститут екологічної патології людини, Інститут сорбції та проблем ендоекології НАН України (вул. Генерала Наумова, 13, м.Київ, 03164, Україна)

## **РОЛЬ ХРОМОЕНДОСКОПІЇ В ДІАГНОСТИЦІ КИШКОВОЇ МЕТАПЛАЗІЇ ПРИ ПЕРЕДРАКОВИХ СТАНАХ СЛИЗОВОЇ ОБОЛОНКИ ШЛУНКА**

**Резюме.** Проведений порівняльний ендоскопічний та патоморфологічний аналіз макроскопічних та мікроскопічних змін слизової оболонки шлунка у 68 хворих на хронічний атрофічний гастрит з кишковою метаплазією. Показано перевагу хромоендоскопічного методу над загальноприйнятою ендоскопією в діагностиці кишкової метаплазії. Відповідно макроскопічним змінам слизової оболонки шлунка виділили 3 основних типи кишкової метаплазії: фокальний, фокально-зливний та дифузний (мультифокальний). Залежно від локалізації та поширеності кишкової метаплазії: 1) антральний (переважно навколо пілоричного отвору); 2) субтотальний (з розповсюдженням переважно по малій кривизні до верхньої третини тіла); 3) тотальний (з розповсюдженням по малій та великій кривизнам і послідовним втягненням в процес фундального та кардіального відділу шлунка. Відповідно площі ураження: легкий ступень - ураження < 20% площі слизової оболонки шлунка; помірний - 20-50%; важкий ступень - >50%. Запропоновано застосування хромоендоскопії в якості скринінгового методу у хворих з кишковою метаплазією.

**Ключові слова:** хромоендоскопія, кишкова метаплазія, передракові стани.

### **Вступ**

На підставі рекомендацій ВООЗ до передракових станів зараховують хвороби, що зумовлюють підвищення ризику виникнення раку, а до передпухлинних змін - морфологічні зміни тканин, в яких ймовірність виникнення раку більша, ніж у нормальних тканинах. В теперішній час до основних передракових станів відносять хронічний атрофічний гастрит та інфекцію *Helicobacter pylori* (*H. pylori*), а

до основних передракових морфологічних змін - кишкову метаплазію та дисплазію епітелію слизової оболонки шлунка [Stanley et al., 2000; Бабак, Протас, 2005.]. Центральне місце у проблемі передракових станів шлунка займає хронічний атрофічний гастрит.

Діагностика хронічного гастриту (ХГ) в практичній медицині досить важка, що обумовлено низькою



- Кулаков В.И. Миомэктомия и беременность /В.И.Кулаков, Г.С.Шмаков.- М.: МЕДпресс-информ, 2001.-342с.
- Ланчинский В.И. Современные представления об этиологии и патогенезе миомы матки /В.И.Ланчинский, А.И.Ищенко //Вопросы гинекол., акуш. и перинатол.- 2003.- Т.2, №5-6.- С.64-69.
- Петракова С.А. Особенности прегравидарной подготовки больных с миомой матки: автореф. дис. ... канд. мед. наук: спец. 14.00.01 /С.А.Петракова.- [ГУЗ Моск обл. НИИ акушерства и гинекологии].- Москва, 2009.- 19с.
- Савицкий Г.А. Миома матки - проблемы патогенеза и патогенетической терапии Текст.: монография /Г.А.Савицкий, А.Г.Савицкий.- Санкт-Петербург, 2000.- 235с.
- Сидорова И.С. Ультразвук, диагностика /И.С.Сидорова, И.Н.Капустина, С.А.Леваков //Вопр. акуш. гинекол. и перинатол.- 1999.- Т.7., №4.- С.308-311.
- Сидорова И.С. Особенности рецидивирования миомы матки после консервативно-пластических операций в зависимости от гистологического типа опухоли /И.С.Сидорова, С.Леваков, Е.Заводова //Врач.- 2007.- №8.- С.16-18.
- Федорова Е.В. Применение цветного доплервского картирования и доплерометрии в гинекологии /Е.В.Федорова, А.Д.Липман.- М.: Издательский дом Видар-М., 2002.- 104с.
- Фролова И.И. Лейомиома матки: морфология и вопросы этиопатогенеза /И.И.Фролова //Вопр. акуш., гинекол. и перинатол.- 2004.- Т3, №4.- С.76-79.

**Сторожук М.С.**

### **ЗНАЧЕНИЕ ОЦЕНКИ ПОКАЗАТЕЛЕЙ ВНУТРИОПУХОЛЕВОГО КРОВОТОКА ДЛЯ УЛУЧШЕНИЯ РЕЗУЛЬТАТОВ КОНСЕРВАТИВНОЙ МИОМЭКТОМИИ**

**Резюме.** На основе изучения ультразвукового обследования внутриопухолевого кровотока у женщин репродуктивного возраста с наличием миомы матки предложена возможность выбора метода хирургического лечения в зависимости от показателей васкуляризации миоматозного узла.

**Ключевые слова:** миома матки, внутриопухолевый кровоток, консервативная миомэктомия, лапароскопия, репродуктивный возраст.

**Storozhuk M. S.**

### **CLINICAL VALUE OF ESTIMATION OF PARAMETERS INTRATUMORAL BLOOD FLOW FOR IMPROVEMENT OF CONSERVATIVE MYOMECTOMY'S RESULTS**

**Summary.** On the basis of ultrasound examination of intratumoral blood flow in women of reproductive age with the presence of uterine fibroids we offered a choice of surgical treatment depending on the parameters of myoma node vascularization.

**Key words:** uterine myoma, intratumoral blood flow, conservative myomectomy, laparoscopy, reproductive age.

Стаття надійшла до редакції 14.11.2011 р.

© Вернигородський С.В., Дегтярьова Л.В.

**УДК:** 616.33-003.972-031:616.33-006.6

**Вернигородський С.В., Дегтярьова Л.В.**

Вінницький національний медичний університет імені М.І.Пирогова, кафедра патологічної анатомії (вул. Пирогова, 56, м.Вінниця, 21018, Україна); Інститут екологічної патології людини, Інститут сорбції та проблем ендоекології НАН України (вул. Генерала Наумова, 13, м.Київ, 03164, Україна)

## **РОЛЬ ХРОМОЕНДОСКОПІЇ В ДІАГНОСТИЦІ КИШКОВОЇ МЕТАПЛАЗІЇ ПРИ ПЕРЕДРАКОВИХ СТАНАХ СЛИЗОВОЇ ОБОЛОНКИ ШЛУНКА**

**Резюме.** Проведений порівняльний ендоскопічний та патоморфологічний аналіз макроскопічних та мікроскопічних змін слизової оболонки шлунка у 68 хворих на хронічний атрофічний гастрит з кишковою метаплазією. Показано перевагу хромоендоскопічного методу над загальноприйнятою ендоскопією в діагностиці кишкової метаплазії. Відповідно макроскопічним змінам слизової оболонки шлунка виділили 3 основних типи кишкової метаплазії: фокальний, фокально-зливний та дифузний (мультифокальний). Залежно від локалізації та поширеності кишкової метаплазії: 1) антральний (переважно навколо пілоричного отвору); 2) субтотальний (з розповсюдженням переважно по малій кривизні до верхньої третини тіла); 3) тотальний (з розповсюдженням по малій та великій кривизнам і послідовним втягненням в процес фундального та кардіального відділу шлунка. Відповідно площі ураження: легкий ступень - ураження < 20% площі слизової оболонки шлунка; помірний - 20-50%; важкий ступень - >50%. Запропоновано застосування хромоендоскопії в якості скринінгового методу у хворих з кишковою метаплазією.

**Ключові слова:** хромоендоскопія, кишкова метаплазія, передракові стани.

### **Вступ**

На підставі рекомендацій ВООЗ до передракових станів зараховують хвороби, що зумовлюють підвищення ризику виникнення раку, а до передпухлинних змін - морфологічні зміни тканин, в яких ймовірність виникнення раку більша, ніж у нормальних тканинах. В теперішній час до основних передракових станів відносять хронічний атрофічний гастрит та інфекцію *Helicobacter pylori* (*H. pylori*), а

до основних передракових морфологічних змін - кишкову метаплазію та дисплазію епітелію слизової оболонки шлунка [Stanley et al., 2000; Бабак, Протас, 2005.]. Центральне місце у проблемі передракових станів шлунка займає хронічний атрофічний гастрит.

Діагностика хронічного гастриту (ХГ) в практичній медицині досить важка, що обумовлено низькою

**Таблиця 1.** Розподіл пацієнтів залежно від віку та нозології.

Нозологія	до 25 (n=14)	26-44 (n=69)	45-59 (n=109)	60> (n=144)	Всього	
	абс. к-ть	абс. к-ть	абс. к-ть	абс. к-ть	абс. к-ть	%
Нормальна СОШ	3	7	6	5	21	6
ХНГ	6	19	18	5	48	14
ХАГ без КМ	1	8	7	14	30	9
ХАГ з КМ	-	7	30	31	68	20
Кукса ОШВХ	-	2	3	1	6	2
Хронічна виразка	1	10	11	12	34	10
Ерозії шлунка	2	9	5	5	21	6
Поліпи	1	3	9	5	18	6
Аденоми	-	2	13	21	36	11
Рак шлунка	-	2	7	45	54	16
Всього	14	69	109	144	336	100

**Примітка:** ХНГ - хронічний неатрофічний гастрит, ХАГ хронічний атрофічний гастрит, КМ - кишкова метаплазія, кукса ОШВХ - кукса оперованого шлунка з приводу виразкової хвороби.

**Таблиця 2.** Ефективність загальноприйнятої гастроскопії та хромогастроскопії з розчином метиленового синього в діагностиці кишкової метаплазії.

Нозологія	Звичайна гастроскопія	КМ	Хромогастроскопія	КМ
ХАГ	68	53	68	68
Гіперпластичний поліп	18	11	18	18
Аденома	36	23	36	35
ХВШ	34	21	34	34
Кукса ОШ з приводу ВХ	6	3	6	6
РШ	54	39	54	52
Всього	216	150	216	213
Ефективність дослідження, %	-	69	-	98

**Таблиця 3.** Частота виявлення різних типів КМ залежно від її локалізації.

Локалізація КМ у шлунку	ПКМ	НКМ	Абс. к-ть хворих	%
Антральний відділ	17	21	38	56
Субтотальне ураження	7	11	18	26
Тотальне ураження (пангастрит)	4	8	12	18
Всього	28	40	68	100

кількістю звернень хворих за медичною допомогою, так як такі хворі часто мають незначні суб'єктивні симптоми з якими достатньо добре справляються самі. Клініка ХГ не має специфічних симптомів та у людей молодого віку характеризується різними клінічними симптомами: біль в епігастральній зоні, нудота, відрижка повітрям, їжею, відчуття важкості та тиску в підгрудинній

ямці та інші.

В теперішній час вважається, що "хронічний гастрит" поняття морфологічне, і про наявність його можна говорити лише коли він виявлений при морфологічному дослідженні [Аруин и др., 1998]. Але клініцисти рідко призначають гастроскопічне дослідження, а якщо воно проводиться то при одержанні результатів не завжди правильно обирають подальшу тактику лікування. Серед причин несвоечасної діагностики передпухлинних станів та раку шлунка суттєвими є порушення методик дослідження, зокрема проведення фіброезофагогастроуденоскопії (ФЕГДС) без прицільної біопсії слизової оболонки шлунка (СОШ).

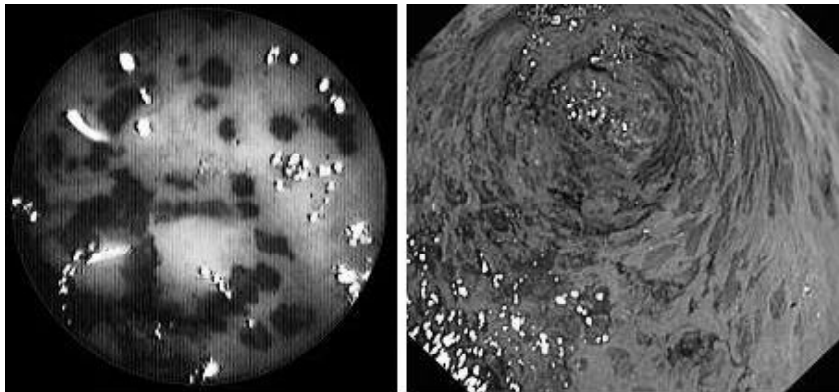
Макроскопічна ендоскопічна картина ХГ не має специфічних ознак та, як правило, при цілком візуально незмінній СОШ, після дослідження біопсії виявляється не тільки ХГ, а й ХГ з метапластичними та диспластичними змінами поверхневого та залозистого епітелію. Діагностика кишкової метаплазії (КМ) при загальноприйнятому ендоскопічному дослідженні також утруднена. Вона може виглядати як у вигляді сіруватобілястих плям на фоні атрофічно зміненої СОШ, так і у вигляді гіперпластичних змін, тобто не має певної специфіки.

Таким чином, метою нашого дослідження стала оцінка ефективності хромоендоскопічного методу у виявленні кишкової метаплазії, а також аналіз її локалізації та розповсюдженості у хворих з передраковими станами шлунка.

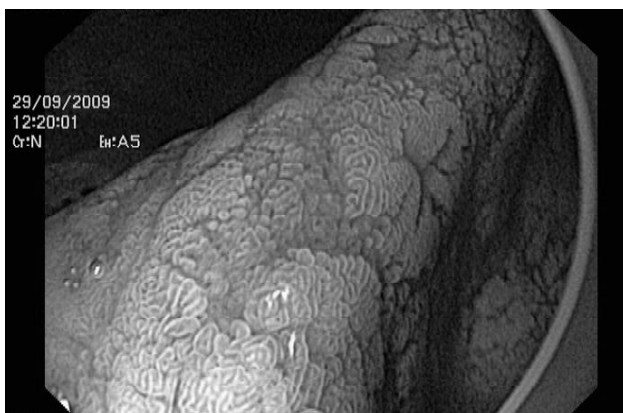### Матеріали та методи

Хромоендоскопічне дослідження було виконано на протязі 6 років у 336 пацієнтів (124 стаціонарних та 212 амбулаторних), які були направлені в ендоскопічні відділення та кабінети для уточнення клінічного діагнозу. Чоловіків серед них було 192 (57%), жінок - 144 (43%). Середній вік пацієнтів, що були обстежені в динаміці, склав  $52,96 \pm 1,13$ , середня тривалість захворювання на момент встановлення діагнозу метаплазії -  $2,6 \pm 0,63$  років. Розподіл обстежених пацієнтів представлений в таблиці 1.

Передракові стани включали хронічний хелікобактерний гастрит, хронічний атрофічний гастрит (ХАГ), поліпи, аденоми, хронічні виразки та куксу оперованого шлунка з приводу виразкової хвороби (ВХ). Поряд з цим вивчалася прилегла до неопластично зміненої зони слизова оболонка у хворих на рак шлунка, яка також характеризувалася наявністю ХАГ. Крім загальноклінічного обстеження проводилося гастроскопічне дослідження з прицільною щипцевою біопсією різними типами ендоскопів фірми "OLYMPUS". З метою більш ретельного дослідження можливостей хромогастроскопії в порівнянні зі звичайним ендоскопічним дослідженням усім 336 хворим хромоендоскопія була зроблена після загальноприйнятого ендоскопічного дослідження. Для цього після загальноприйнято-



**Рис. 1.** Хронічний атрофічний пангастрит з КМ: округлі та неправильної форми вогнища КМ забарвлені у синій колір. Хромогастроскопія з метиленовим синім.



**Рис.2.** Хронічний атрофічний метапластичний пангастрит. Вогнища кишкової метаплазії з ворсинчастою структурою синього кольору. NBI-хромогастроскопія з метиленовим синім.

го огляду СОШ звільняли від надлишків слизу шляхом розпилювання за допомогою катетеру 15-18 мл муколітичної рідини (10% ацетилцистеїну або 0,5% розчин бікарбонату натрію), подальшої двохвилинної її експозиції та змивання розрідженого слизу стерильною водою. На підготовлену таким чином СОШ розпилювали 15-20 мл 0,5% метиленового синього. Через 2 хвилини змивали надлишкову фарбу стерильною водою, оцінювали стан СОШ і брали біоптати із зафарбованих ділянок. Крім того, в усіх обстежених хворих біоптати СОШ отримували з малої та великої кривизни тіла та антральної частини (по 2 шматочки з кожного відділу) та з кута шлунка (по 1 шматочку). Матеріал фіксували у 10% нейтральному розчині формаліну з наступною парафіноюю проводкою та серійними зрізами 5 мкм завтовшки. Препарати фарбували гематоксиліном та еозином, альдегід фуксином у поєднанні з альціановим синім, залізодіаміновим (НІД)-методом за Спайсером а також застосовували ШИК-реакцію в комбінації з альціановим синім для верифікації різних типів метаплазії СОШ. Визначення персистенції *H. pylori* у СОШ проводилося швидким уреазним тестом, цитологічно за Папенгеймом та гістологічно за Романовським-Гімза і толудіновим синім.

## Результати. Обговорення

При застосуванні 0,5% водяного розчину метиленового синього нормальна СОШ не фарбувалася барвником. При інстиляції метиленового синього на незмінену СОШ він розтікався по поверхні, проникаючи в шлункові борозни і ямки, заповнюючи складки, та добре підкреслював дрібнозернистий рельєф світло-рожевої СОШ. При накопиченні у щілинах між епітеліальними клітинами, він підсилював рельєфність СОШ, дозволяючи виділити найдрібніші пошкодження, нерівності рельєфу та порушення архітектоники.

При наявності вогнищ метапластично зміненого епітелію СОШ зафарбовувалася в стійкий інтенсивно синій колір та при відмиванні 10% розчином ацетилцистеїну або 0,5% розчином бікарбонату натрію хромоскопична картина не змінювалася, що було пов'язано з абсорбцією метиленового синього метаплазованим епітелієм і проникненням барвника в цитоплазму клітин. Ділянки кишкової метаплазії (навіть незначні) фарбувалися у синій колір, у вигляді вогнищ неправильної округлої форми з нечіткими контурами або утворювали мозаїчний сітчастий чи вільозний малюнок (рис. 1).

При використанні вузько спектральної (NBI) ендоскопії з метиленовим синім чітко візуалізувалися регулярна архітектоника слизової оболонки шлунка, овальний тип епітелію, характерна для дна шлунка та ділянки вільозної структури, що були типовими для КМ (рис. 2).

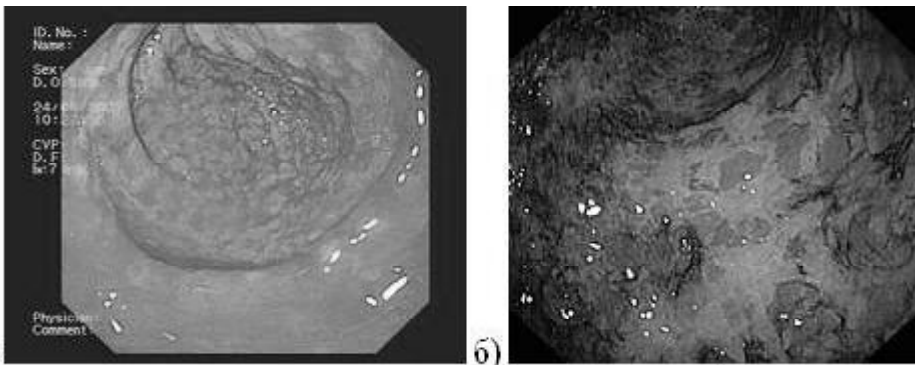
Інтенсивність забарвлення залежала від ступеня виразності дегенеративно-запальних метапластичних змін СОШ та коливалася від нерівномірного плямистого забарвлення до його відсутності, або крапчастості фарбування при атрофії.

При загальноприйнятому ендоскопічному огляді не завжди вдавалося виявити обмежену ділянку ураження, яка мало відрізняється за кольором та структурою поверхні від оточуючої слизової оболонки та визначити її межі.

Проте, в нашому дослідженні найчастіше зустрічались осередки СОШ трохи піднесені над її поверхнею, білястого або сірувато-білого кольору, блідніші за оточуючу слизову оболонку (СО), які мали різну конфігурацію та розміри (переважно округлі або овальні та пальцеподібні). При магніфікаційній ендоскопії (НМЕ) структура вогнищ була ворсинчастою (рис. 3).

Ефективність хромогастроскопічного дослідження в діагностиці КМ склала 98%, звичайної ендоскопії 69% (табл. 2). Специфічність хромогастроскопічного методу була - 90,9%, чутливість - 99%, звичайного ендоскопічного дослідження складала 58,8% та 70,4% відповідно.

У 68 випадках ХАГ з КМ при хромогастроскопії спос-



метаплазію (ПКМ) та у 21 - неповну КМ (табл. 3).

Початкові метапластичні зміни СОШ важко діагностувати при використанні звичайної фіброгастроскопії. Недостатня точність ендоскопічного методу у діагностиці, головним чином, слабо вираженої атрофії СОШ, має бути суттєво підвищена за допомогою морфологічного дослідження множинних біоптатів слизової оболонки із різних відділів шлунка з використанням хромогастроскопії.

У 18 хворих (7 з повною та 11 з неповною КМ) КМ визначалася в препілоричному відділі по малій кривизні та розповсюджувалася до середньої та верхньої третини тіла (рис. 5).

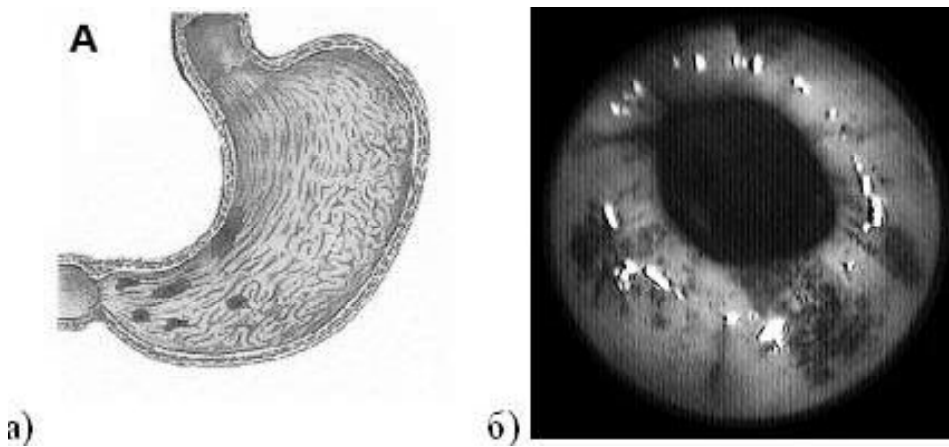
У 12 пацієнтів (4 з повною та 8 з неповною КМ) КМ набувала дифузного характеру, фокуси метаплазії зливалися між собою при цьому в метапластичний процес була втягнута практично уся СОШ.

При гістологічному дослідженні визначалися як фокуси повної так і неповної КМ СОШ (рис. 6).

У 2 пацієнтів поряд з тотальним ураженням СОШ була втягнута до метапластичного процесу і слизова оболонка стравоходу.

Під час проведення хромогастроскопії кишкова метаплазія діагностована у 98% випадків, але за макроскопічними ознаками провести диференційну діагностику між повним та неповним типом КМ було досить

**Рис. 3.** Хронічний атрофічний метапластичний антральний гастрит: округлі, овальні, місцями пальцеподібні ділянки КМ сірувато-білого кольору при загальноприйнятій гастроскопії (а) та синього кольору при хромогастроскопії з метиленовим синім (б).



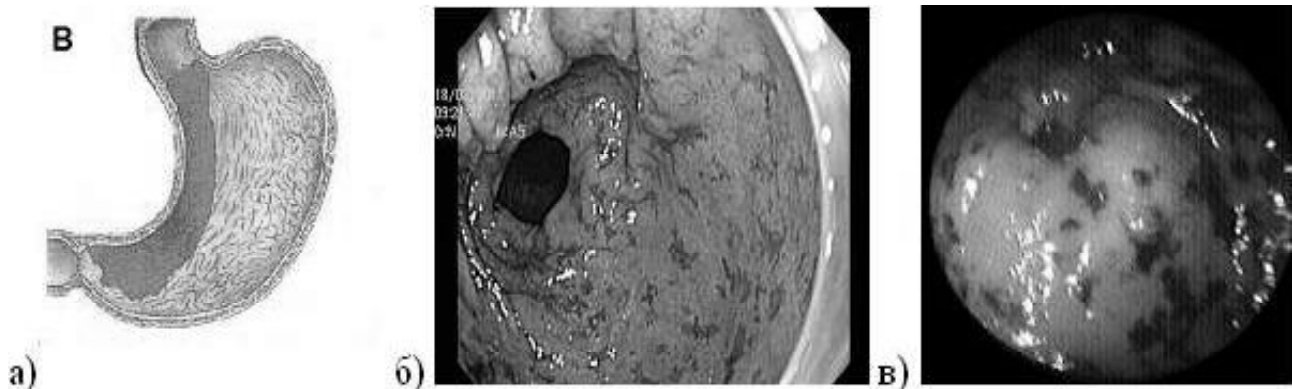
**Рис. 4.** Хронічний атрофічний антральний гастрит з кишковою метаплазією. Хромогастроскопія з метиленовим синім, площа ураження до 20%.

терігали КМ у вигляді вогнищового, вогнищово-зливного або дифузного забарвлення СОШ з різною площею розповсюдження. Так, у 38 хворих КМ локалізувалась переважно в антральному відділі шлунка. Процес починався, як правило, з препілоричної ділянки на малій кривизні між кутом шлунка та воротарем, поступово поширюючись на оточуючу СОШ. При цьому межа метаплазії не досягала тіла шлунка (рис. 4). При гістологічному дослідженні виявляли у 17 пацієнтів (із 38) повну кишкову

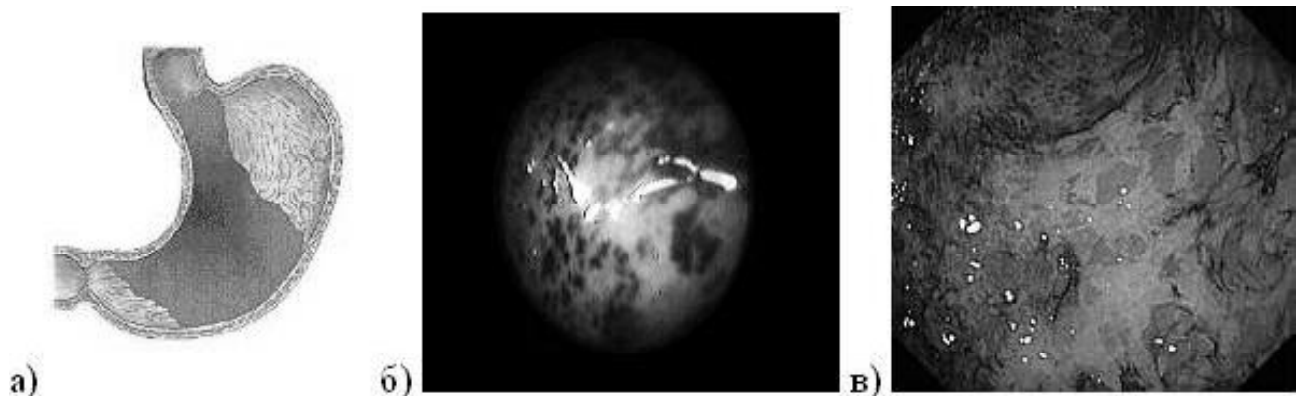
жінні визначалися як фокуси повної так і неповної КМ СОШ (рис. 6).

У 2 пацієнтів поряд з тотальним ураженням СОШ була втягнута до метапластичного процесу і слизова оболонка стравоходу.

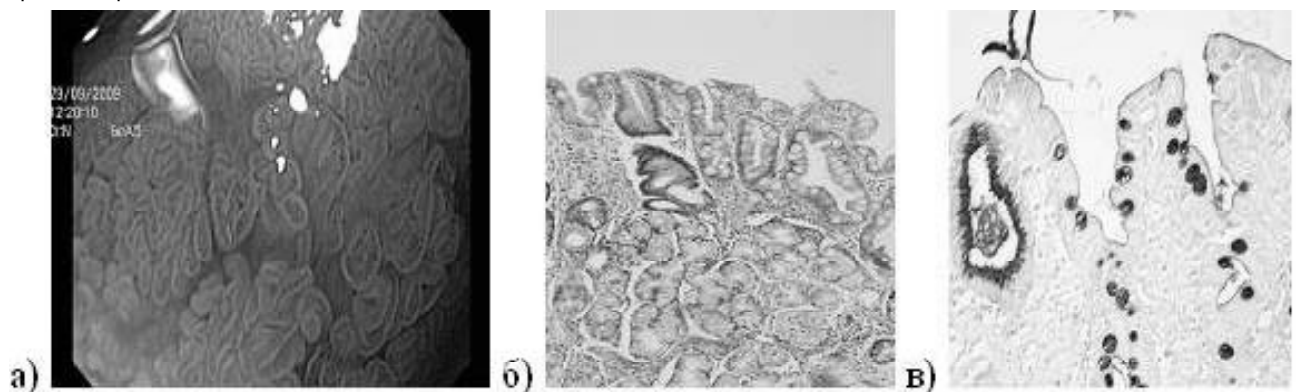
Під час проведення хромогастроскопії кишкова метаплазія діагностована у 98% випадків, але за макроскопічними ознаками провести диференційну діагностику між повним та неповним типом КМ було досить



**Рис. 5.** Хронічний атрофічний антральний гастрит з кишковою метаплазією. Антральний тип КМ з розповсюдженням по малій кривизні, субтотальне ураження з площею до 50%. Хромогастроскопія з метиленовим синім.



**Рис. 6.** Хронічний атрофічний пангастрит з КМ - тотальне ураження СОШ, площа якого більше 50%: а) - схема; б), в) - хромогастроскопія з метиленовим синім.



**Рис. 7.** Хронічний атрофічний гастрит з повною кишковою метаплазією. а) Ворсинчаста (вільозна) структура СОШ в ділянці повної кишкової метаплазії. NBI x 115. б). Гематоксилін-еозин. x 200, в) ШИК-альціановий синій. x400.

важко. У зв'язку з цим морфологічний метод залишається основним для підтвердження типу КМ. При використанні вузькоспектральної ендоскопії (NBI) для повної КМ (рис. 7) була характерна ворсинчаста (вільозна структура), в той час як при неповній переважала сітчаста структура СОШ (рис. 8).

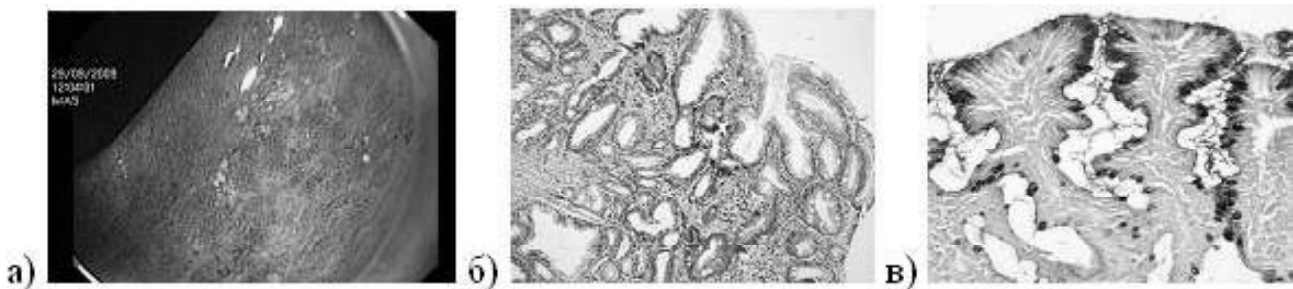
Слід зазначити, що у нашому дослідженні розповсюдження КМ тісно корелювало з віком та інфікуванням *H.pylori*. Так КМ спостерігалася переважно у віковій групі старше за 45 років, при цьому середній вік склав  $57,23 \pm 1,59$  років. Ми не виявили залежності між ступенем активності хронічного атрофічного гастриту та поширеністю КМ, але за нашими даними розповсюдження КМ зупинялося у хворих, яким була проведена ерадикація *H.pylori*, та прогресувала у хворих без ерадикації. При цьому в останніх на протязі 6 років площа збільшилась на 25% та перейшла від субтотального у тотальний тип у 18%. Регресивних змін після ерадикації нами не було зареєстровано.

Поряд із цим нами не було виявлено певних скарг, специфічних для хворих з КМ, а у 20% хворих КМ була діагностована взагалі без наявних скарг у хворих при профілактичному огляді. В якості ілюстрації наводимо наступний випадок.

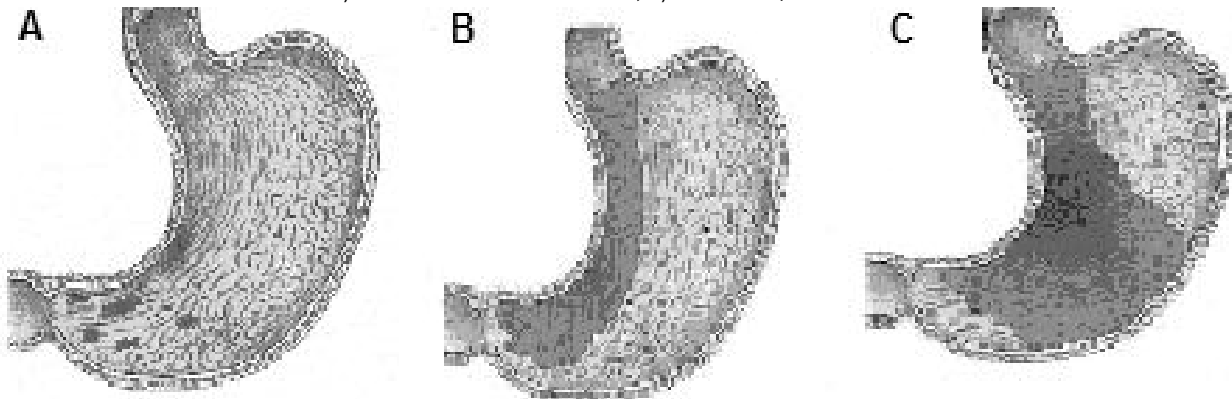
*Хворий С., 54 р., (історія хвороби № 730, від 06.07.2006 р.),* поступив у гастроентерологічне відділення ВМЦ

ВПС України для проходження військово-лікарської комісії з метою висновку про придатність до військової служби. Скарг на момент поступлення немає. Діагноз при поступленні: Хронічний гастрит у фазі ремісії з нормальною кислотоутворюючою функцією. При проведенні ФЕГДС: слизова оболонка стравоходу, шлунка, дванадцятипалої кишки відповідає нормі. При використанні хромогастроскопії з 0,5% метиленового синього в препілоричній зоні по малій кривизні в області кута шлунка визначаються забарвлені в синій колір осередки округлої та овальної форми, розмірами від 0,5 до 1 см, із забарвлених ділянок взяті біоптати для наступного гістологічного дослідження, після якого встановлений діагноз: Хронічний атрофічний антральний гастрит з кишковою метаплазією. Хворому рекомендовано щорічне спостереження.

Морфологічне дослідження прицільних гастробіоптатів, отриманих з ділянок КМ (забарвлені у синій колір при хромогастроскопії) виявило заміну залозистого (головних, паріетальних екзокриноцитів, шийкових мукоцитів) та поверхневого епітелію незрілим кубічним і призматичним з келихоподібними екзокриноцитами. Останнім були притаманні властивості епітелію тонкої або товстої кишки. Лише у 2% хворих при патогістологічному дослідженні гастробіоптатів ознак КМ не знайдено. Даний факт ми пояснили малими розміра-



**Рис. 8.** Хронічний атрофічний гастрит з неповною кишковою метаплазією. а) Сітчаста структура СОШ у ділянці неповної кишкової метаплазії. NBI x115. б) Гематоксилін-еозин. x200; в) ШИК-альціановий синій. x400.



**Рис. 9.** Прогресування кишкової метаплазії з поступовим втягненням в процес фундального та кардіального відділів. Різновиди кишкової метаплазії в залежності від локалізації та поширеності: А - переважно навколо пілоричного отвору - антральний тип; В - з розповсюдженням переважно по малій кривизні до верхньої третини тіла - субтотальне ураження; С - з розповсюдженням по малій та великій кривизні з втягненням в процес фундального та кардіального відділу - тотальне ураження СОШ.

ми виявлених ділянок КМ.

Відповідно макроскопічним змінам СОШ під час використання хромогастроскопії ми виділили 3 основних типи КМ: фокальний, фокально-зливний та дифузний або мультифокальний, коли КМ визначається в біоптатах, отриманих не менше, ніж з двох різних анатомічних ділянок шлунка.

Залежно від локалізації та поширеності КМ виділяють наступні різновиди: 1) антральний (переважно навколо пілоричного отвору); 2) субтотальний (з розповсюдженням переважно по малій кривизні до верхньої третини тіла); 3) тотальний (з розповсюдженням по малій та великій кривизні і послідовним втягненням в процес фундального та кардіального відділу СОШ) (рис. 9). Відповідно площі ураження СОШ розрізняли ступені КМ: легкий - ураження <20% площі СОШ; помірний - 20-50%; важкий - >50%.

Під час хромогастроскопічного дослідження з розчином метиленового синього з подальшою гістологічною верифікацією ознаки ПКМ відмічено у 28 (41%) хворих, неповної кишкової метаплазії у 40 (59%), дисплазії I та III ступеней - у 17 (5 з ПКМ та 12 з НКМ) обстежених пацієнтів, ознаки малігнізації - у 4 (5%), тоді як при звичайному ендоскопічному дослідженні ці зміни визначити не змогли. У хворих з диспластичними змінами та на рак шлунка переважало субтотальне ураження СОШ з площею метапластичних змін більше 20%.

### Висновки та перспективи подальших розробок

1. Зіставлення результатів ендоскопічної діагностики при загальноприйнятій гастроскопії та хромогастроскопії з метиленовим синім довело достовірно ( $p < 0,05$ ) більшу ефективність хромогастроскопії. Інформативність методу дуже висока, про що свідчить збіг результатів хромоендоскопії з даними патогістологічного дослідження біоптатів у 98% випадків, проти 75,5% при загальноприйнятій ендоскопії.

2. Використання магніфікаційної (НМЕ) та вузькоспектральної (NBI) ендоскопії у порівнянні з хромогастроскопією дає можливість визначити макроскопічні диференційно-діагностичні критерії КМ: для ПКМ характерна ворсинчаста структура поверхні СОШ, для НКМ - переважно сітчаста.

3. Ступінь поширеності КМ має вирішальне значення для прогнозу диспластичних та неопластичних змін СОШ. При її обсязі, який перевищує 20% поверхні СОШ, створюються умови для розвитку дисплазії та аденокарциноми шлунка.

4. Використання хромогастроскопічного методу дозволяє точніше визначити та сформувати групи хворих з передраковими змінами та станами для подальшого спостереження та лікування.

Проведені дослідження дозволяють рекомендувати даний метод в якості скринінгу та діагностики в експрес-оцінці передракових станів та змін слизової оболонки шлунка у гастроентерологічній практиці.

**Список літератури**

- Аруин Л.И. Морфологическая диагностика болезней желудка и кишечника /Аруин Л.И., Капуллер Л.Л., Исаков В.А.- М: "Триада-X", 1998.- 496с.
- Бабак О.Я. Хронический атрофический гастрит - точка отсчёта начала канцерогенеза /О.Я.Бабак, Ю.В.Протас //Сучасна гастроентерол.- 2005.- №5 (25).- С.9-14.
- Stanley R., Hamilton Lauri A., Aaltonen. World Health Organization Classification of Tumours. Pathology and Genetics of Tumours of the Digestive System.- IARC Press.- Lyon.- 2000.- 314p.

**Вернигородский С.В., Дегтярева Л.В.**

**РОЛЬ ХРОМОЭНДОСКОПИИ В ДИАГНОСТИКЕ КИШЕЧНОЙ МЕТАПЛАЗИИ ПРИ ПРЕДРАКОВЫХ СОСТОЯНИЯХ СЛИЗИСТОЙ ОБОЛОЧКИ ЖЕЛУДКА**

**Резюме.** Проведен сравнительный эндоскопический и патоморфологический анализ макроскопических и микроскопических изменений слизистой оболочки желудка у 68 больных хроническим атрофическим гастритом с кишечной метаплазией. Показано преимущество хромоэндоскопического метода над общепринятой эндоскопией в диагностике кишечной метаплазии. Соответственно макроскопическим изменениям слизистой оболочки желудка выделили 3 основных типа кишечной метаплазии: фокальный, фокально сливной и диффузный (мультифокальный). В зависимости от локализации и распространенности кишечной метаплазии: 1) антральный (преимущественно вокруг пилорического отверстия); 2) субтотальный (с распространением преимущественно по малой кривизне до верхней трети тела); 3) тотальный (с распространением по малой и большой кривизне и последовательным вовлечением в процесс фундального и кардиального отдела желудка. Соответственно площади поражения: легкая степень - поражения <20% площади слизистой оболочки желудка; умеренная - 20-50%; тяжелая степень - >50%. Предложено использование хромоэндоскопии в качестве скринингового метода у больных с кишечной метаплазией.

**Ключевые слова:** хромоэндоскопия, кишечная метаплазия, предраковые состояния.

**Vernygorodskiy S.V., Degtiarova L.V.**

**THE ROLE OF CHROMOENDOSCOPY IN DIAGNOSTICS OF INTESTINAL METAPLASIA IN PRECANCEROUS GASTRIC CONDITIONS**

**Summary.** The comparative endoscopic and pathomorphology analysis of macroscopic and microscopic changes of the gastric mucosa of 68 patients with chronic atrophic gastritis and intestinal metaplasia was performed. The advantage of chromoendoscopy over common endoscopy in diagnostics of intestinal metaplasia was revealed. We marked out 3 main types of intestinal metaplasia according to macroscopic changes of gastric mucosa: focal, focal and confluent and diffuse (multifocal). Depending on localization and extension of intestinal metaplasia: 1) antral (predominantly around the pylorus); 2) subtotal (with extension along the lesser curvature up to the upper third of the corpus); 3) total (with extension along the lesser curvature and greater curvature and consecutive involving in process of the fundic and cardiac parts of the stomach. According to the involved area: slight extent - involving < 20% of gastric mucosa area; moderate - 20-50%; severe extent - >50%. The use of chromoendoscopy as screening test in patients with intestinal metaplasia of a gastric mucosa was proposed.

**Key words:** chromoendoscopy, intestinal metaplasia, precancerous conditions.

Стаття поступила до редакції 23.11.2011 р.

© Коньков Д.Г., Чернов А.В., Кукуруза І.Л., Буртяк Н.Г.

УДК: 618.396

**Коньков Д.Г., Чернов А.В., Кукуруза І.Л., Буртяк Н.Г.**

Кафедра акушерства та гінекології № 1, Вінницький національний медичний університет імені М.І.Пирогова (вул. Пирогова, 56, м.Вінниця, 211018, Україна)

## СУЧАСНІ АСПЕКТИ ДОСЛІДЖЕННЯ ПРЕДИКТОРІВ ПЕРЕДЧАСНИХ ПОЛОГІВ З ТОЧКИ ЗОРУ ДОКАЗОВОЇ МЕДИЦИНИ

**Резюме.** В статті наведені дані доказової медицини відносно етіопатогенетичних механізмів виникнення, клініки та предикторів передчасних пологів.

**Ключові слова:** передчасні пологи, перинатальні втрати, гестаційна ендотеліопатія, цервікометрія.

Відповідно до визначення ВООЗ, передчасними вважаються пологи з 22 до 37 тижнів, вважаючи з першого дня останньої менструації, з масою дитини 500-2500 грамів і ознаками недоношеності. Частота передчасних пологів (ПП) у світі в останні роки становить 5-12% і, незважаючи на появу в нових технологій, не має тенденції до зниження і є провідною причиною дитячої смертності в світі. Крім того, передчасні пологи є основною причиною 70% неонатальної захворюваності та смертності (табл. 1).

Успішне зниження перинатальної захворюваності і смертності, пов'язаних з передчасними пологами вимагає здійснення ефективного виявлення ризиків і зміну існуючих клінічних протоколів стосовно профілактики передчасних пологів, що, в свою чергу вимагає глибокого порозуміння соціально-психологічних факторів ризику, етіології і механізмів передчасних пологів та програм для точної ідентифікації вагітних жінок з ризиком передчасних пологів. Насправді, останні дані показують, що раннє виявлення груп ризику вагітних з своєчасним направленням надання акушерської допомоги і дозволяє виявляти жінок з ризиком передчасних пологів та призводити до зниження кількості вкрай недоношених новонароджених (<32 тижнів), тим самим знижувати перинатальну захворюваність і смертність, а також витрат, які пов'язані з передчасними пологами.

Основна увага в цій статті зосереджена на профілактиці та діагностиці передчасних пологів при непошкодженій плідній оболонці. Мета ведення передчасних пологів повинна включати в себе (1) раннє виявлення факторів ризику, пов'язаних з передчасними пологами, (2) своєчасну діагностику передчасних пологів, (3) визначення етіології передчасних пологів, (4) оцінку стану плода, (5) забезпечення профілактичного лікування для пролонгування вагітності, зниження частоти респіраторного дистрес-синдрому (РДС) і інтраамніотичної інфекції (ІАІ), (6) початок токолітичної терапії при наявності показань, (7) розробки плану охорони материнства і плода для покращення неонатального результату, чому і буде присвячений цикл наших робіт.

Для отримання відповідних рандомізованих контрольованих досліджень, систематичних оглядів і метааналізів були переглянуті: Кохрановська бібліотека (включаючи Кохрановську базу даних систематичних оглядів, DARE і EMBASE), TRIP, Medline, PubMed (елект-

ронні версії). Пошук був обмежений роком публікації 1996-2011. Бази даних були досліджені за допомогою термінів MeSH, включаючи всі підзаголовки, разом з пошуком за ключовими словами. Ключовими словами були: "передчасні пологи", "інтраамніотична інфекція", "трансвагінальна цервікометрія", "плодовий фібронектин". Національна бібліотека з питань охорони здоров'я та Національні Керівництва Інформаційного центру були також розглянуті в плані відношення до справи посібників та оглядів. Градації достовірності доказів, що використовуються в даному пакеті, засновані на системі Центру доказової медицини Університету Оксфорда, Великобританія [www.cebm.net].

**Класифікація.** Передчасні пологи (ПП) можна класифікувати відповідно до гестаційного віку новонароджених: раніше 28 тижнів (27 тижнів і 6 днів включно) - народжується близько 5% недоношених дітей (глибока недоношеність), вага дітей до 1000 г - екстремально низька маса тіла, виражена незрілість легенів (хоча в ряді випадків профілактика РДС ефективна). Прогноз вкрай несприятливий. Показники перинатальної захворюваності та смертності вкрай високі; 28-31 тиж. (28/0 - 30/6) - близько 15% (важка недоношеність), вага дітей до 1500 г - дуже низька маса тіла, легені плоду незрілі, за допомогою кортикостероїдів вдається домогтися прискорення дозрівання легенів. Прогноз пологів для плода більш сприятливий; 32-33 тижнів (32/0-33/6) - близько 20% (недоношеність середнього ступеня); 34-37 (34/0-36/6) - 70% (близько до терміну). Легені плоду практично зрілі і не вимагають введення засобів для стимуляції дозрівання сурфактанта. Інфекційна захворюваність новонароджених, які народилися на терміні 34-37 тижнів, значно нижче у порівнянні з більш ранніми термінами. Пролонгування вагітності при цьому терміні не робить істотного впливу на показники перинатальної смертності.

**Причини передчасних пологів.** Анамнестичні ПП відносять пацієнта до категорії високого ризику. З урахуванням вихідного ризику на 10-12%, ризик повторних ПП після 1, 2 і 3 послідовних ПП може бути збільшена до 15%, 30% і 45% відповідно. Лікарі жіночої консультації повинні допомогти стимулювати пацієнтів для прийняття обґрунтованих рішень щодо майбутньої вагітності і інформувати пацієнтів стосовно ризику неонатальної захворюваності та смертності [Щербаків, Еремеева, 2008].



**Таблиця 1.** Неонатальна захворюваність та смертність в залежності від гестаційного віку.

Термін вагітності, тиж.	Виживання	Респіраторний дистресс синдром	Внутрішньо-шлуночкові кровотечі	Сепсис	Некротизуючий ентероколіт	Інтактні
24	40%	70%	25%	25%	8%	5%
25	70%	90%	30%	29%	17%	50%
26	75%	93%	30%	30%	11%	60%
27	80%	84%	16%	36%	10%	70%
28	90%	65%	4%	25%	25%	80%
29	92%	53%	3%	25%	14%	85%
30	93%	55%	2%	11%	15%	90%
31	94%	37%	2%	14%	8%	93%
32	95%	28%	1%	3%	6%	95%
33	96%	34%	0%	5%	2%	96%
34	97%	14%	0%	4%	3%	97%

Спонтанні ПП, прееклампсія, або ретардація плоду при першій вагітності підвищує ризик до ускладнень у жінок в їх другій вагітності. На основі когортного дослідження 536419 датських жінок, пологи між 32 і 36 тижнями вагітності підвищують ризик ПП у другій вагітності з 2,7% до 14,7% (відношення шансів (ОШ) 6,12, 95% довірчий інтервал (ДІ), 5,84-6,42) та підвищують ризик прееклампсії з 1,1% до 1,8% (ОР 1,60; 95% ДІ 1.41-1.81). Перші пологи до 28 тижнів підвищують ризик других ПП до 26,0% (або на 13,1, 95% ДІ 10.8-15.9) і підвищують ризик прееклампсії до 3,2% (ОР 2,96, 95% ДІ, 1.80-4.88).

Прееклампсія у першу вагітність з пологами від 32 до 36 тижнів збільшувало ризик прееклампсії у другій вагітності з 14,1% до 25,3% (ОР 2,08, 95% ДІ, 1.87-2.31) та підвищує ризик розвитку ретардації плоду з 3,1% до 9.6% (ОР 2,82; 95% ДІ 2.38-3.35) [Iams et al., 2003, 2008].

**Гестаційна ендотеліопатія.** Порушення вазорегулюючої функції ендотелію виявляються у 80-90% жінок, які мали в анамнезі ПП. Найбільш виражені прояви гестаційної ендотеліопатії були виявлені у вагітних на фоні прееклампсії. Отримані результати збігаються з сучасною концепцією патогенезу невиношування вагітності, як проявами генералізованого ендотеліозу. Вважають, що патологічна плацентация з формуванням зниженою плацентарної перфузії стимулює викид в кров ряду субстанцій, що активують або пошкоджують клітини ендотелію судин матері [Щербаков, Еремеева, 2008; Norman, Martin, 2003, Strauss et al., 2009]. Слід зазначити, що парадоксальні зміни ендотелію були виявлені на ранніх термінах вагітності у 45-70% обстежених. Виникнення в подальшому клінічні картини прееклампсії, плацентарної дисфункції і ПП стають результатом порушення стану ендотелію судин гломерул і збільшення проникності ниркових капілярів.

Таким чином, негативна динаміка показників тестів на мікроальбумінурію та ендотелій-залежну вазодилат-

тацію стає предиктором виникнення пренатальної патології і маркером її подальшого прогресування. У разі ПП патологічні показники компресійної проби є відображенням про можливий дефіцит ендотелій-залежної дилатуючої компоненти, що призводить до підвищення судинного опору в матково-плацентарного комплексу та опосередковано впливає на підвищення тону-су міометрія [Малаховская, Зайнулина, 2004]. Тобто, ендотеліальними предикторами розвитку ускладненого перебігу вагітності є неадекватна реакція судинної стінки в періоди першої та другої хвилі інвазії трофобласта, що виявляється вираженістю збільшення діаметра плечової артерії менш ніж на 20% і збільшенням швидкості кровотоку менш ніж на 130%. Явища гестаційної ендотеліопатії прогресують по мірі

розвитку ускладненої вагітності.

Діагноз загрози ПП на підставі клінічних даних повинний включати в себе: скорочення матки, які є відчутно болючими, тривалістю більше 30 секунд і відбуваються з частотою не менше 2 разів на 10 хвилин (п'ять або більше скорочень матки на годину); водяниста рідина з піхви; менструально подібні спазми у нижній частині живота, що можуть з'являтися і зникати, або бути постійними; тупий біль в спині нижче пояса, що може зменшуватись за інтенсивністю і поступово зникати, або бути постійним; тазовий тиск, зміна вагінальних виділень [Behrman, Butler, 2007].

Дзеркальний огляд повинен виконуватися в асептичних умовах, одноразовим інструментарієм. Вагінального дослідження слід уникати, якщо шийка матки може бути добре візуалізована. Ступінь розкриття ш/м доцільно визначати за допомогою стерильного вагінального тампону. Якщо шийка матки значно розширена (наприклад, візуалізація пролабованого плідного міхура, ймовірно визначається при дилатації ш/м >2 см) виконується тільки бактеріологічне дослідження виділень з нижньої третини піхви. Необхідно провести обов'язково і кардіотокографію. Це найпростіший тест безпосереднього благополуччя, котрий повинен застосовуватися при неонатальній тактиці вичікування. КТГ повинна бути безперервною і під час перейм. У терміні вагітності меншим за 28 тижнів може бути важко отримати адекватні інтерпретації КТГ. У цих умовах визначення біофізичного профілю може бути більш корисним. Однак, це не означає, що КТГ не повинна використовуватися менше, ніж 28 тижнів.

**Цервікометрія.** Довжина шийки матки під час допологового огляду є найбільш чутливими предиктором передчасних пологів у жінок як з високим, так і низьким рівнем ризику. При неускладненій вагітності ці методи дозволяють виявити вагітних з підвищеним ризиком ПП (наприклад, при довжині шийки 2,5 см і менше

**Таблиця 2.** Прогностичні показники фетального фібронектину і Актім Партус об'єднані з довжиною шийки матки до пологів [Eroglu et al., 2007].

Пологи $\leq 7$ д	Фетальний фібронектин	Актім Партус	Довжина шийки матки $< 20$ мм	Довжина шийки матки $< 25$ мм	Довжина шийки матки $< 20$ мм		Довжина шийки матки $< 25$ мм	
					Фетальний фібронектин	Актім Партус	Фетальний фібронектин	Актім Партус
Чутливість %	83,3	83,3	66,7	66,7	80	80	80	80
Специфічність %	80,0	84,4	95,6	88,9	97,2	97,3	97,0	97,1
Позитивна прогностична цінність %	35,7	41,7	66,7	44,4	80	80	80	80
Негативна прогностична цінність %	97,3	97,4	95,6	95,2	97,2	97,3	97,0	97,1

ризик ПП підвищується в 6 разів у порівнянні з популяцією). Трансвагінальний УЗД-вимір довжини шийки матки в 24 тижнів достовірно пов'язаний з діагностикою спонтанних ПП до 35 тижнів [Iams, 2003], так відносний ризик ПП у жінок з шийкою матки 25 мм, або менше 24 тижнів склав 6,2. Крім того, на 28 тижнів вкорочення шийки матки ( $\leq 25$  мм) було пов'язано з відносним ризиком ПП - 9,6. У вагітних з довжиною шийки 25 мм і коротше на 28 тижнів чутливість, для прогнозування ПП до 35 тижнів становила 49%. Серед жінок з анамнестичними спонтанними ПП (за винятком багатоплідної вагітності, аномалій матки і шийки), у 20% пацієнтів довжина шийки матки менше 25 мм, в 22-25 тижнів дозволила віднести їх до групи високого ризику ПП [Iams et al., 2003, 2008]. Серед цих хворих з укороченою шийкою і анамнестичними ПП, 37,5% народили до 35 тижнів. На відміну від пацієнтів з довжиною шийки більше 25 мм (пологи  $< 35$  тижнів - 10,6%).

У порівнянні з рівнем фібронектину плода, або шкали Бішоп, довжина шийки матки показала найбільшу чутливість (39%), а специфічність 92,5% і негативну прогностичну цінність 98%: дослідження [Owen et al., 2001], де проводили вимірювання довжини шийки від 16 тижнів і 23 тижнів. Послідовні трансвагінальні ультразвукові вимірювання довжини шийки у популяції високого ризику показали, що шийка матки менше, ніж 25 мм, є показником відносного ризику 4,5 для спонтанних ПП до 35 тижнів, з 69% чутливістю, специфічністю 80%, 55% позитивною прогностичною цінністю, і 88% негативною прогностичною цінністю.

Крім того, був визначений наступний список дискримінантних коефіцієнтів (у порядку зниження значущості): вибухання оболонок - 1,448154; довжина шийки матки - 0,844060 E-2; ширина шийки матки - 0,3564436 E-2; товщина нижнього сегмента матки - 0,3320329; задній кут шийки матки - 0,3239718 E-21; діаметр внутрішнього зіву - 0,2056026.

Так як випинання оболонок зустрічається рідко, і його поява - це пізня ознака, яка виявляється тільки в невеликому відсотку випадків, його було виключено з рутинних критеріїв відбору. Нижній сегмент матки і товщину шийки через невисоку відтворюваність у дослідженнях використовують нечасто. Хоча задній кут ший-

ки також часто не відносять до показників неспроможності зіву, автор пропонував враховувати цей показник для відбору вагітних, тому що його можна легко виміряти, він має гарну відтворюваність і дає більш високий дискримінантний коефіцієнт, ніж показник внутрішнього зіву. Таким чином, Jay D. Iams [2003] надав 3 параметра у порядку зниження їх значущості: довжину шийки матки, задній кут шийки і діаметр внутрішнього зіву. Інші дослідники пропонують комплекс із таких 3 параметрів: довжина шийки матки  $< 25$  мм, діаметр внутрішнього зіву  $> 6$  мм і задній кут шийки матки  $> 90^\circ$ . Присутність 2 параметрів із 3 є критерієм відбору вагітних до групи високого ризику ПП.

Трансабдомінальне УЗД не може бути використано для оцінки довжини шийки для передбачення ПП (II-2D). Трансперітонеальне УЗД може бути запропоновано для вагітних з підвищеним ризиком ПП, якщо трансвагінальне УЗД, або неприйнятне, або недоступне (II-2B). Однак чутливість цього методу низька (35-40%), що не дозволяє використовувати даний тест в якості скринінгу. Незважаючи на те, що ультразвукове цервікометрія дозволяє передбачити ризик ПП, немає ніяких доказів того, що ця інформація може бути використана, щоб зменшити вірогідність ПП та пролонгувати вагітність. Проте, трансвагінальна цервікометрія дає підстави для своєчасного визначення належної лікувальної установи для розродження та своєчасного проведення курсу профілактики РДС кортикостероїдами.

Проведені дослідження показали об'єктивність вимірювання довжини вагінальної частини шийки матки з використанням Cerivlenz, інтравагінального вимірювального приладу, після попереднього вимірювання довжини шийки матки трансвагінальним УЗД. Ці вручну отримані вимірювання довжини шийки виявляються точні для відтворювані, а також прогнозують зменшення довжини шийки матки. Таким чином, Cerivlenz може являти собою недорогий прилад для скринінгу по виявленню пацієнтів групи ризику ПП по довжині шийки матки у порівнянні з методом оцінки пальцевим вимірюванням.

Саме ці заходи мають доведену ефективність у покращенні перинатальних наслідків та зниженні неонатальної захворюваності та смертності [SOGC Clinical

practice guideline, 2011]. Зв'язок між довжиною шийки матки й ризиком ПП не поширюється на жінок, яким була проведена операція на шийці матки, у результаті якої вона була вкорочена.

Серед пацієнтів з укороченою шийкою інформація повинна бути надана про ознаки і симптоми ПП, тим більше, що вагітність підходить потенціал життєздатності. Пренатальні відвідування можуть бути призначені на короткі проміжки часу, щоб збільшити контакт пацієнта з лікарем, особливо в період вагітності 20 і 34 тижнів, що може знизити рівень екстремально-ранніх ПП. [emedicine.medscape.com].

*Інші предиктори передчасних пологів.* Одним із предикторів ПП є наявність фетального фібронектину в шийково-вагінальному секреті у терміні вагітності до 35 тижнів, особливо протягом 2 тижнів з моменту проведення тесту. Зазвичай фібронектин плода там відсутній з 24 тижнів вагітності майже до пологів, проте у 24-26 тижнів його виявляють у 3-4% жінок, ризик передчасних пологів у цих жінок значно підвищений. Для клінічної практики дуже важливо те, що цей тест має високу прогностичну цінність негативного результату - при відсутності фібронектину у вагінальному секреті ймовірність того, що жінка народить протягом тижня, становить близько 1%. Мета-аналіз 40 досліджень показав, що високий рівень фібронектину в цервікальному слизу корелює зі швидким початком передчасних пологів. Чутливість цього показника найбільш висока при розвитку передчасних пологів в найближчі 7, або 14 днів (67 і 71% відповідно) і менш значима щодо передчасних пологів в найближчий 21 день (59%). Щодо прогнозу пологів до 34 і 37 тиж його інформативність ще нижче (53 і 52% відповідно) [Leitich, Kaider, 2003].

Для проведення тесту Актім Партус під час дослідження за допомогою стерильного вагінального дзеркала дакроновим тампоном відбирають пробу цервікального секрету. Негативний результат вказує на низький ризик ПП протягом 7 днів після проведення тесту. Прогностична цінність негативного результату - 94%. При порівнянні предикторних показників ПП: Актім Партус, фетального фібронектину та вимірювання шийки матки для пологів до 35 тижнів виявилось, що всі 3 цих методи мають хороші показники негативної прогностичної цінності. Вимірювання довжини шийки матки - чутливий метод для виявлення небезпеки при ПП, але коли довжину шийки матки об'єднано з використанням тесту Актім Партус, чутливість методу надзвичайно підвищується (табл. 2).

Таким чином, Актім Партус і фетальний фібронектин мають майже однакову можливість прогнозувати передчасні пологи <35 тижнів вагітності. У обох діагностичних тестів чутливість краще, ніж при вимірюванні довжини шийки матки. Чутливість тесту Актім Партус, безсумнівно, потрібно оцінювати разом з показниками цервікометрії, що більш корисно для виявлення пацієнтів з реальним ризиком ПП та покращує чутливість,

специфічність, рівні позитивної прогностичної цінності і негативної прогностичної цінності.

На частку недоношених дітей припадає 60-70% ранньої неонатальної смертності, 50% неврологічних захворювань, у тому числі дитячий церебральний параліч. Мертвонародження при ПП спостерігається у 8-13 разів частіше, ніж при термінових пологах. Недоношені діти мають великий ризик розвитку хронічної психосоматичної патології, кожна друга дитина має відхилення у стані здоров'я. Виходжування недоношених дітей обходиться державі у 250-300 разів дорожче, ніж доношених новонароджених. Порівняно з дітьми, що народилися в регіональних стаціонарах з ВРІТН, смертність новонароджених з масою тіла менше 2000 грам була вище, коли пологи відбувалися в стаціонарі без ВРІТН (відношення шансів [OR]: 2.38; 95% довірчий інтервал [CI]: 1.81-3.13).

Використання токолітичної терапії не пов'язано з явним зниження перинатальної і неонатальної смертності, а також захворюваності новонароджених. Основний ефект токолітичних препаратів при їх використанні для жінок у передчасних пологах - є зниження числа тих, кого треба доставити на третинний рівень надання перинатальної допомоги протягом 48 годин, або протягом 7 днів з дати початку прийому препарату. Дані про довгострокові результати рідкісні. Залишається ймовірним, що для окремих жінок, які вимагають транспортування для догляду за новонародженим, або часу для курсу терапії кортикостероїдами, можуть бути переваги, які пов'язані з токолізом. Тим не менш, ці переваги не були офіційно оцінені в рандомізованих дослідженнях. Але там, де це доцільно, потрібно проводити токоліз з метою затримки ПП, щоб дати час для внутрішньоутробного транспорту перинатального пацієнта та введення кортикостероїдів. Саме цим аспектам буде присвячена друга частина нашої роботи.

## Висновки та перспективи подальших розробок

1. Таким чином, оцінка ризику передчасних пологів під час першого відвідування жіночої консультації має включати: акушерську історію пацієнта, ризик перинатального інфікування, наявність аномалій з боку матки або шийки.

2. Якщо проводити скринінгові тести для гестаційної ендотеліопатії, вони повинні включати тести на мікроальбумінурію та ендотелій-залежну вазоділятацію.

3. У деяких пацієнтів, оцінка стану шийки матки, а саме: довжина шийки матки <25 мм, діаметр внутрішнього зіву >6 мм і задній кут шийки матки >90° є критерієм відбору вагітних до групи ризику ПП.

4. При наявності тесту Актім Партус, або тесту на фетальний фібронектин, їх необхідно проводити до огляду шийки матки. Якщо шийка матки не розширена, доцільно виконувати тільки дослідження виділень з нижньої третини піхви, а якщо менше 34 тижнів вагіт-

ності, - тест Актім Партус.

Системізація та впровадження до клінічної практики визначення предикторів передчасних пологів з позицій

доказової медицини дозволить знизити перинатальну захворюваність та смертність серед вагітних з передчасними пологами.

### Список літератури

- Малаховская Е.А. Донаторы оксида азота в терапии гестоза: влияние на состояние эндотелия и гемодинамику в функциональной системе мать-плацента-плод //Е.А.Малаховская, М.С.Зайнулина //Журнал акушерства и женских болезней.- 2004.- Т.53, №4.- С.42-46.
- Щербаков В.И. Преждевременные роды и новые стратегии их коррекции: обзор литературы //В.И.Щербаков, Л.И.Еремеева //Бюлл. СО РАМН.- 2008.- №3 (131).- С.38-44.
- Behrman R. E. Preterm birth : causes, consequences, and prevention / R.E.Behrman, A.S.Butler // Committee on Understanding Premature Birth and Assuring Healthy Outcomes, Board on Health Sciences Policy; Washington.- 2007.- 771p.
- Iams J.D. Prediction and early detection of preterm labor //Obstetrics & Gynecology.- 2003.- Vol.101.- №2.- P.402-412.
- Iams J.D. Primary secondary and tertiary interventions to reduce the morbidity and mortality of preterm birth / [J.D.Iams, R.Romero, JF.Culhane, RL.Goldenberg] //Lancet.- 2008.- Vol.371.- P.164-175.
- <http://emedicine.medscape.com/article/260998-overview#showall>.
- Leitch H. Fetal fibronectin - How useful is it in the prediction of preterm birth? / H.Leitch, A.Kaider //BJOG.- 2003.- Vol.110.- P.66-70.
- Mid-trimester endovaginal sonography in women at high risk for spontaneous preterm birth /J.Owen, N.Yost, V.Berghella [et al.] //JAMA.- 2001.- Vol.286.- P.1340-1348.
- Norman M. Preterm Birth Attenuates Association Between Low Birth Weight and Endothelial Dysfunction / M.Norman, H.Martin //Circulation.- 2003.- Vol.108.- P.996-1001.
- Prediction of preterm delivery among women with threatened preterm labor /D.Eroglu, F.Yanik, M.Oktem [et al.] //Gynecol Obstet Invest.- 2007.- №64.- P.109-116.
- Strauss T. Analysis of circulating hem-endothelial marker RNA levels in preterm infants /T.Strauss, S.Metsuyanin, I.Pessach [et al.] //BMC Pediatr.- 2009.- Vol.9.- P.1-8.
- Ultrasonographic Cervical Length Assessment in Predicting Preterm Birth in Singleton Pregnancies SOGC Clinical practice guideline //JOGC.- 2011.- №.257.- P.486-499.

**Коньков Д.Г., Чернов А.В., Кукуруза И.Л., Буртяк Н.Г.**

### СОВРЕМЕННЫЕ АСПЕКТЫ ИССЛЕДОВАНИЯ ПРЕДИКТОРОВ ПРЕЖДЕВРЕМЕННЫХ РОДОВ С ТОЧКИ ЗРЕНИЯ ДОКАЗАТЕЛЬНОЙ МЕДИЦИНЫ

**Резюме.** В статье приведены данные доказательной медицины, относительно этиопатогенетических механизмов возникновения, клиники и предикторов преждевременных родов.

**Ключевые слова:** преждевременные роды, перинатальные потери, гестационная эндотелиопатия, цервикометрия.

**Konkov D.G., Chernov A.V., Kukuruzha I.L., Burtyak N.G.**

### THE FACTS OF EVIDENCE MEDICINE IN INVESTIGATION OF PREDICTORS OF PRETERM DELIVERY

**Summary.** In the article the facts of evidence medicine, about ethio-pathogenetic mechanisms of the development, clinics and predictors of preterm delivery are presented.

**Key words:** preterm delivery, perinatal loss, gestational endotheliopathy, cervicometry.

Стаття надійшла до редакції 21.11.2011 р.

© Дмитренко С.В., Лисенко Д.А.

**УДК:** 616.5-003.871-08

**Дмитренко С.В., Лисенко Д.А.**

Вінницький національний медичний університет імені М.І.Пирогова (вул. Пирогова, 46, м.Вінниця, 21018, Україна)

### СУЧАСНІ АСПЕКТИ ПАТОГЕНЕТИЧНОЇ ТЕРАПІЇ ІХТІОЗУ

**Резюме.** В статті представлений огляд літератури про роль порушень клітинного циклу кератиноцитів в патогенезі та лікуванні іхтіозу. Розглядаються патогенетичні механізми застосування ретиноїдів у терапії іхтіозу.

**Ключові слова:** іхтіоз, кератиноцити, ретиноїди, клітинний цикл.

Іхтіоз найпоширеніший генодерматоз, що супроводжуються гіперкератинизацією і зумовлений генетичною схильністю організму [Рыжко, 2004; Akiyama, 2011]. Багато дослідників вважають іхтіоз гетерогенною групою захворювань, що мають специфічні молекулярні дефекти, в деяких випадках встановлені (недостатність арилсульфатази, трансглутамінази), а в більшості випадків такі, що вивчаються [Schmuth, 2007; Winge et al., 2011]. Хоча загалом прийнято є думка про основну роль в патогенезі іхтіозу саме дефекту кератинизації.

**Мета дослідження:** узагальнити сучасні дані про можливість патогенетичної терапії іхтіозу.

Схематично патогенез іхтіозу на сьогодні можливо сформулювати таким чином [Milstone, 2011]: захворювання виникає внаслідок гетерогенних генетичних порушень епідермальних білків, що викликає порушення процесу ороговіння. Не зважаючи на гетерогенність порушень в епідермісі формується стереотипна картина ураження з явищами акантозу, гіперкератозу, і позаклітинного порушення бар'єрної функції шкіри.

ності, - тест Актім Партус.

Системізація та впровадження до клінічної практики визначення предикторів передчасних пологів з позицій

доказової медицини дозволить знизити перинатальну захворюваність та смертність серед вагітних з передчасними пологами.

### Список літератури

- Малаховская Е.А. Донаторы оксида азота в терапии гестоза: влияние на состояние эндотелия и гемодинамику в функциональной системе мать-плацента-плод /Е.А.Малаховская, М.С.Зайнулина //Журнал акушерства и женских болезней.- 2004.- Т.53, №4.- С.42-46.
- Щербаков В.И. Преждевременные роды и новые стратегии их коррекции: обзор литературы /В.И.Щербаков, Л.И.Еремеева //Бюлл. СО РАМН.- 2008.- №3 (131).- С.38-44.
- Behrman R. E. Preterm birth : causes, consequences, and prevention / R.E.Behrman, A.S.Butler // Committee on Understanding Premature Birth and Assuring Healthy Outcomes, Board on Health Sciences Policy; Washington.- 2007.- 771p.
- Iams J.D. Prediction and early detection of preterm labor //Obstetrics & Gynecology.- 2003.- Vol.101.- №2.- P.402-412.
- Iams J.D. Primary secondary and tertiary interventions to reduce the morbidity and mortality of preterm birth / [J.D.Iams, R.Romero, JF.Culhane, RL.Goldenberg] //Lancet.- 2008.- Vol.371.- P.164-175.
- <http://emedicine.medscape.com/article/260998-overview#showall>.
- Leitch H. Fetal fibronectin - How useful is it in the prediction of preterm birth? / H.Leitch, A.Kaider //BJOG.- 2003.- Vol.110.- P.66-70.
- Mid-trimester endovaginal sonography in women at high risk for spontaneous preterm birth /J.Owen, N.Yost, V.Berghella [et al.] //JAMA.- 2001.- Vol.286.- P.1340-1348.
- Norman M. Preterm Birth Attenuates Association Between Low Birth Weight and Endothelial Dysfunction / M.Norman, H.Martin //Circulation.- 2003.- Vol.108.- P.996-1001.
- Prediction of preterm delivery among women with threatened preterm labor /D.Eroglu, F.Yanik, M.Oktem [et al.] //Gynecol Obstet Invest.- 2007.- №64.- P.109-116.
- Strauss T. Analysis of circulating hem-endothelial marker RNA levels in preterm infants /T.Strauss, S.Metsuyanin, I.Pessach [et al.] //BMC Pediatr.- 2009.- Vol.9.- P.1-8.
- Ultrasonographic Cervical Length Assessment in Predicting Preterm Birth in Singleton Pregnancies SOGC Clinical practice guideline //JOGC.- 2011.- №.257.- P.486-499.

**Коньков Д.Г., Чернов А.В., Кукуруза И.Л., Буртык Н.Г.**

### СОВРЕМЕННЫЕ АСПЕКТЫ ИССЛЕДОВАНИЯ ПРЕДИКТОРОВ ПРЕЖДЕВРЕМЕННЫХ РОДОВ С ТОЧКИ ЗРЕНИЯ ДОКАЗАТЕЛЬНОЙ МЕДИЦИНЫ

**Резюме.** В статье приведены данные доказательной медицины, относительно этиопатогенетических механизмов возникновения, клиники и предикторов преждевременных родов.

**Ключевые слова:** преждевременные роды, перинатальные потери, гестационная эндотелиопатия, цервикометрия.

**Konkov D.G., Chernov A.V., Kukuruzha I.L., Burtyak N.G.**

### THE FACTS OF EVIDENCE MEDICINE IN INVESTIGATION OF PREDICTORS OF PRETERM DELIVERY

**Summary.** In the article the facts of evidence medicine, about ethio-pathogenetic mechanisms of the development, clinics and predictors of preterm delivery are presented.

**Key words:** preterm delivery, perinatal loss, gestational endotheliopathy, cervicometry.

Стаття надійшла до редакції 21.11.2011 р.

© Дмитренко С.В., Лисенко Д.А.

**УДК:** 616.5-003.871-08

**Дмитренко С.В., Лисенко Д.А.**

Вінницький національний медичний університет імені М.І.Пирогова (вул. Пирогова, 46, м.Вінниця, 21018, Україна)

### СУЧАСНІ АСПЕКТИ ПАТОГЕНЕТИЧНОЇ ТЕРАПІЇ ІХТІОЗУ

**Резюме.** В статті представлений огляд літератури про роль порушень клітинного циклу кератиноцитів в патогенезі та лікуванні іхтіозу. Розглядаються патогенетичні механізми застосування ретиноїдів у терапії іхтіозу.

**Ключові слова:** іхтіоз, кератиноцити, ретиноїди, клітинний цикл.

Іхтіоз найпоширеніший генодерматоз, що супроводжуються гіперкератинизацією і зумовлений генетичною схильністю організму [Рыжко, 2004; Akiyama, 2011]. Багато дослідників вважають іхтіоз гетерогенною групою захворювань, що мають специфічні молекулярні дефекти, в деяких випадках встановлені (недостатність арилсульфатази, трансглутамінази), а в більшості випадків такі, що вивчаються [Schmuth, 2007; Winge et al., 2011]. Хоча загалом прийнято є думка про основну роль в патогенезі іхтіозу саме дефекту кератинизації.

**Мета дослідження:** узагальнити сучасні дані про можливість патогенетичної терапії іхтіозу.

Схематично патогенез іхтіозу на сьогодні можливо сформулювати таким чином [Milstone, 2011]: захворювання виникає внаслідок гетерогенних генетичних порушень епідермальних білків, що викликає порушення процесу ороговіння. Не зважаючи на гетерогенність порушень в епідермісі формується стереотипна картина ураження з явищами акантозу, гіперкератозу, і позаклітинного порушення бар'єрної функції шкіри.

В нормі [Горячко, Белоусова, 2004] кератиноцити забезпечують захисну, бар'єрну функцію шкіри, контролюють втрату води, перешкоджають проникненню інфекційних агентів та агресивних хімічних агентів. Їх термінальна диференціація та відшаровування забезпечує нормальний гомеостаз шкірного покриву і при порушенні цього процесу - як при іхтіозі - виникає загальний дисбаланс у функціонуванні як шкіри так і всього організму [Потоцкий, 1981; DiGiovanna Robinson-Bostom, 2003].

Найбільш поширений вульгарний іхтіоз (*Ichthyosis vulgaris*), що складає 80-95% випадків всіх форм іхтіозів також супроводжується порушенням кератинізації, хоча однозначного погляду на етіологію і патогенез цієї форми захворювання не існує [Bellew, Del Rosso, 2010]. Одна група дослідників вважає основним фактором розвитку даного виду іхтіозу порушення транскрипції білків кератиноцитів, зокрема профіларгіну - основного білку кератогіалінових гранул, що зв'язують кератинові ферменти [Sandilands, 2009]. Інші притримуються думки, що суттєву роль відіграють такі білки, як інфолюкрин, цитокератин 1 та 10 [Gruber et al., 2011].

Але всі дослідники погоджуються що ключовим моментом патогенезу іхтіозу є порушення клітинного циклу, а саме - термінальної диференціації кератиноцитів і ороговіння епідермісу, яке є результатом вищезгаданих генетичних порушень - генів що кодують різні типи кератину і протеїнів клітинної оболонки та ферментів кератинізації.

Суперечливим є і погляд на мітотичну активність кератиноцитів при вульгарному іхтіозі, одні дослідники відмічають знижену активність кератиноцитів при іхтіозі, інші зафіксували показники близькі до фізіологічної норми, тобто питання показників клітинного циклу на даний час залишається відкритим [Hoffjan, 2007]. Також зустрічаються одиничні повідомлення про знижену мітотичну активність кератиноцитів при одночасному збільшенні сили адгезії корнеоцитів [Ishida-Yamamoto, 2010]. Використовуючи Н-тімидин, у деяких роботах показана нормальна проліферація епідермальних клітин, а гіперкератоз при іхтіозі розцінений як затримка відторгнення роговим шаром у результаті підвищення адгезивності [Куклін, 1987].

Також цікавим є факт виявлення посиленої проліферації фібробластів на фоні іхтіозу, виявленої при дослідженні культури клітин [Anton-Lamprecht, 1994]. Хоча іншими дослідниками встановлено підвищення рівня апоптоза в культурі фібробластів, отриманих від хворих на іхтіоз, що було розцінено ними як один із процесів, що ведуть до порушень кератинізації при захворюванні, вивчення проліферативної активності кератиноцитів не проводили [Tavian, Colombo, 2009].

Враховуючи неоднозначність поглядів на етіологію і патогенез іхтіозу терапія даного захворювання теж залишається не до кінця розробленим питанням, що суттєво впливає на наявність ускладнень, погіршення якості

життя. Для іхтіозу як для хронічного дерматозу є надзвичайно важливою задачею лікування є контроль над захворюванням запаленням, мінімізація ускладнень. Основним методом лікування є зовнішнє застосування препаратів, переважно із механізмом дії що спрямований на нормалізацію рівня поверхневих ліпідів і корекцію порушень у системі ліпіди - вода - кератоцит, з досягненням максимальної ревіталізації уражених елементів шкіри [Кубанова, 2007].

Практично єдиними ефективними препаратами для лікування іхтіозу на сьогодні є препарати вітаміну А, дія яких сильніша при тривалому застосуванні і в комбінації з препаратами цинку, що і знижує їх токсичність [Александрова, 2007]. Також пропонувалась комбінація кератиноідів із опроміненням уражених ділянок шкіри, місцеве застосування глюкокортикоїдів, ще пропонувалось застосування кератолітиків, ліпідних кремів, кальципотрієнів і т.п [Альтмайер, 2003]

Перспективним виявилось системне терапія ретиноїдами, яка виявилась найбільш ефективною при всіх типах іхтіозу [Bellew, Del Rosso, 2010]. Встановлено що ароматичні ретиноїди виявились більш ефективними ніж 13-цис-ретиноева кислота, але доказова база цієї переваги невелика [Lee et al., 2006, Nassiff et al., 2011]. Відомо, що ретиноїди глибоко впливають на диференціацію епідермісу, глибинні механізми впливу даної групи препаратів залишаються не дослідженими. Виявлено, що при впливі ретиноїдів на здорову шкіру в експериментальних умовах збільшується проліферативна активність кератиноцитів, змінюється плідність їх ядер і вміст в цитоплазмі субфідрильних груп та глікозаміногліканів [Жучков, 2007]. Цікавим є давно встановлений факт про підвищений рівень вітаміну А в крові хворих на іхтіоз, порівнюючи із здоровими обстеженими, що ніяк не пояснює ефективність похідних даного вітаміну при захворюванні [Потоцкий, 1981]. Так при гострому промієлоцитарному лейкозі ця група препаратів викликає термінальне диференціювання пухлинних клітин запускаючи їх апоптоз [Альтмайер, 2003], для кератиноцитів такий механізм впливу при іхтіозі залишається нез'ясованим. Враховуючи потенційну ефективність та можливі побічні ефекти є вкрай актуальним дослідити механізми впливу даних препаратів на клітинний цикл кератиноцитів.

Також залишається практично мало вивченим питання оцінки якості життя хворих на іхтіоз [G?nemo et al., 2003; 2004], відсутні специфічні опитувальники які б враховували специфічність даної патології і варіанти різних схем терапії, хоча саме покращення якості життя пацієнтів є однією з найважливіших цілей лікування [Milestone, 2011].

## Висновки та перспективи подальших розробок

1. Патогенез іхтіозу і, зокрема порушень клітинного циклу кератиноцитів при цій патології залишається до кінця нез'ясованим.

2. Важливу роль в патогенезі іхтіозу відіграють комплексні порушення клітинного циклу клітин епідермісу.

3. Патогенетична терапія ретиноїдами є найбільш ефективним методом лікування, але запропоновані схеми лікування не забезпечують повної терапевтич-

ної відповіді.

Перспективою подальших досліджень є розробка нових схем терапії іхтіозу на основі комбінації вітаміну А та ефекторами апоптозу кератиноцитів, що враховує клітинний цикл клітин.

### Список літератури

- Александрова А.К. Клинико-морфологические особенности вульгарного икhtiоза при комплексной терапии ретинола пальмитатом и цинка сульфатом: автореф. на соиск. ... к.м.н.: спец. 14.01.20 "Дерматология и венерология" /А.К.Александрова.- Москва, 2007.- 16с.
- Альтмайер П. [Текст] /П.Альтмайер //Терапевтический справочник по дерматологии и аллергологии /под ред. член-корр. РАМН А.А.Кубановой.- Москва: ГЭОТА-МЕД.- 2003.- 793с.
- Горячкина М.В. Современные представления о структуре и функции кожного барьера и терапевтические возможности коррекции его нарушений /М.В.Горячкина, Т.Белоусова //Росс. мед. журнал.- 2004.- Т.12: 18.- С.1082-1084.
- Рыжко П.П. Генодерматозы: буллезный эпидермолиз, икhtiоз, псориаз /Рыжко П.П., Федота А.М., Воронцов В.М.- Харьков: Харьков, 2004.- 330с
- Жучков С.А. Состояние кератиноцитов интерфолликулярного эпидермиса при аппликации 13-цис-ретиноевой кислоты (иммуноцитохимический анализ) /С.А.Жучков //Морфология.- 2007 -Т 132, №4 -С 68-72
- Клинические рекомендации. Дерматовенерология /Под ред. А.А.Кубановой.- М.: Гэотар-Медиа, 2006.- 320с.
- Куклин В.Т. Икhtiоз (клинико-генеалогические, морфологические, дерматоглифические, функциональные исследования, лечение и реабилитация больных): автореф. дис. д-ра мед. наук.: спец. 14.01.20 "Дерматология и венерология" /В.Т. Куклин.- Москва, 1987.- 27с.
- Потоцкий И.И. Икhtiоз /И.И.Потоцкий.- Киев: Здоровья, 1981.- 91с.
- DiGiovanna J.J. Ichthyosis: etiology, diagnosis, and management / DiGiovanna J.J, Robinson-Bostom L. //Am. J. Clin. Dermatol.- 2003.- Vol.4, №2.- P.81-95.
- Akiyama M. Updated molecular genetics and pathogenesis of ichthyoses. /Akiyama M. //Nagoya J. Med. Sci.- 2011.- Vol.73, №3-4.-P.79-90.
- Anton-Lamprecht I. Identification of basic abnormalities as clues to genetic disorders of the epidermis /I.Anton-Lamprecht //J. Invest. Dermatol.- 1994- 103:5.- P.68-75.
- Bellew S. Overcoming the Barrier Treatment of Ichthyosis: A Combination-therapy Approach /S.Bellew, J.Q.Del Rosso // J. Clin. Aesthet. Dermatol.- 2010.-Vol.3, №7.- P.49-53.
- Ishida-Yamamoto A. Immunoelectron microscopy links molecules and morphology in the studies of keratinization /A.Ishida-Yamamoto, H.Takahashi., H.Iiuka //Eur. J. Dermatol.- 2000 Vol.10:6-P.429-435.
- Health-related quality of life among patients with ichthyosis /A.Ganemo, P.O.Sj?den, E.Johansson [et al.] //Eur. J. Dermatol.- 2004.- Vol.14(1).- P.61-66.
- Quality of life in adults with congenital ichthyosis /A.Ganemo, C.Lindholm, M.Lindberg [et al.] //J. Adv. Nurs.- 2003.- Vol.44(4).- P.412-419.
- Filaggrin genotype in ichthyosis vulgaris predicts abnormalities in epidermal structure and function /R.Gruber, P.M.Elias, D.Crumrine [et al.] //Am. J. Pathol.- 2011.- Vol.178(5).- P.2252-2263.
- Hoffjan S. On the role of the epidermal differentiation complex in ichthyosis vulgaris, atopic dermatitis and psoriasis /S.Hoffjan, S.Stemmler //Br. J. Dermatol.- 2007.- Vol.157, №3.- P.441-449.
- Lee H.K. Phytocomponents of triterpenoids, oleanolic acid and ursolic acid, regulated differently the processing of epidermal keratinocytes via PPAR-alpha pathway /H.K.Lee, G.W.Nam, S.H.Kim [et al.] // Exp. Dermatol.- 2006.- Vol.15(1).- P.66-73.
- Milstone L.M. Meeting report from Frontiers in Ichthyosis /L.M.Milstone, W.B.Rizzo, J.R.Pickford //Research J. Invest. Dermatol.- 2011.- Vol.131, №2.- P.279-282.
- Nassif P.W. Epidermolytic hyperkeratosis: a follow-up of 23 years of use of systemic retinoids /P.W.Nassif, S.Nakandakari, L.Fogagnolo [et al.] //An. Bras. Dermatol.-2011.-Vol.86, №4.-Suppl. 1.- P.72-75.
- Sandilands A. Filaggrin in the frontline: role in skin barrier function and disease / A.Sandilands, C.Sutherland, A.D.Irvine [et al.] //J. Cell. Sci.- 2009.- Vol.1;122(Pt 9).- P.1285-1294.
- Schmuth M., Ichthyosis update: towards a function-driven model of pathogenesis of the disorders of cornification and the role of comeocyte proteins in these disorders /M.Schmuth, R.Gruber, P.M.Elias [et al.] //Adv. Dermatol.- 2007.- Vol.23.- P.231-256.
- Tavian D, Fibroblast apoptosis in a patient affected by lamellar ichthyosis / D.Tavian, R.Colombo //J. Cutan. Pathol.- 2009.- Vol.36, №4.- P.417-424.
- Winge MC, Filaggrin genotype determines functional and molecular alterations in skin of patients with atopic dermatitis and ichthyosis vulgaris /M.C.Winge, T.Hoppe, B.Berne [et al.] //PLoS One.- 2011.- Vol.6, №12.- P.204-282.

**Дмитренко С.В., Лысенко Д.А.**

### СОВРЕМЕННЫЕ АСПЕКТЫ ПАТОГЕНЕТИЧЕСКОЙ ТЕРАПИИ ИХТИОЗА

**Резюме.** В статье представлен обзор литературы о роли нарушения клеточного цикла кератиноцитов в патогенезе и лечении икhtiоза. Обсуждаются патогенетические механизмы применения ретиноидов в терапии икhtiоза.

**Ключевые слова:** икhtiоз, кератиноциты, ретиноиды, клеточный цикл.

**Dmitrenko S.V., Lysenko D.A.**

### MODERN ASPECTS PATOGENETICS THERAPY OF ICHTHYOSIS

**Summary.** The article presents a review of the literature on the role of disturbances of the cell cycle of keratinocytes in the pathogenesis and treatment of ichthyosis. The pathogenic mechanisms of retinoids in the therapy of ichthyosis are discussed.

**Key words:** ichthyosis, keratinocytes, retinoids, cell cycle.

Стаття надійшла до редакції 14.12.2011 р.

© Шевчук Т.В., Квасницька О.Б., Кампі Ю.Ю., Кулик Я.М.

**УДК:** 378.141:37.013:614

**Шевчук Т.В.<sup>1</sup>, Квасницька О.Б.<sup>2</sup>, Кампі Ю.Ю.<sup>3</sup>, Кулик Я.М.<sup>4</sup>**

<sup>1</sup>Вінницький національний медичний університет імені М.І.Пирогова, кафедра загальної гігієни та екології, кафедра педіатрії №1 (вул. Пирогова, 56, м.Вінниця, 21018, Україна); <sup>2</sup>Буковинський державний медичний університет, кафедра внутрішньої медицини, клінічної фармакології та професійних хвороб (вул. Театральна, 2, м.Чернівці, 58002, Україна); <sup>3</sup>Ужгородський національний університет, факультет післядипломної освіти, кафедра променевих методів діагностики, клінічної онкології, анестезіології, інтенсивної терапії та медицини невідкладних станів (Ужгородський національний університет (вул. Підгірна, 46, м.Ужгород, Закарпатська обл., 88000, Україна)

## **КАФЕДРАЛЬНИЙ САЙТ ЯК ІНФОРМАТИВНО-КОМУНІКАТИВНА ПЕДАГОГІЧНА ТЕХНОЛОГІЯ ОРГАНІЗАЦІЇ САМОСТІЙНОЇ РОБОТИ СТУДЕНТІВ**

**Резюме.** Проведений аналіз можливостей застосування інформативно-комунікативних педагогічних технологій для забезпечення самостійної роботи студентів на прикладі використання кафедрального сайту. Розроблена типова структура сайту кафедри. Запропонована технологія забезпечує студентів джерелами інформації, розвиває навички самостійної роботи з базами даних, створює умови для надбання практичних навичок.

**Ключові слова:** інформаційно-комп'ютерна педагогічна технологія, кафедральний сайт, самостійна робота студентів.

Згідно з Положенням "Про організацію навчального процесу у вищих навчальних закладах", самостійна форма роботи студентів є основним засобом оволодіння навчальним матеріалом у час, вільний від обов'язкових навчальних завдань та має складати від 1/3 до 2/3 навчального часу. Самостійна робота студентів - це такий вид навчальної діяльності, що виконується студентами під час аудиторних занять, так і в позааудиторний час, за завданням і під контролем викладача, але без особистої його участі. Мета самостійної роботи студентів двоєдина: засвоєння знань, умінь, навичок та формування самостійності та здатності до самовдосконалення як риси особистості [Положення..., 1993].

Враховуючи сучасні суспільні, соціально-економічні та інформаційно-технологічні зміни в суспільстві, лавиноподібне збільшення інформації та високу інтелектуальну та фахову конкуренцію в світі, сформувався нагальна потреба вдосконалення системи освітнього процесу, форм, методів та засобів навчання шляхом застосування нових освітніх систем [Обухова, 2011].

Значне поширення комп'ютерних технологій в різноманітних сферах життя, широка інформатизація суспільства, інтенсифікація освіти створило передумови для широко використання інформаційно-комунікативних технологій, як однієї з найбільш ефективних та перспективних технологій сучасної освіти [Пищик, 2010].

Інформаційно-комунікативна освітня технологія - це процес підготовки і передачі інформації людині що навчається за допомогою використання комп'ютера та сучасних засобів комунікації: телебачення, мобільні телефони, Інтернет тощо [Таранік-Ткачук, 2010].

В сучасному навчальному процесі інформаційно-комунікативні технології мають наступне методичне призначення: навчальне (подання інформації про знання, уміння, навички навчальної або практичної діяльності, необхідний рівень їх засвоєння); інформаційно-пошукове та довідникове (забезпечення можливості самостійної аналітичної роботи, систематизації інформації,

доступу до широкого спектру різноманітних відомостей); демонстраційне (візуалізація об'єктів, явищ та процесів, що вивчаються за допомогою мультимедійних програм); моделююче (моделювання об'єктів, явищ, процесів з метою їх дослідження та вивчення); тренажерне (відпрацювання на створених тренажерах умінь та практичних навичок); допоміжне (створення діагностичних, аналітичних, контролюючих та інших програм та систем, що дозволяють оптимізувати роботу фахівця); навчально-ігрове (застосування комп'ютерних ігор, тестів, кросвордів, вікторин тощо); контролююче та самоконтролююче (тестування та оцінка рівня засвоєння отриманих знань, формування рейтингу) [Колин, 2002; Слєпкань, 2005; Нагаєв, 2007; Умецька, 2010].

Однією із задач вищої освіти є підготовка конкурентно спроможного фахівця, котрий володіє сучасними і достатніми фаховими знаннями, вільно орієнтується у швидко змінному світовому інформаційному просторі, має знання та навички щодо пошуку, обробки та зберігання інформації, використовуючи сучасні комп'ютерні технології. Таким чином, саме застосування інформаційно-комунікативних технологій здатне суттєво оптимізувати навчальний процес та забезпечити високу якість освіти.

Одним із оптимальніших інформаційно-комп'ютерних педагогічних технологій організації самостійної роботи студентів є використання сайту кафедри.

Тому, метою роботи є аналіз та систематизація принципів застосування сайту кафедри як ефективної педагогічної технології організації самостійної роботи студентів.

Використання такої навчальної методики відкриває наступні можливості: забезпечення студентів оптимальними з точки зору кафедри джерелами інформації для самостійної підготовки на заняття, повторення пройденого матеріалу та усвідомлення предмету в цілому; урізноманітнення форм подання інформації і типів навчальних завдань, що покращує зацікавленість,



мотивацію та засвоєння матеріалу що вивчається; перекладання частини роботи викладача на комп'ютер, що дозволить більш продуктивно використовувати час на заняттях; тестування, що дозволяє швидко, оперативно та деталізовано отримати об'єктивну картину рівня засвоєння навчального матеріалу всіх студентів; індивідуалізації навчання шляхом обрання зручного режиму самостійного навчання та тестування, що враховує індивідуальні особливості та здібності.

Реалізація вищезгаданих можливостей кафедрального сайту має наступні навчальні цілі: формування та розвиток навиків самостійної роботи з великими обсягами інформації; розвиток вміння раціонального планування та організації своєї пізнавальної діяльності; формування навичок аналітичної та пошукової роботи; усвідомлення необхідності та формування здатності до постійного самовдосконалення в обраній професії; створення теоретичного підґрунтя для надбання практичних навичок.

Для реалізації вищезгаданих можливостей та досягнення окреслених навчальних цілей, ми пропонуємо структурно-організаційну схему кафедрального сайту в якому можна виділити такі складові: загально-інформаційну частину, розділ для студентів та основну (тематичну) частину. Загально-інформаційна частина може включати: веб-сторінку кафедри, що містить інформацію про склад та організацію кафедри, її історію та сучасну наукову та методичну діяльність, відомості про співробітників та напрямки їх наукової діяльності, контактну інформацію тощо.

У розділі для студентів надається наступна інформація: розклад практичних занять та лекцій; графік відробіток пропущених занять та консультацій на кафедрі; робоча навчальна програма з відповідної дисципліни; перелік питань на модульний контроль та критерії оцінювання; електронна медична бібліотека (підручники, навчально-методична література, журнальні статті за дисципліною, що вивчається та суміжних дисциплінах); глосарій (короткий тлумачний словник термінів за дисципліною, що вивчається); форум студентів (відгуки студентів про сайт, побажання, пропозиції).

Основна (тематична) частина створюється у відповідності до плану практичних та семінарських занять з певної навчальної дисципліни. Кожен тематичний модуль містить навчально-методичні ресурси (методичні вказівки, конспект, наочні матеріали, матеріали для самоконтролю).

Типову структуру тематичного модулю пропонується представити у наступному вигляді.

1. Матеріали методичного забезпечення до аудиторної самостійної роботи:

1.1. Методична вказівка для самостійної роботи під час підготовки до практичного заняття в класичному варіанті містить: актуальність теми, тривалість заняття, навчальні цілі (знати, вміти, опанувати практичні навички); посилання на міждисциплінарні базові знання,

вміння, навички, необхідні для засвоєння теми, конспект теми, рекомендовану літературу (основну, додаткову). Конспект теми надає студенту теоретичні відомості з теми практичного заняття у повному обсязі, тому він повинен бути логічно структурований, викладений стисло з виділенням окремих структурних підрозділів. В текст можуть бути включені малюнки, таблиці, структурні схеми та іншу наочну інформацію. Для зручності роботи з конспектом, в тексті мають бути посилання на терміни чи допоміжні відомості з можливістю переходу до відповідної інформації при наведенні курсору миші та кліку клавіші.

1.2. Лекції у вигляді презентації в Power Point, аудіо-або відео-лекції дають можливість студентам самостійно засвоювати знання в зручний час.

1.3. Програми з тестовими завданнями з можливістю самоконтролю студентом рівня засвоєних знань.

2. Матеріали методичного забезпечення аудиторної самостійної роботи.

2.1 Перелік завдань, які студент повинен виконати на практичному занятті: вирішення ситуаційних задач; опрацювання історій хвороби тематичних хворих; курація хворих із синдромоподібними захворюваннями; складання алгоритму надання невідкладної допомоги; опрацювання тестових завдань ліцензійного іспиту "Крок 2" (студент самостійно проходить тестування on-line в контрольному режимі, що дозволяє економити навчальний час практичного заняття).

2.2. Режимні накази.

2.3. Клінічні протоколи.

2.4. Набори результатів лабораторних та інструментальних методів дослідження.

2.5. Аудіо- та відеоматеріали (навчальні фільми).

3. Матеріали післяаудиторної самостійної роботи студента.

3.1. Завдання для індивідуальної науково-дослідницької роботи (пропонуються теми наукового пошуку для студентів, які в подальшому доповідаються на студентських конференціях).

3.2. Джерела літератури (додаткові літературні джерела та електронні ресурси підбираються викладачем для поглибленого наукового пошуку).

В цілому формування кафедрального сайту це є творчим процесом, що може містити різноманітні складові, змінюватись в процесі навчання, але остаточно повинен слугувати кінцевій меті - підвищенню ефективності навчального процесу, формуванню у майбутнього спеціаліста бажання до пізнавальної діяльності та здатності до самоосвіти протягом всього життя.

## Висновки та перспективи подальших розробок

Використання інформаційно-комп'ютерних технологій у вигляді кафедрального сайту для організації самостійної роботи підвищує ефективність навчання, оскільки дозволяє студентам скоротити час, необхідний

для самостійного опрацювання теми; подає структуровану базисну інформацію, інтегровану з іншими теоретичними і клінічними дисциплінами.

Крім того, використання зазначеної педагогічної технології не вимагає наявності великої кількості сучасних літературних джерел у друкованому вигляді, а виклад матеріалу дозволяє студентам засвоїти основні положення і конкретні питання з певної теми у тому об'ємі,

який передбачений навчальною програмою ВНЗ та відповідає вимогам кафедри.

Використання даної технології навчання дає можливість студентам розвивати самостійність, раціонально планувати свою діяльність, вчитися виділяти головне та другорядне, аналізувати факти, здійснювати самоконтроль і оцінювати результативність своєї роботи, що забезпечує у подальшому досягнення поставленої мети.

### **Список літератури**

- Положення "Про організацію навчального процесу у вищих навчальних закладах" наказ міністерства освіти України № 161 від 2.06.93.
- Обухова Н. Сучасні інформаційні технології /Н.Обухова //Відкритий урок.- 2011.- №2.- С.22-23.
- Пищик О. Інформаційно-комп'ютерні технології та сучасний урок /О.Пищик //Відкритий урок.- 2010.- №3.- С.26-30.
- Таранік-Ткачук К. Інтернет як образ сучасного віртуально-мобільного світу /К.Таранік-Ткачук //Все-світня література в середніх навчальних закладах України.- 2010.- №4.- С.61-63.
- Умецька Н. Медіаосвіта - сучасна педагогічна технологія /Н.Умецька // Відкритий урок.- 2010.- №2.- С.14-15.
- Колин К. Информационная глобализация общества и гуманитарная революция /К.Колин //AlmaMater Вестник высшей школы.- 2002.- №9.- С.3-10.
- Нагаєв В.М. Методика викладання у вищій школі: навч. посібник /В.М.Нагаєв.- К.: Центр навчальної літератури, 2007.- 232с.
- Слепкань З.І. Наукові засади педагогічного процесу у вищій школі /З.І.Слепкань.- К.: Вища школа, 2005.- 239с.

**Шевчук Т.В., Квасницька О.Б., Кампи Ю.Ю., Кулик Я.М.**

### **КАФЕДРАЛЬНЫЙ САЙТ КАК ИНФОРМАЦИОННО-КОММУНИКАТИВНАЯ ПЕДАГОГИЧЕСКАЯ ТЕХНОЛОГИЯ ОРГАНИЗАЦИИ САМОСТОЯТЕЛЬНОЙ РАБОТЫ СТУДЕНТОВ**

**Резюме.** Проведен анализ возможностей применения информативно-коммуникативных педагогических технологий для обеспечения самостоятельной работы студентов на примере использования кафедрального сайта. Разработана типовая структура сайта кафедры. Предлагаемая технология обеспечивает студентов источниками информации, развивает навыки самостоятельной работы с базами данных, создает условия для приобретения практических навыков.

**Ключевые слова:** информативно-коммуникативная педагогическая технология, кафедральный сайт, самостоятельная работа студентов

**Shevchuk T.V., Kvasnytskaya O.B., Kampi U.U., Kulik Y.M.**

### **DEPARTMENT SITE AS AN INFORMATIVE-COMMUNICATIVE PEDAGOGICAL TECHNOLOGY OF ORGANISATION OF STUDENTS' INDIVIDUAL WORK**

**Summary.** The analysis of possibilities of application of informative and communicative pedagogical technologies for ensuring independent work of students on an example of use of a cathedral site is carried out. The standard structure of site departments is developed. The offered technology provides students with information sources, develops skills of independent work with databases, creates the conditions for acquisition of practical skills.

**Key words:** informative-communicative pedagogical technology, department site, individual work of students.

Стаття надійшла до редакції 08.12.2011 р.

© Кланца О.П.

**Кланца О.П.**

Национальный музей-усадьба Н.И.Пирогова (ул. Пирогова, 155, г.Винница, 21008, Украина)

## **"МЫ ЖИВЁМ НА ЗЕМЛЕ НЕ ДЛЯ СЕБЯ ТОЛЬКО" (МЕДИЦИНА КРЫМСКОЙ ВОЙНЫ В ДОКУМЕНТАЛЬНЫХ СВИДЕТЕЛЬСТВАХ Н.И.ПИРОГОВА)**

Сообщение 1.

*Первая поездка Н.И.Пирогова на театр Крымской войны. Севастопольские письма. Исторический обзор действий Крестовоздвиженской Общины сестёр попечения о раненых и больных.*

*"Теперь не без чувства гордости  
вспоминаешь прожитое.  
Мы, взаправду, имеем право гордиться,  
что стойко выдержали крымскую войну, -  
её нельзя сравнивать ни с какою другою" [4, С.21]*



Вот уже более полутора столетия прошло со времени наиболее кровопролитных отечественных войн - Восточной (или Крымской) (1853-1855 г.г.). Однако интерес к этому событию до сих пор привлекает внимание не только отечественных и зарубежных историков и археологов, но и политиков, военных, работников искусства, литераторов, художников, а также медиков. Незаменимым, наиболее ценным источником исследования этих исторических событий служат свидетельства их очевидцев и участников. Среди таковых научное и эпистолярное наследие Н.И.Пирогова.

В начале Крымской войны Н.И.Пирогов жил и работал в Петербурге, где занимал созданную им же кафедру госпитальной хирургии в Медико-Хирургической академии, заведовал громадной хирургической клиникой, состоял консультантом больших петербургских больниц, имел первую хирургическую практику во всей столице. За свои выдающиеся труды, которые были высоко оценены в России и учёными многих стран зарубежного мира, 44-летний профессор был уже трижды удостоен самых высоких наград российской академии наук - Демидовских премий. И вот, как только в Петербург дошло сообщение о высадке неприятельских войск в Крыму, Н.И.Пирогов тотчас заявил о готовности "употребить все свои силы и познания для пользы армии на боевом поле". С такой просьбой он обратился в военно-медицинский департамент и надеялся сразу же получить разрешение, так как за последние пять лет его ежегодно посылали для осмотра и оценки состояния военных госпиталей, расположенных в разных частях России. Кроме того, ещё до Крымской кампании, он заявил о себе как выдающийся военный медик, участвуя в Кавказской экспедиции 1847 года, где он первый в мире с успехом применил анестезирование на поле сражения при оказании хирургической помощи раненым. Но проходили дни, а разрешения не было. Департаментские чиновники думали иначе. Они решили, что будет спокойнее, если учёный останется в Петербурге. Просьбу Н.И.Пирогова

отклонили, ссылаясь на то, что его опыт и знания незаменимы при подготовке военных врачей. В армии врачей не хватало (Медико-хирургическая академия выпускала в год в среднем 30 врачей), а лучший хирург страны никак не мог добиться отправки на фронт. Возможно, Пирогов никогда не получил бы этого разрешения по одной простой причине. Он слыл человеком глубоко порядочным и честным. Недруги называли его "слишком правильным": везде, где бы ни работал Пирогов, он находился в конфронтации с госпитальной администрацией из-за того, что никогда не закрывал глаза на госпитальную коррупцию, беспорядки и воровство, не уставал требовать надлежащих хороших условий для больных. Зная об этом, погрязшие в воровстве чиновники из военно-медицинского ведомства боялись допустить "неуживчивого" хирурга на свои "госпитальные территории", чтобы не быть разоблаченными в злоупотреблениях. Пирогов уже начинал отчаиваться в успехе своей просьбы. Но совершенно неожиданно дело приняло благоприятный оборот.

Николай Иванович получил приглашение явиться к великой княгине Елене Павловне, которая объявила ему, что взяла на себя труды разрешить его просьбу. Тогда же она объяснила знаменитому хирургу свой план организации женского ухода за ранеными и больными на поле битвы. Женский уход в больницах существовал уже и в Европе (диакониссы), а также и в России (сердобольные вдовы в Мариинской больнице, Свято-Троицкая община), но о том, что женщины могут оказывать медицинскую помощь и заботу о раненых и больных непосредственно на поле боя, никто не помышлял. Великая княгиня задумала собрать сестёр милосердия, обучить и отправить их на поле сражения и в военные госпитали. Николаю Ивановичу предложила самому избрать медицинский персонал и взять управление всем делом на себя. Русские женщины откликнулись на призыв великой княгини, и из всех слоёв общества явились желавшие самоотверженно принять

на себя высокие и трудные обязанности сестёр милосердия. Таким образом в России была основана "Крестовоздвиженская община сестёр попечения о раненых и больных", сёстрам которой пришлось прямо идти в огонь страшной Крымской войны. Николай Иванович вспоминал: "Я предложил себя к услугам при осаде и получил не без труда разрешение отправиться в Крым. Великая княгиня Елена Павловна много содействовала моему отправлению под Севастополь, поручила мне руководить занятиями организованной ею тогда Крестовоздвиженской общиной сестёр; впоследствии такое же поручение руководить занятиями сердобольных вдов было дано мне и по воле государыни императрицы Александры Фёдоровны, сверх того, великая княгиня Елена Павловна предложила мне сформировать небольшую корпорацию врачей-хирургов: ...д-ра Э.В. Каде, А.Л. Обермиллер, П.А. Хлебников, Л.А. Беккерс, В.И. Тарасов, а впоследствии и С.П. Боткин... принадлежали к этой категории врачей" [7]. Вместе с Н.И.-Пироговым ехали также врачи - В.П. Сохраничев, К.Ф. Пабо, А.Тюрин, А.Реберг и другие. Кроме врачей с Николаем Ивановичем в Крым выехали и фельдшера, среди них И.Калашников, с которым он выезжал ранее на Кавказ, Никитин и др. Не теряя времени, Пирогов быстро сформировал отряд врачей-хирургов, в основном из своих учеников, и в конце октября (29-го) 1854 г. выехал из Петербурга. Маршрут для поездки Н.И.Пирогов выбрал такой - Курск, Харьков, Екатеринослав, Севастополь. Спустя неделю (6 ноября) после отъезда Н.И.Пирогова и врачей в Крым отправился первый отряд Крестовоздвиженской общины, состоявший из 28 сестёр. "В Петербурге в честь отъезжающих кричали: "Ура!" и служили молебен. Радужные москвичи носили их на руках. Тульское купечество закатило им гигантский ужин. В Белгороде по их приезду устроили иллюминацию. В Харькове их вышел встречать сам генерал-губернатор. От Перекопа усталые женщины тащились на волах ...довольствовались сухим хлебом. А в Севастополе их встречали орудийный грохот, кровь ручьями, ядовитая вонь гангренозных барачков, изувеченные люди и великий Пирогов в облепленных грязью сапогах и солдатской шинелишке" [8].

Дороги в Крым были очень плохие. Уже в первых письмах жене Пирогов писал: "2 ноября. Харьков. ...Только что приехали и через два часа уезжаем. Дорога от Курска, двести верст, ужаснейшая: слякоть, грязь по колено, но вчера сделался вдруг мороз при сильнейшем ветре, так что зги не было видно и мы должны были остановиться на 5 или 6 часов на станции в одной пригидчайшей комнате. Я ещё не брился, не мылся и не переменял белья с Петербурга" [6, С.57-58]. Кроме бездорожья, присоединились дожди. Часто попутчикам приходилось выходить из застрявшей кибитки и выталкивать её под дождём и пронизывающим ветром. Спустя четыре дня он написал: "Наконец дотащились до Екатеринослава. Дорога... невыразимо мерзка. Грязь по ко-

лени: мы ехали не более 3 и даже 2 верст в час, шагом; в темноте не было возможности ехать, не подвергаясь опасности сломить шею... Нас застал около Белгорода жесточайший ураган, который был также, как я слышал, в Севастополе. Не знаю, когда-то доедем; грязь и здесь ужаснейшая... говорят, что в Крыму несосветимая грязь" [6, С.58]. С каждым часом приближения Н.И.Пирогова и его спутников к Севастополю дорога становилась невыносимой. Все едущие вперёд и назад, наконец, остановились на станции в Бахчисарае, и почтовая дорога стала непреодолимым препятствием к достижению Севастополя. Так что 60 верст между Симферополем и Севастополем нужно было ехать целые 2 суток. В Бахчисарае Н.И.Пирогов встретил флигель-адъютанта Шеншина, которому главнокомандующий дал поручение осмотреть и организовать временные госпитали в Бахчисарае и в Симферополе. Шеншин, встретившись с Пироговым, воротился в Бахчисарай, и они пошли вместе осматривать временный госпиталь. Николай Иванович позже вспоминал: "Описать, что мы нашли в этом госпитале, нельзя. Горькая нужда, славянская беззаботность, медицинское невежество и татарская нечисть соединились вместе в баснословных размерах в двух казарменных домишках, заключавших в себе 360 больных, положенных на нарах один возле другого, без промежутков, без порядка, без разницы, с нечистыми вонючими ранами, возле чистых, в пространстве по благоусмотрительному человеколюбию врача и зрителя, герметически запертых при температуре 18 Р, не перевязанных более суток, вероятно, также из человеколюбия. Врач и его помощник, один ординатор, оба безответные пешки торчали тут и служили живым укором сословию и администрации" [6, С.67]. Уже в Бахчисарае Н.И.Пирогов предвидел, в каком состоянии он может найти раненых защитников Севастополя.

Но всё-таки то, что он нашёл там, превзошло всю меру его опасений: 12 ноября, 18 дней спустя после Инкерманского сражения Н.И.Пирогов прибыл в Севастополь, о чём позже писал: "Я никогда не забуду моего первого въезда в Севастополь. Это было в позднюю осень в ноябре 1854 года. Вся дорога от Бахчисарае на протяжении более чем 30 км была загромождена транспортом раненых, орудий и фуража. Дождь лил как из ведра, больные, и между ними ампутированные, лежали подвое и потрое на подводе, стонали и дрожали от сырости; и люди, и животные едва двигались в грязи по колено; падаль валялась на каждом шагу, из глубоких луж торчали раздувшиеся животы падших волов и лопались с треском; слышались в то же время и вопли раненых, и карканье хищных птиц, целыми стаями слетавшихся на добычу и крики измученных погонщиков, и отдалённый гул севастопольских пушек. Поневоле приходилось задуматься о предстоящей судьбе наших больных; предчувствие было неутешительно. Оно и сбылось" [4, С.21]. Николай Иванович в тот же день в 6 часов вечера был принят главнокомандующим князем

Меньшиковым, который сразу же распечатал поданный конверт, "пробежал его, надел очки, и спросил тем же тихим беззвучным тоном, видел ли я госпитали на моём пути". "К сожалению, я видел один, - отвечал Пирогов, - но в таком состоянии, что желал бы лучше не видеть его" [6, С.72]. На что князь ответил, что 24 октября было ещё хуже, что они не знали, с чего начать, раненые лежали на голой земле, под ливнями. Эти слова за душу взяли учёного. Он подумал, а кто же будет виноват, кто будет нести ответственность. Ведь 24 октября 1854 г. сражение при Инкермане не было для главнокомандующего и других начальников неожиданным, его предвидели, предназначали и не позаботились. Убыль с нашей стороны составляла около 11000 человек, 6000 с лишком раненых, для которых не приготовили ничего; "Как собак бросили их на земле, на нарах, целые недели они не были перевязаны и даже не накормлены" [6, С.72]. Тогда же Пирогов нашёл в госпитале "где кровь течёт реками" более 4000 раненых, скученных вместе, лежащих на грязных матрацах, перемешанных, и целые 10 дней почти с утра до вечера должен был оперировать таких, которым операции необходимо было сделать тотчас после сражения. "За кого же считают солдата? Кто будет хорошо драться, когда он убеждён, что раненого его бросят как собаку?" - писал Пирогов [6, С.73]. Беззаботность и пренебрежение Меньшикова удивляли и возмущали Николая Ивановича. "Возможно ли, - писал он, - чтобы главнокомандующий ни разу не пришёл в госпиталь к солдатам, ни разу не сказал радужного слова тем, которые лезли на смерть ...Меньшиков приезжал только однажды в госпиталь... и не пришёл взглянуть, как лежали на нарах скученные, замаранные, полусгнившие легионы, высланные на смерть... верно, что солдаты не знают своего полководца, полководец не заботится о солдатах" [6, С.74-75].

Н.И.Пирогов и врачи его команды разместились в 2 комнатах, отведённых им в батарее. Ежедневно все они поутру выезжали гуртом на казацких лошадях в госпиталь, расположенный за полверсты в так называемых бараках "в бывших морских казармах". На кроватях лежали немногие раненые, большая часть - на нарах. Матрацы, пропитанные кровью и гноем, оставались долго под больными через недостаток белья и соломы. В 10-м часу начиналась перевязка, которая продолжалась до 2 и 3 часов, с 3-х часов и дотемна приносили раненых, которым необходимы были операции. Здесь при перевязке Николай Иванович ежедневно видел 3 или 4 женщин, среди них - знаменитую Дарью Севастопольскую (Михайлову Дарью Лаврентьевну) с медалью на груди, полученную от Государя, который велел подарить "ей 500 рублей и ещё 1000, когда выйдет замуж... Под Альмою она приносила бельё, отданное ей для стирки и здесь в первый раз обнаружилась её благородная наклонность помогать раненым. Она ассистирует и при операциях", - писал учёный [6, С.77]. Пробыв 12 дней в Севастополе, Пирогов, с прибывшими врачами успел

за это время распределить больных по отделениям, отделить нечистые раны от чистых и прооперировать почти всех, кого необходимо было оперировать ещё с 24 октября. Здесь он впервые стал широко применять свою гипсовую повязку для иммобилизации повреждённых конечностей, которые можно было надеяться спасти и сохранить, не прибегая к ампутации.

Завершив все дела в Севастополе, Николай Иванович 25 ноября отправился в столицу Крымского полуострова Симферополь для встречи с прибывающими сёстрами милосердия. По дороге на несколько часов он остановился в Бахчисарае, где посетил госпиталь, "вынув несколько пуль, сделал 3 ампутации, раздав чай и сахар раненым" [6, С.79], отправился далее в дорогу и поутру 26 ноября прибыл в Симферополь. Здесь он застал более 1000 тяжелораненых, рассеянных в 20 разных местах: губернском правлении, Дворянском собрании, благородном пансионе, частных домах. Остановившись в гостинице "Золотой якорь", Николай Иванович начал осмотр раненых. Тогда же он получил уведомление статс-секретаря Гофмана об отправившихся сюда из Петербурга 60 сердобольных вдовах, распределение которых поручалось также ему. В Симферополе Н.И.-Пирогов встретил 1-й отряд из 28 сестёр милосердия Крестовоздвиженской общины под руководством главной начальницы Стахович. Это были женщины разных социальных сословий, но все они были одержимы одной мыслью, которая заключалась в составленной для них инструкции и состояла " ... в усердном, основанном на тёплой любви к ближнему и личном во имя Господа нашего Иисуса Христа самоотвержении основанном, содействии медицинскому начальству в военных госпиталях при уходе за ранеными и больными, а также в облегчении их страданий посредством христианского утешения" [3]. Позже сёстры прибывали в Крым в разное время и отдельными партиями. Служение 1-го отряда сестёр началось 1 декабря 1854 г. Под непосредственным распоряжением и руководством Н.И.Пирогова они в короткое время привыкли к госпитальному порядку, стали прекрасными помощницами врачей и утешительницами страждущих. "Если они так будут заниматься, как теперь, - пишет Николай Иванович, - то принесут, нет сомнения, много пользы. Они день и ночь попеременно бывают в госпиталях, помогают при перевязке, бывают и при операциях, раздают больным чай и вино и наблюдают за служителями и за зрителями и даже за врачами" [6, С.81]. Уже с первых дней личность знаменитого хирурга и его отношение к делу произвели на сестёр неотразимое впечатление. Его деятельность увлекала каждого. "Нельзя было не последовать его великому примеру, - писала в своих "Воспоминаниях Крымской войны" сестра милосердия А.М. Крупская, - как родной отец о детях, так он заботился о больных и пример его человеколюбия и самопожертвования сильно на всех действовал; все одушевлялись, видя его; больные, к которым он прикасался, уже как бы чув-

ствовали облегчение" [цит. по: 4, С.12-13]. Но, к сожалению, эта высокая деятельность сестёр милосердия вскоре была прервана, т.к. большая часть из них, не привыкших к утомительным госпитальным занятиям и чрезмерно жертвующих собою, заболели от непосильных трудов и жестоких эпидемических болезней (тифозная горячка). Некоторые из них пали жертвой этой болезни. Но, к счастью, место их в Симферопольских госпиталях заступили прибывшие к этому времени сердобольные вдовы. В письмах к Пирогову жена выражала волнение за его судьбу, за его здоровье. Иногда она просто приходила в отчаяние, не понимая, ради чего он оставил семью и поехал в этот страшный ад. В ответном письме из Симферополя Николай Иванович отвечал, что им владеют не личные чувства, а долг патриота своей родины, врача-исцелителя, гуманиста. " ... Не скучай и не сетуй, - пишет он жене, - это отнимает у меня охоту работать. Терпи, начатое нужно кончить, нельзя же приняв дело, уехать, ничего не окончив; предстоит ещё многое, подумай только, что мы живём на земле не для себя только" [6, С.80]. Осмотрев раненых и больных, которые содержались в зданиях Симферополя, оказав им необходимую медицинскую помощь, Пирогов встретился с Симферопольским генерал-губернатором Адлербергом и в докладной записке на его имя рекомендовал осуществить ряд мероприятий, направленных на борьбу с госпитальными заражениями и создание при госпиталях приёмно-сортировочного отделения. В частности, предлагалось отделить заразных больных и выполнять меры, предупреждающие распространение зараз. Генерал-губернатор в тот же день по предписанию Н.И.-Пирогова издал соответствующий приказ по Симферопольскому госпиталю (7 декабря 1854 г.) [4, С.481-482].

Будучи гениальным учёным и организатором, Н.И.-Пирогов уделял большое внимание вопросам профилактики; со свойственной ему значительной наблюдательностью, способностью к научно-обоснованным обобщениям и предвидению, он тогда уже в своих рекомендациях сформулировал замечательный тезис, что "будущее принадлежит медицине предохранительной". Позже в своих "Началах..." учёный писал: "... я верю в гигиену. Вот где заключается истинный прогресс нашей науки. Будущее принадлежит медицине предохранительной. Эта наука, идя рука об руку с государственною\*, принесёт несомненную пользу человечеству" [4, С.20]. 13 декабря Н.И.Пирогов прибыл в Бахчисарай. Здесь он распорядился прибывших в Крым сердобольных вдов оставить в Симферополе, Бахчисарае и Карасу-Базаре, сестёр милосердия отправить в Севастополь и другие города, где расположены госпитали для раненых и больных. В письме к жене он просил передать великой княгине Елене Павловне: "... что её сёстры до сих пор оказались так ревностными, как только можно требовать, день и ночь в госпитале... они... заботятся о пище, питье, просто чудо, разливают чай, вино, которое я им дал. Если этак пойдёт,... то наши госпитали будут похожи на

дело" [6, С.86]. В это время было множество больных и между сёстрами, хворали и врачи. Заболел и главнокомандующий. Н.И.Пирогов также страдал от желудочно-кишечного заболевания, лечил себя сам. Адмирал Нахимов часто проводывал больного Николая Ивановича, присылал ему книги из своей библиотеки. В январе 1855 года вражеская осада стала ожесточённой, число раненых увеличивалось, а перевозка их с Южной стороны на Северную бухту при 6-10 мороза без тёплой одежды сказывалась чрезвычайно вредно. "Наши покуда переносят труды и перемену погоды ещё довольно порядочно, - пишет Пирогов, - хотя больных поносами и лихорадками и у нас довольно; но резервы на пути, около Перекопа, потеряли от усталости от топкой грязи, холода и изнурения разом 300 человек, которых по утру нашли в грязи замерзшими" [6, С.98]. Тогда Николай Иванович принимает на себя заведование главным перевязочным пунктом и временными лазаретами в Севастополе. Здесь он организовал правильную помощь раненым. Отряд врачей, как его называл Н.И.Пирогов, "штаб", возглавляемый им же, состоял из шести врачей, прибывших сюда на средства великой княгини Елены Павловны, а именно: Тарасова, Каде, Пабо, Беккерса, Реберга, Тюрина и двух прикомандированных к нему из петербургских госпиталей - Обермиллера и Хлебникова, и двух прикомандированных из полков - Дуброва и Пастухова. Кроме того, в отряде находился лекарский помощник Калашников, а также фельдшер Никитин. К этому времени в Севастополь прибыли две партии сестёр милосердия - 2-е Отделение со старшей сестрой Меркуровой и 3-е Отделение - со старшей сестрой Е.М. Бакуниной. "Не знаю, каково им будет..., - пишет Пирогов, - Здесь... в Севастополе им придётся жить между самими больными, в бараках, и ходить пешком в сапогах по грязи; некоторым из них это не покажется приятным, но тут-то и видно будет, кто из них взялся за дело по призванию, а не из других видов" [6, С.81]. Уже с первых дней личность знаменитого хирурга и его отношение к делу произвели на сестёр неотразимое впечатление. Екатерина Бакунина, столь отличавшаяся в Севастополе, пишет: "И вот собралась доктора и, разумеется, первым явился неутомимо работающий, живой, одушевлённый и возбуждающий и в других одушевление и ревность к труду, Николай Иванович Пирогов" [1].

С самого начала осады главный, так называемый 1-й перевязочный пункт, был устроен в прекрасном по архитектуре доме Дворянского Собрания. Просторный, изящно отделанный танцзал, буфет, бильярдная комната Собрания были превращены в операционные и перевязочные. Первое время здесь не оставляли раненых, а потом стали оставлять оперированных и тяжело раненых. Последнее обстоятельство привело к тому, что стали развиваться рожа, гангрена и прочие заболевания. Поэтому Пирогов прежде всего распорядился очистить собрание: оперированных и больных перевести в другие здания, а в домах купцов Гущина и Орловского

устроил гангренозные отделения. Дворянское Собрание чистилось и проветривалось в течение 6 недель. Главный перевязочный пункт был перенесен на это время в Инженерный дом. На все эти лечебные пункты Пирогов распределил необходимое число врачей и сестёр милосердия. В каждом отдельном лечебном пункте Николай Иванович разделил сестёр, "чтобы придать стройность их работе" на 3 группы: сестёр перевязывающих, аптекарш и хозяйек. Сёстры перевязывающие помогали врачам при операциях и перевязках, а также с фельдшерами занимались приготовлениями перевязочного материала. На руках сестёр-аптекарш находились все необходимые лекарства, приготовление которых не терпело отлагательства. Они обязаны были наблюдать за правильной раздачей лекарств и контролировать действия фельдшеров. Сёстры-хозяйки надзирали за чистотой белья, за действиями слуг и вообще за содержанием больных. Обязанности сестёр на перевязочных пунктах были многосложны и важны по их последствиям для больных и в физическом, и в нравственном отношении. Не только перевязка, аптекарская часть, хозяйство и надзор за содержанием больных поручалось сёстрам от главных врачей, заведовавших этими главными пунктами, но им же было ещё предписано Н.И.Пироговым получать и хранить наградные и собственные деньги и вещи раненых, вносить в шнуровую книгу, с означиванием имени и полка тех, кому принадлежат. После смерти больных, если ими не оставлено завещание, деньги отсылать обратно начальнику штаба, с означиванием имени умершего. Спустя много лет в письме к баронессе Э.Ф. Раден (1876 г.) Н.И.Пирогов делился воспоминаниями: "Конечно, женская служба в госпиталях далеко не новое учреждение... Но ещё нигде не было испробовано посылать женщин на поле битвы. Поэтому идея учредить на поле сражения организованное женское общество должна была казаться рискованной" [5, С.549-550]. Правда, в Западной Европе носился слух, будто бы мисс Нейтингейл с 37 сёстрами была первая, которая по собственному желанию, приехала в Крым, чтобы взять на своё попечение всех больных, раненых, находящихся в амбулатории. "Мы... не должны позволять никому передельвать до такой степени историческую истину, - писал Николай Иванович, - Мы имеем долг истребовать... пальму первенства в деле столь благородном, благотворном и ныне всеми принятом. И это тем легче, что сёстры общины не только принесли техническую помощь, но они оказали и нравственное влияние на дирекцию всего госпитального корпуса во время войны... О мисс Нейтингейл и о её "высокой души дамах" мы первый раз услышали только в начале 1855 г. когда злоупотребления английской военной администрации, во время зимних месяцев 1854 г., так же ясно обнаружались, как и у нас" [5, С.549-550].

О своей ежедневной жизни в Севастополе Н.И.Пирогов писал жене: "Я, слава Богу, покуда не унываю, да и скучать здесь времени нет, ...но день, несмотря на

однообразие осады, летит в заботах... мне дали дрожки с одной лошадейю в моё распоряжение, и я разъезжаю по 4 госпиталям и перевязочным пунктам; всякий день новые раненые... до 2 и до 3 продолжается перевязка раненых и операции; потом я схожу обыкновенно на баркас и переезжаю через бухту на Северную сторону, там также госпиталь, ... в 6 ч. вечерняя визитация, вечером - поверки и корреспонденции или иногда шахматы; так происходит день за день" [6, С.101]. Жена Пирогова постоянно волновалась за его здоровье, жизнь и требовала срочного возвращения домой, к семье. Николай Иванович стремился объяснить ей своё пребывание в Крыму, основанное на святом патриотизме и любви к своей родине: "Напрасно ты упрекаешь меня... Я говорил и тебе и всем, что я ехать или исправлять какую-либо должность никогда не буду напрашиваться...; а если мне дадут её, то считаю за низость и малодушие отказываться... у меня в сердце ещё не заглохли все порывы к высокому и святому, ...я не потерял ещё силу воли жертвовать, а то, для чего я жертвую счастьем быть с тобою и детьми, должно быть также дорого для тебя и для них" [6, С.101]. Он просит понять и его роль в этой важной войне: "... Ты меня, пожалуйста, моя душка, не торопи, не забудь, что я уже теперь вольный казак и заслуженный профессор; отслужил мои 25 лет по новой царской милости, и отслуживаю уже ещё следующее пятилетие, а служить здесь мне во сто крат приятнее, чем в Академии: я здесь, по крайней мере, не вижу удручающих жизнь, ум и сердце чиновнических лиц, с которыми по воле и неволе встречаюсь ежедневно в Петербурге" [6, С.103]. В этом же письме Н.И.Пирогов с восхищением рассказывает о знаменитом матросе Петре Кошке, уроженце Винничины, который участвовал во всех вылазках и не только ночью, а и днём делал чудеса под выстрелами. До тех пор, пока Н.И.Пирогов не взял на себя попечение о главном перевязочном пункте в Севастополе (дворянское собрание), обо всех лазаретах в Николаевских казармах, разных домах города и распределил на все места известное число врачей и сестёр милосердия, ему не приходилось иметь столкновения с обер-медиками. Но когда он взял на себя попечение о главном перевязочном пункте и обо всех госпиталях, сейчас же начались разные контры между ним и администрацией, о чём свидетельствуют строки из письма к баронессе Э.Ф. Раден: "Эти господа сразу же смекнули, куда поведёт учреждённый мною нравственный присмотр и контроль административного попечения над руководителями госпитальных порядков. Дела эти были поручены мною сёстрам, женщинам и моим собственным помощникам. Это смутило г.г. администраторов, и они стали громко роптать на превышение власти (с моей стороны)..." [5, С.557]. Дел у Пирогова и его команды было много. Они осваивали новые перевязочные пункты в обывательских домах, отделяли в отдельные помещения многочисленных гангренозных больных... Николай Иванович в очередном

письме жене снова советует ей "вооружиться терпением": "...обращайся почаще к Тому, Кто руководит нами и возложи на него всё твоё упование. Начатое нужно кончить. Покуда я чувствую, что здесь полезен, покуда Господь даёт мне силу и здоровье... я должен начатое уладить и не возвращаться домой без результата; я ехал в Севастополь не для того, чтобы только сказать, что был здесь" [6, С.108]. В ответ на очередное письмо жены с той же просьбой чтобы Николай Иванович скорее возвращался домой, он отвечает, что решился бы и раньше приехать, но две вещи удерживают его: "... во-первых, уезжая, - пишет он, - я потяну за собой почти 10 врачей, которые были здесь, можно по совести сказать, весьма полезны в течение 5 месяцев; они ни за что на свете не хотят без меня здесь оставаться...; во-вторых, в мае окончится 5 лет службы, и теперь уже никто ни лаской и ни чем не принудит служить далее... Всё, что я в состоянии был делать, я сделал для Севастополя; принёс мою лепту от души..." [6, С.119-120].

Первоначально в крымских госпиталях царил полный беспорядок: "... нет ни одного лишнего матраца, - писал Н.И.Пирогов, нет хорошего вина и хинной корки, ни кислот даже на случай, когда тиф разовьётся. Врачей почти целая половина лежит - больны", но радуют Николая Ивановича сёстры милосердия: "если бы не они, так больные лакали бы вместо сытного супа помой и лежали бы в грязи. Они и хозяйничают в госпиталях, и кушанье даже готовят и лекарство раздают, - зато также и болеют, опять двое заболели и одна Бакунина, тифом... я горжусь их действиями, я защищал мысль введения сестёр в военных госпиталях против дурацких нападения старых колпаков, и моя правда осуществилась на деле" [6, С.124]. О военачальниках он пишет: "В военном деле, разумеется, я не судья, и сам лукавый их не разберёт, что они делают и что думают делать, - да ещё и думают ли - вопрос. Один другому завидует и друг другу ногу подставляет, как бы свалить... Впрочем, Бог им судья. Я что сумел, исполнил по совести, а на нет - суда нет" [6, С.124]. С каждым днём военные действия в Крыму усиливались. Только в одну мартовскую ночь, - сообщал Пирогов, - в госпиталь было доставлено 1200 раненых и работы было на целых 2 суток. Это было в тот день, когда Николай Иванович только что в первый раз выехал после своей тяжёлой болезни. Наступило 28 марта, страшный день бомбардировки, хотя не первой по счёту, но первой по близости осаждающих к городу-бастиону. Она продолжалась непрерывно более 10 дней. 7 апреля Н.И.Пирогов писал: "... завязалась сильная канонада из 1500 осадных орудий, полетели бомбы и ракеты, мы побежали стремглав на перевязочный пункт и вскоре весь огромный зал начал наполняться ранеными: оторванные руки, ноги по колена и по пояс приносились вместе с ранеными на носилках; слишком 400 раненых нанесли нам в сутки, слишком 30 ампутаций. С этого дня бомбардирование продолжалось днём и ночью до 6 апреля... у нас считают в течение этого

времени... до 6000 выбывших из строя" [6, С.127]. Все дни и ночи Николай Иванович проводил на перевязочном пункте в Дворянском Собрании, "паркет которого покрыт коркой засохшей крови, в танцевальной зале лежат сотни ампутированных, а на хорах и биллиарде помещены корпии и бинты" [6, С.129]. Сюда ежедневно доставляли сотни раненых. Вместе с Пироговым здесь находились десять врачей и восемь сестёр милосердия, которые трудились неусыпно, попеременно, день и ночь, оперируя и перевязывая раненых. Вместо танцевальной музыки в огромной зале Собрания раздавались стоны раненых. Всё виденное в Севастополе позволило участнику Крымской войны Л.Н.Толстому написать: "Теперь, ежели нервы ваши крепки, пройдите в дверь налево: в той комнате делают перевязки и операции. Вы увидите там докторов с окровавленными по локоть руками и бледными угрюмыми физиономиями, занятых около койки, на которой с открытыми глазами и говоря, как в бреду, бессмысленные, иногда простые и трогательные слова, лежит раненый под влиянием хлороформа. Доктора заняты отвратительным, но благородным делом ампутаций. Вы увидите, как острый кривой нож входит в белое здоровое тело; увидите как с ужасным, раздражающим криком и проклятиями раненый вдруг приходит в чувство; увидите, как фельдшер бросит в угол отрезанную руку; увидите, как на носилках лежит, в той же комнате, другой раненый и, глядя на операцию товарища, корчится и стонет не столько от физической боли, сколько от моральных страданий ожиданий - увидите ужасные, потрясающие душу зрелища; увидите войну не в правильном, красивом и блестящем строе, с музыкой и барабанным боем, с развивающимися знамёнами и гарцующими генералами, а увидите войну в настоящем её выражении - в крови, страданиях, в смерти..." [9]. В "Историческом обзоре действий Крестовоздвиженской общины..." Николай Иванович писал: "Для всех очевидцев памятно будет время, проведенное с 28 марта по июнь в Дворянском Собрании... огромная танцевальная зала беспрестанно наполнялась и опорожнялась; приносимые раненые складывались вместе с носилками целыми рядами на паркетном полу, пропитанном на целые ? вершка запекшейся кровью; столы и крики страдальцев, последние вздохи умирающих, приказания распорядившихся громко раздавались в зале. Врачи, фельдшера и служители составляли группы, беспрестанно двигавшиеся между рядами раненых, лежавших с оторванными, раздробленными членами, бледных, как полотно, от потери крови и от сотрясений, производимых громадными снарядами; между солдатскими шинелями мелькали везде белые капюшоны сестёр, разносивших вино и чай, помогавших при перевязке и отбиравших на сохранение деньги и вещи страдальцев... В боковой довольно обширной комнате (операционной) на 3 столах кровь лилась при производстве операций; отнятые члены лежали грудками, сваленные в ушат..." [3, С.37-38]. Предложенная Н.И.Пироговым ещё



в 1853 году гипсовая иммобилизирующая повязка теперь создала возможность эвакуации раненых с огнестрельными переломами длинных трубчатых костей. Эта повязка, а также производство резекций в полевых условиях положили начало "сберегательному" методу лечения, ограничению до минимума первичных ампутаций, дававших огромный процент летальности. Гипсовая иммобилизирующая повязка Пирогова была неоценимым вкладом в военно-полевую хирургию, не меньшим, чем применённый им же впервые во время Кавказской экспедиции наркоз. Внедрение этих методов в военно-полевую практику влекло за собой облегчение тяжёлых страданий и спасение многих тысяч жизней. Недаром Н.И.Пирогов гордился этими вкладами в науку. Он писал: "я первый испытал анестезирование на поле сражения при осаде Салтов на Кавказе... я первый также приспособил мою гипсовую повязку к перевязке раненых на перевязочных пунктах и к дальним транспортам и первый доказал, что моя остеопластическая операция над стопой ноги может быть включена и в число полевых хирургических операций; замечу ещё, что резекции суставов хотя и введены в военно-полевую практику за 5-6 лет до осады Севастополя (в первую голштинскую кампанию), но только при этой осаде в первый раз испытаны были мною в огромном размере" [4, С.22]. Н.А.Некрасов напечатал в "Современнике" рассказ Н.В.Берга (1824-1884) - поэта, историка и путешественника, побывавшего в тот период в Севастополе, о величайшем почитании народом Н.И.Пирогова: "Вы сходите на перевязочный пункт, в город! Там Пирогов, когда он делает операцию, надо стать на колени". Присоединяясь к этим словам, Н.А.Некрасов прибавил: "Выписываем эти слова, чтобы присоединить к ним наше удивление к благородной, самоотверженной и столь благодетельной деятельности г.Пирогова, - деятельности, которая составит одну из прекраснейших страниц в истории настоящих событий... Это подвиг не только медика, но и человека. Надо послушать людей, приезжающих из-под Севастополя (не говорим об офицерах), нет солдатки или матроски, которая не благословляла бы имени г. Пирогова и не учила бы своего ребёнка произносить это имя с благоговением. Пройдёт война, и эти матросы, солдаты, женщины и дети разнесут имя Пирогова по всем концам России, оно залетит туда, куда не заглядывала ни одна русская популярность..." [2]. Следует отметить, что в те дни на перевязочный пункт, кроме солдат приносили женщин и детей с оторванными членами от бомб, которые падали на корабельную слободку, часть города, где ещё, несмотря на видимую опасность, продолжали жить матросские жёны и дети. Всё виденное и пережитое в Крыму позволило Н.И.Пирогову сделать описание клинической картины травматического шока ("общее окоченение", "травматический торпор"), ставшее классическим, которое цитируется во многих руководствах: "В осадных войнах, где повреждения большими огнестрельными снарядами встречаются беспрестанно,

можно наблюдать общее окоченение во всех возможных видах и степенях. С оторванною рукою или ногою лежит такой окоченелый на перевязочном пункте неподвижно; он не кричит, не вопит, не жалуется, не принимает ни в чём участия и ничего не требует; тело его холодно, лицо бледно, как у трупа; взгляд неподвижен и обращён вдаль; пульс, как нитка, едва заметен под пальцем и с частыми перемерками. На вопросы окоченелый или вовсе не отвечает, или только про себя, чуть слышным шёпотом: дыхание также едва приметно. Рана и кожа почти вовсе не чувствительны; но если большой нерв, висящий из раны, будет чем-нибудь раздражён, то больной одним лёгким сокращением личных мускулов обнаруживает признаки чувства. Иногда это состояние проходит через несколько часов от употребления возбуждающих средств; иногда же оно продолжается без перемены до самой смерти" [4, С.71]. Утомлённые ночными дежурствами, производством операций, перевязкой раненых врачи и сёстры в течение этих дней не знали другого спокойствия, кроме короткого сна на лавках и койках в дежурных комнатах, пробуждаемые лопанием бомб и воплем вновь приносимых раненых. В здании Дворянского Соборания в те дни постоянно дежурила сестра Екатерина Бакунина и сёстры 2-го и 3-го отделений, которые, по свидетельству очевидцев, "день и ночь не отходя присутствовали, помогали при операциях и перевязках, укладывали оперированных, раздавали питьё и лекарство и тщательно наблюдали за всеми переменами". О Бакуниной Н.И.Пирогов писал: "Старшая сестра Екатерина Михайловна Бакунина отличалась своим усердием. Ежедневно днём и ночью можно было её застать в операционной комнате ассистирующую при операциях; в это время когда бомбы и ракеты то перелетали, то недолетали и ложились кругом всего Соборания, она обнаруживала со своими сообщницами присутствие духа, едва совместное с женскою натурою и отличавшее сестёр до самого конца осады. Трудно решить, чему должно более удивляться, хладнокровию ли этих сестёр или их самоотвержению в исполнении обязанностей. Военное время налагает на врачей обязанности, иногда жестокие, но необходимые для общей пользы. Так при огромном скоплении раненых необходимо сосредоточивать всю врачебную деятельность на вспомоществование тем, для которых помощь необходима и полезна; ибо, излишне занимаясь безнадежными, можно легко упустить из виду тех, которым своевременная помощь могла бы возратить жизнь и здоровье; поэтому сортирование больных на перевязочных пунктах составляет главное условие врачебной распорядительности" [3, С.36]. В Инженерном доме располагались трудно ампутированные раненые. Работу здесь постоянно возглавляла сестра Александра Травина; "имея под руками меньшее число раненых, она могла лучше познакомиться с каждым из них, наблюдая тщательно за ходом ран и за перевязкою". В других двух домах - Гущина и Орловского - рас-

полагалось отделение гангренозных и безнадежных больных. Здесь работали помощник Пирогова лекарь Калашников и сестры Мария Григорьевна, Матрёна Голубцова и Елизавета Богданова. И вот однажды в апреле 1855 года Николай Иванович получил приказ из штаба перевести всех раненых и ампутированных после второй большой бомбардировки города из Николаевской батареи на Северную сторону. "Меня уверяли, - пишет он, - что там всё уже изготовлено для их принятия; я сам не имел времени отлучиться от перевязочного пункта, куда беспрестанно подносили свежих раненых. Целых 2 дня я занимался транспортировкой на пароходы. Вскоре после того, как транспорт был кончен, полил сильный дождь, продолжавшийся целых 3 дня. Я нарочно в это ненастное время поехал на северную сторону, чтобы осмотреть там моих ампутированных. Я их и нашёл в солдатских палатках. Можно себе представить, каково было с отрезанными ногами лежать на земле, по трое и по четыре вместе; матрацы почти плавали в грязи, всё и под ними, и около них было насквозь промочено; оставалось сухим только то место, на котором они лежали, не трогаясь, но при малейшем движении им приходилось попадать в лужи. Больные дрожали, стуча зуб об зуб от холода и сотрясательных знобов; у некоторых показались последовательные кровотечения из ран; врачи и сестры могли помогать не иначе, как стоя на коленях в грязи. По 20 и более ампутированных умирало каждый день, а их было всех до 500, и немногие из них пережили 2 недели после этой катастрофы. Было сделано строгое исследование, больных положили на койки, положили и двойные матрацы, но прошедшего не воротить, и страшная смертность продолжалась ещё недели две после" [4, С.29]. О тяжёлом положении этих раненых Николай Иванович писал: "Приехал и видел, что они лежат в грязи, как свиньи, с оторванными ногами. Я, разумеется, об этом сейчас же доложу главнокомандующему, а там злись на меня кто как хочет, я плюю на всё. О, как будут рады многие начальства здесь,... когда я уеду. Я знаю, что многие этого только и желают. Это знают и прикомандированные ко мне врачи, знают, что их заедят без меня, и поэтому... хотя за мною бежать без оглядки. Достанется и сёстрам; уже и теперь главные доктора и комиссары распускают слухи, что прежде без сестёр, с одними фельдшерами, шло лучше. Когда ампутированных привезли и свалили на землю в солдатские простые палатки, я сказал, что они при первой негодности будут валяться в грязи. Обещали, что этого не будет; сегодня приехал сам и таскался по колену в грязи, нашёл всех промокшими; пишу сейчас же начальнику штаба, и вот опять это будет не по зубам. Нужно, чтобы было непременно всё в отличном порядке - на бумаге, а если нет, так нужно молчать. А мне для чего молчать, - я вольный казак... я всё-таки худого хорошим не назову..." [6, С.136]. В 1876 году в письме к баронессе Э.Ф.Раден Николай Иванович вспоминал о роли в эти дни сестёр милосердия: "Здесь помощь и труд сес-

тёр оказались неоценёнными. Стоя в лужах на коленях перед больными, наши женщины подавали посильную помощь, в которой они сами нуждались... И так они трудились днём и ночью... не засыпали ни на минуту, и всё это под мокрыми насквозь палатками. И всё-таки сверхчеловеческие усилия женщины переносили без малейшего ропота, с спокойным самоотвержением и покорностью... следует здесь сказать, что десять из этих женщин не выдержали госпитальной заразительности и сами поплатились жизнью" [5, С.560-561]. В городе создалась сложнейшая обстановка по эвакуации раненых. Пирогов обращается за помощью о транспортировке раненых к новому главнокомандующему Горчакову и начальнику штаба Коцебу. Просьбы принимались, однако ничего не делалось, ссылаясь на то, что средств нет, палаток нет, мало лошадей и фур, госпитали ближайšie переполнены и куда везти, не знают. Столкновения Н.И.Пирогова с администрацией становятся всё чаще и чаще. Безразличие командования к судьбе раненых возмутило Пирогова. Впервые столкнувшись с апатией чиновников к медицинским проблемам, он открыто заявил, что "от администрации, а не от медицины" зависит своевременное и полноценное оказание медицинской помощи раненым и больным на театре войны. Он утверждает, что вначале врач должен научиться организовывать свою работу, то есть, рассортировывать раненых на группы, определять тяжесть их состояния и первоочередное оказание помощи, и лишь после этого действовать уже врачебно. Позже в своём труде "Начала..." он написал: "Я убеждён из опыта, что для достижения благих результатов в военно-полевых госпиталях необходима не столько научная хирургия и врачебное искусство, сколько дельная и хорошо учреждённая администрация" [4, С.40]. И далее: "К чему служат все искусные операции, все способы лечения, если раненые и больные будут поставлены администрацией в такие условия, которые вредны и для здоровых? А это случается зачастую в военное время" [4, С.41]. Однако вместо помощи раненым между военачальниками постоянно возникали раздоры и интриги о поощрениях и наградах. "Время ли тут интриговать, спорить и рассуждать о том, за что тот или другой получил награду, восставать друг против друга, - пишет Пирогов, - когда нужно единодушие, а его нет, я это вижу ясно. Это ли любовь к родине, это ли настоящая воинская честь? Сердце замирает, когда видишь перед глазами, в каких руках судьба войны, когда покороче ознакомишься с лицами, стоящими в челе" [6, С.132-133]. В городе начали носиться худые слухи, что вскоре Севастополь будет взят врагом. С горечью в сердце Николай Иванович писал: "Не хочу видеть моими глазами бесславие моей родины; не хочу видеть Севастополь взятым; не хочу слышать, что его можно взять... приехавшие со мною говорят, что они приехали не для денег, и предвидят, что без меня их скрутят по ногам и рукам... Бог с ними и с наградами... Я люб-

лю Россию, люблю честь родины, а не чины; это врождённое, его из сердца не вырвешь и не переделаешь, - а когда видишь перед глазами, как мало делается для отчизны, и собственно из одной любви к ней и её чести, так поневоле хочешь лучше уйти от зла, чтобы не быть, по крайней мере, бездейственным его свидетелем" [6, С.133-134]. Однако самые вдохновенные патриотические порывы Н.И.Пирогова и его коллег нередко не могли пробить стены бюрократизма и чиновничьей неприступности. Учёный понимал это и писал: "Когда же после всех этих проделок, после вопиющих недостатков и пошлости администрации, неминуемо откроется большая смертность между больными, то остаются виновными врачи, для чего они плохо лечили; изволь лечить людей, лежащих в грязи, в нужниках, без белья и без прислуги; но врачи, действительно, виноваты, что они, как пешки, не смеют пикнуть, гнутья, подличают и, предвидя грозу от разъяснения правды, молчат, скрывают и разыгрывают столба. Страшит не работа, не труды, - рады стараться, - а эти укоренившиеся преграды, которые растут, как головы гидры: одну отрубишь, другая выставится" [6, С.138]. Николай Иванович неоднократно подчёркивал, что "покуда врачи будут находиться в такой зависимости от военачальников, что трясутся от одной мысли прогневить их, до тех пор ничего нельзя путного ждать, и если он принёс

"пользу хоть какую-нибудь, то именно потому, что находился в независимом положении; но всякий раз нахрапом, произведя шум и брань, приносить эту пользу - не очень весело" [6, С.139-140]. В последнем письме перед отъездом в Петербург (14 мая) он пишет жене: "Ты не поверишь, как мне здесь надоело смотреть и слушать все военные интриги; не нужно быть большим стратегом, чтобы понимать, как делаются здесь глупости и пошлости, и видеть, из каких ничтожных людей состоят штабы; самые дельные из военных не скрывают грубые ошибки, нерешительность и бессмыслицу, господствующую здесь в военных действиях... голова идёт кругом от всех глупостей и безрассудностей, которые узнаёшь" [6, С.142]. 1 июня Николай Иванович вместе с прикомандированными к нему врачами уехал из Севастополя в Петербург. После отъезда Пирогова развалилась и вся организация медицинского обеспечения армии, сразу же началось перемещение перевязочных пунктов. Снабженцы, окончательно распорядившись, начали продавать на сторону бинты, корпию, солону и даже носилки... Впереди предстояла кропотливая работа по организации качественной медицинской помощи обороняющимся крымским героям, а впоследствии, - по формированию и становлению разработанной Н.И.Пироговым научно обоснованной военно-полевой хирургии.

### Список литературы

1. Бакунина Е.М. Воспоминания сестры милосердия Крестовоздвиженской общины (1854-1860) // Вестник Европы. - 1898. - Т.СХС. - Кн.3. - Март. - С.146.
2. Некрасов Н.А. Соч. в 3 т. - М. - 1953. - Т.3. - С.338-339.
3. Пирогов Н.И. Исторический обзор действий Крестовоздвиженской Общины сестёр попечения о раненых и больных в военных госпиталях в Крыму и в Херсонской губернии с 1 декабря 1854 г. по 1 декабря 1855 г. Академика Н.И.Пирогова // Севастопольские письма Н.И.Пирогова. - СПб. - 1907. - С.38.
4. Пирогов Н.И. Начала общей военно-полевой хирургии. Ч.1. - Собр. соч. в 8 т. - М. - 1961. - Т.5. - С.9-539.
5. Пирогов Н.И. О Крестовоздвиженской общине сестёр милосердия. Письмо к баронессе Э.Ф. Раден от 27.02.1876 г. // Избранные педагогические сочинения. - М. - 1952. - С.548-569.
6. Пирогов Н.И. Письма к А.А. Пироговой // Севастопольские письма Н.И.Пирогова. - СПб. - 1907. - С.53-196.
7. Пирогов Н.И. Письмо к И.В. Бертенсону от 27.12.1880 г. // Избранные педагогические сочинения. - М., 1952. - С.575.
8. Порудоминский В. Пирогов. - М., 1965. - С.206.
9. Толстой Л.Н. Севастопольские рассказы. Ч.1. Севастополь в декабре месяце. - Собр. соч. в 12 т. - Т.2. - М. - 1973. - С.91-92.

Статья надійшла до редакції 12.12.2011 р.

© Козовенко М.Н.

**Козовенко М.Н.**

Национальный медико-хирургический Центр им. Н.И.Пирогова (ул. Нижняя Первомайская, 70, г. Москва, 105203, Россия)

## ПОРТРЕТЫ Н.И.ПИРОГОВА В ИЗОБРАЗИТЕЛЬНОМ ИСКУССТВЕ И.Е.РЕПИНА (К 130-ЛЕТИЮ СОЗДАНИЯ "ПОРТРЕТА ХИРУРГА Н.И.ПИРОГОВА")

"Год Н.И.Пирогова" в Российской Федерации (2010), посвященный 200-летию юбилею со дня рождения "первого хирурга России", привел к оживлению интереса к его жизни и деятельности со стороны отечественных врачей и педагогов, и это - один из главных итогов прошедшего года.

Тогда не оставались без внимания и знаменитые портреты Н.И.Пирогова, выполненные И.Е.Репиным. Иначе и быть не могло. Это были не только последние прижизненные изображения "великого старца", но и выдающиеся произведения отечественного изобразительного искусства. Теперь они стали узнаваемы-

лю Россию, люблю честь родины, а не чины; это врождённое, его из сердца не вырвешь и не переделаешь, - а когда видишь перед глазами, как мало делается для отчизны, и собственно из одной любви к ней и её чести, так поневоле хочешь лучше уйти от зла, чтобы не быть, по крайней мере, бездейственным его свидетелем" [6, С.133-134]. Однако самые вдохновенные патриотические порывы Н.И.Пирогова и его коллег нередко не могли пробить стены бюрократизма и чиновничьей неприступности. Учёный понимал это и писал: "Когда же после всех этих проделок, после вопиющих недостатков и пошлости администрации, неминуемо откроется большая смертность между больными, то остаются виновными врачи, для чего они плохо лечили; изволь лечить людей, лежащих в грязи, в нужниках, без белья и без прислуги; но врачи, действительно, виноваты, что они, как пешки, не смеют пикнуть, гнутья, подличают и, предвидя грозу от разъяснения правды, молчат, скрывают и разыгрывают столба. Страшит не работа, не труды, - рады стараться, - а эти укоренившиеся преграды, которые растут, как головы гидры: одну отрубил, другая выставится" [6, С.138]. Николай Иванович неоднократно подчёркивал, что "покуда врачи будут находиться в такой зависимости от военачальников, что трясутся от одной мысли прогневить их, до тех пор ничего нельзя путного ждать, и если он принёс

"пользу хоть какую-нибудь, то именно потому, что находился в независимом положении; но всякий раз нахрапом, произведя шум и брань, приносить эту пользу - не очень весело" [6, С.139-140]. В последнем письме перед отъездом в Петербург (14 мая) он пишет жене: "Ты не поверишь, как мне здесь надоело смотреть и слушать все военные интриги; не нужно быть большим стратегом, чтобы понимать, как делаются здесь глупости и пошлости, и видеть, из каких ничтожных людей состоят штабы; самые дельные из военных не скрывают грубые ошибки, нерешительность и бессмыслицу, господствующую здесь в военных действиях... голова идёт кругом от всех глупостей и безрассудностей, которые узнаёшь" [6, С.142]. 1 июня Николай Иванович вместе с прикомандированными к нему врачами уехал из Севастополя в Петербург. После отъезда Пирогова развалилась и вся организация медицинского обеспечения армии, сразу же началось перемещение перевязочных пунктов. Снабженцы, окончательно распылившись, начали продавать на сторону бинты, корпию, солону и даже носилки... Впереди предстояла кропотливая работа по организации качественной медицинской помощи обороняющимся крымским героям, а впоследствии, - по формированию и становлению разработанной Н.И.Пироговым научно обоснованной военно-полевой хирургии.

### Список литературы

1. Бакунина Е.М. Воспоминания сестры милосердия Крестовоздвиженской общины (1854-1860) // Вестник Европы. - 1898. - Т.СХС. - Кн.3. - Март. - С.146.
2. Некрасов Н.А. Соч. в 3 т. - М. - 1953. - Т.3. - С.338-339.
3. Пирогов Н.И. Исторический обзор действий Крестовоздвиженской Общины сестёр попечения о раненых и больных в военных госпиталях в Крыму и в Херсонской губернии с 1 декабря 1854 г. по 1 декабря 1855 г. Академика Н.И.Пирогова // Севастопольские письма Н.И.Пирогова. - СПб. - 1907. - С.38.
4. Пирогов Н.И. Начала общей военно-полевой хирургии. Ч.1. - Собр. соч. в 8 т. - М. - 1961. - Т.5. - С.9-539.
5. Пирогов Н.И. О Крестовоздвиженской общине сестёр милосердия. Письмо к баронессе Э.Ф. Раден от 27.02.1876 г. // Избранные педагогические сочинения. - М. - 1952. - С.548-569.
6. Пирогов Н.И. Письма к А.А. Пироговой // Севастопольские письма Н.И.Пирогова. - СПб. - 1907. - С.53-196.
7. Пирогов Н.И. Письмо к И.В. Бертенсону от 27.12.1880 г. // Избранные педагогические сочинения. - М., 1952. - С.575.
8. Порудоминский В. Пирогов. - М., 1965. - С.206.
9. Толстой Л.Н. Севастопольские рассказы. Ч.1. Севастополь в декабре месяце. - Собр. соч. в 12 т. - Т.2. - М. - 1973. - С.91-92.

Статья надійшла до редакції 12.12.2011 р.

© Козовенко М.Н.

**Козовенко М.Н.**

Национальный медико-хирургический Центр им. Н.И.Пирогова (ул. Нижняя Первомайская, 70, г. Москва, 105203, Россия)

## ПОРТРЕТЫ Н.И.ПИРОГОВА В ИЗОБРАЗИТЕЛЬНОМ ИСКУССТВЕ И.Е.РЕПИНА (К 130-ЛЕТИЮ СОЗДАНИЯ "ПОРТРЕТА ХИРУРГА Н.И.ПИРОГОВА")

"Год Н.И.Пирогова" в Российской Федерации (2010), посвященный 200-летию юбилею со дня рождения "первого хирурга России", привел к оживлению интереса к его жизни и деятельности со стороны отечественных врачей и педагогов, и это - один из главных итогов прошедшего года.

Тогда не оставались без внимания и знаменитые портреты Н.И.Пирогова, выполненные И.Е.Репиным. Иначе и быть не могло. Это были не только последние прижизненные изображения "великого старца", но и выдающиеся произведения отечественного изобразительного искусства. Теперь они стали узнаваемы-

ми для большего числа россиян, включая и современных художников.

Вспоминается казуистический случай последних лет, свидетелем которому мне пришлось оказаться. В преддверии грядущих событий одному из московских художников был заказан бронзовый бюст Н.И.Пирогова, и этот заказ был выполнен с опережением установленного срока. Мастер лично доставил заказчику собственную работу. Она отдаленно напоминала облик великого хирурга, и многие не узнавали Пирогова, пытаясь угадать, чей портрет увековечил в бронзе современный художник. Но самое поразительное - впереди. Автор такого портрета не скрывал удивления, когда зашла речь об удивительном творении И.Е.Репина, создателя выдающегося скульптурного портрета Н.И.Пирогова. Он не догадывался, что у него был столь выдающийся предшественник. Поистине, были и есть "мастера", убежденные в том, что история изобразительного искусства начинается с собственной работы.

Наука и искусство сосуществуют в границах своего жанра. Их преодоление, конечно же, затруднительно для деятелей с одной и с другой стороны. И те, и другие не могут избежать ошибок, попадая в несвойственную им область и пользуясь исключительно собственными познаниями. В этом году был случай, когда некий хирург живо рассказывал врачебной аудитории о живописном "Портрете Н.И.Пирогова" работы И.Е.Репина (1881), как о единственном шедевре великого живописца, тогда как многим искусствоведам известны еще два варианта его повторения (1881, 1883).

Более примечательными в "Год Н.И.Пирогова" в Российской Федерации оказались дилетанты, перешагнувшие всех по числу "ляпов", выложенных в интернете. Самым изумительным "ноу-хау" являлось сообщение мистического толка. Здесь указывалось, что несколько именитых россиян, позировавших И.Е.Репину для портрета, умерло, едва художник успел закончить работу. К числу несчастных был отнесен и Н.И.Пирогов, "умерший на следующий день после того, как его портрет был закончен". Для дилетантов отметим, что в жизни Пирогова этот "день" продолжался в течение полугодия (с мая по ноябрь). На оригинале репинского портрета можно видеть надпись автора "24 мая 1881", тогда как земные дни "великого старца" окончились 23 ноября 1881 г.

Очевидно, что в 2011 г. исполнилось 130 лет со времени создания И.Е.Репиным "Портрета хирурга Н.И.Пирогова" (1881), и это обстоятельство - еще один повод, чтобы вернуться к исторической встрече великого хирурга и мыслителя с выдающимся отечественным художником.

#### **Предыстория живописного и скульптурного портретов хирурга Н.И.Пирогова**

В мае 1881 г. Императорский Московский университет (ИМУ) готовился к празднованию 50-летия научной деятельности Н.И.Пирогова, приезд которого на эти



**Рис. 1.** И.Е.Репин. Приезд Н.И.Пирогова в Москву 22 мая 1881 г. на празднование юбилея Военно-медицинский музей Министерства обороны РФ (С.-Петербург) X. м. 36 x 58. Внизу посередине надпись: "И. Репин 1887-1888".

торжества ожидался на третьей неделе месяца. В связи с юбилеем Московская городская дума (МГД) приняла постановление о выделении "пироговской палаты" в одной из московских больниц и об установке в ней бюста великого хирурга (12 мая). В Москву заблаговременно съезжались представители многих городов России, чтобы приветствовать юбиляра от имени государственных, лечебных, научных, педагогических учреждений и общественных организаций.

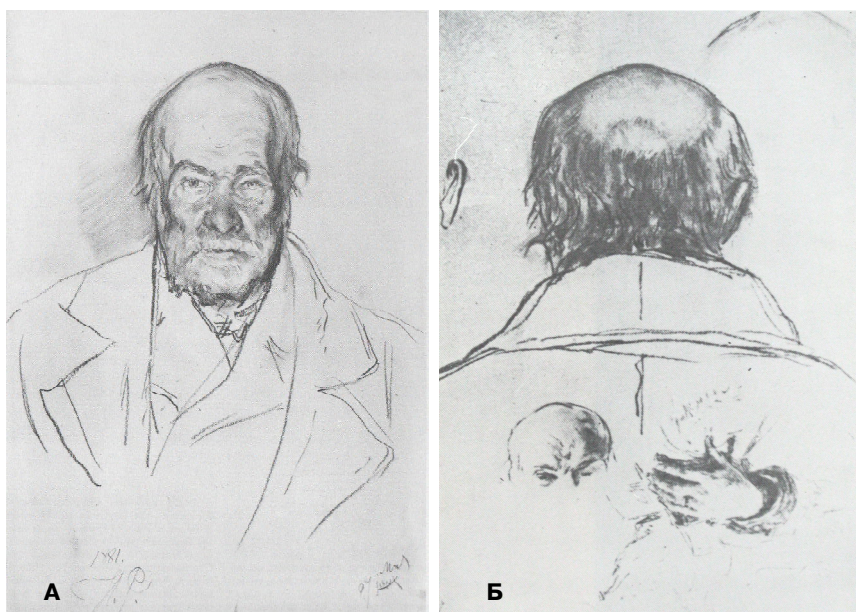
Подготовка к предстоящим торжествам всероссийского масштаба не стала секретом для И.Е.Репина, который в том юбилейном году жил и работал в Москве и Подмосковье.

14 мая 1881 г. художник обращается с письмом к московскому меценату П.М.Третьякову с просьбой о содействии его встрече с Н.И. Пироговым.

*"Дорогой Павел Михайлович! - писал И.Е. Репин. - Не найдете ли Вы возможным узнать через Сергея Михайловича или кого другого - нельзя ли воспользоваться приездом Пирогова, чтобы снять с него портрет"* [1. С.49].

Но кто же мог решить такой вопрос до приезда в Москву самого "великого старца"? Это не удалось ни П.М. Третьякову, ни его брату, С.М.Третьякову, являвшемуся тогда в Москве "городским головой". Поэтому в 13.00 22 мая, когда Пирогов с женой должны были приехать из Киева, на Курском вокзале Москвы в толпе встречающих (на свой страх и риск) оказался и И.Е.Репин. Рассчитывал ли он, что сможет лично получить согласие Пирогова позировать ему, или поддался всеобщему порыву этой встречи, выяснить трудно. Так или иначе, но встречу "первого хирурга России" в Москве художник запечатлел на рисунке, взяв с собой на вокзал альбом и карандаши. Со временем (в 1887-1888 гг.) этот рисунок (рис. 1) превратился в живописный этюд под названием "Приезд Н.И.Пирогова в Москву 22 мая 1881 г. на празднование юбилея".

На этюде можно видеть железнодорожные вагоны зеленого и красного цвета с голубыми крышами. Они



**Рис. 2.** И.Е.Репин Этюд для скульптурного портрета 1881. Карандаш, растушка. А - Государственная Третьяковская галерея; Б - Национальная галерея в Праге.

украшены витыми гирляндами из листвы и живых цветов. У выхода из красного вагона теснится множество людей, среди которых автор этюда изобразил и себя (на переднем плане). Художник обращен спиной к зрителю. Он - в широкополой шляпе темного цвета, аплодирует "великому старцу", а в кармане его светлой куртки виден свернутый альбом для рисунков. Большинство остальных также приветствуют седобородого Н.И.-Пирогова, глаза которого скрывают черные очки. Видный хирург невысокого роста, но, стоя в тамбуре вагона, он возвышается над встречающимися и виден изда-лека.

Встреча Н.И.Пирогова на Курском вокзале Москвы не приблизила И.Е.Репина к исполнению собственного плана. Поэтому в тот же день он вместе с С.М.Третьяковым<sup>1</sup> приехал в московскую гостиницу "Дрезден", находившуюся на Тверской, где остановился Пирогов, чтобы еще раз испытать судьбу. Но она вновь оказалась неблагоприятной. Даже присутствие Московского городского головы С.М. Третьякова не помогло Репину немедленно встретиться с "великим старцем". В гостинице они лишь удостоились встречи с Н.В.Склифосовским, профессором хирургии на медицинском факультете ИМУ, одним из деятельных организаторов пироговских юбилейных торжеств.

Н.В.Склифосовский мог только обещать, что переговорит с Н.И.Пироговым по поводу желания Репина, когда "великий старец" отдохнет после долгой дороги от Киева до Москвы. Он лучше других понимал, что к тому времени Пирогов уже был тяжело болен, хотя и принял приглашение ИМУ приехать в Москву на юбилейные торжества. Программа торжеств была насы-

щенной, но лишь юбиляру предоставлялось исключительное право вносить в нее собственные поправки.

Лишь к вечеру первого дня пребывания Н.И.Пирогова в Москве Склифосовскому удалось выполнить свое обещание. Пирогов согласился позировать Репину в своих апартаментах в гостинице Дрезден. При этом он просил художника ограничиться лишь несколькими утренними часами в течение каждого из трех следующих дней, которые видный хирург намеревался провести в Москве. Эти пожелания Пирогова были тут же переданы Н.В. Склифосовским художнику, и Репин приступил к работе над портретом на следующий день или 23 мая 1881 г.

"Пирогов - гений!.. - сообщал по этому поводу И.Е. Репин П.М. Третьякову. - В среду утром я сделал рисунки для бюста, который хочу здесь<sup>2</sup> вылепить" [1, С. 50].

Это означало, что в работе над "Портретом хирурга Н.И.Пирогова" Репин предусматривал два этапа, в том числе для создания скульптурного и живописного портретов. На первом из них были выполнены рисунки для скульптурного портрета (рис. 2 А, Б).

Таким образом, остальные сеансы предназначались для живописного портрета "первого хирурга России", начиная с 24 мая. О начале работы над живописным "Портретом хирурга Н.И.Пирогова", напоминает в наши дни известная надпись, оставленная автором на полотне: "1881. 24 мая И. Репинъ" (слева внизу). Этот пироговский "Портрет..." был в общих чертах закончен художником всего за три сеанса (24-26 мая), и это был не первый и не последний результат такого рода в творчестве И.Е.Репина.


#### Оригиналы живописного и скульптурного портретов

Отличительной особенностью живописного пироговского "Портрета..." являлось мастерство художника, сумевшего сохранить мгновения нескольких встреч с Н.И. Пироговым. Разве не мастерски передано старчески красноватое лицо, обрамленное серебристой седой растрепанной бородкой? А кажущееся "движение" откинутой назад головы и вскинутый поэтому подбородок разве не выдают холерический темперамент Пирогова? А глубокие складки между бровей и, особенно, живость пронизывающего взгляда, от которого не спрятаться, не скрыться, пока смотришь на эту удивительную репинскую работу (рис. 3)? Все это свидетельствует не только об остроте ума, настойчивости и це-

<sup>1</sup>Незадолго до этого времени И.Е. Репин выполнил "Портрет С.М. Третьякова" (1880).

<sup>2</sup>Имелась в виду подмосковная деревня Хотьково, где часто работал И.Е. Репин.





**Рис. 3.** И.Е.Репин. Портрет хирурга Н.И.Пирогова (1881). Государственная Третьяковская галерея Х. м.64,5x53,4. Слева внизу надпись: "1881. 24 мая И.Репин".

леустремленности "первого хирурга России", но и о редком мастерстве живописца, уделившего такому "Портрету..." всего лишь три сеанса.

Виртуозная техника маэстро и трогательная достоверность его живописной работы настолько поразили жену хирурга, А.А. Пирогову (Бистром), что та тут же (26 мая) заказала И.Е. Репину копию живописного "Портрета...". Упоминание об этом сохранилось в одном из писем художника, адресованном В.В.Стасову.

*"Портрет и бюст Пирогова я делаю без всякого заказа и даже думаю, что это навсегда останется моей собственностью...",* - писал здесь И.Е. Репин. - *Только т-те Пирогова просила сделать ей копию; я обещал, конечно, без всякой платы"* [2].

В июне 1881 г. в подмосковной деревне Хотьково И.Е. Репин вылепил гипсовый бюст Н.И.Пирогова и окончательно завершил работу над живописным портретом хирурга. Свидетельством тому является одно из писем художника, 4 июля адресованное П.М. Третьякову из Хотьково. В нем с гордостью сообщалось: *"Пирогов мой почти готов, бюст вышел хороший, сходство полнее, чем в портрете"* [1. С.52].

Однако же, работа над скульптурным портретом хирурга (рис. 4) на деле продолжалась еще около месяца, что подтверждало письмо И.Е.Репина В.В.Стасову от 9 августа 1881 г. В частности, здесь указывалось:

<sup>3</sup>Имеется в виду форма для изготовления гипсовых копий скульптурного "Портрета хирурга Н.И.Пирогова".

<sup>4</sup>Мамонтов С.И. - русский промышленник из купцов, меценат, владелец усадьбы Абрамцево, находившейся по соседству с деревней Хотьково.

<sup>5</sup>Имеется в виду ИМУ, куда в качестве вольнослушателя в августе 1881 г. собирался поступать И.Е.Репин. Однако же, ни поступление в университет, ни передача университету скульптурного "Портрета хирурга Н.И.Пирогова" не состоялись.

<sup>6</sup>В наши дни живописный "Портрет хирурга Н.И. Пирогова" (1881) представлен в постоянной экспозиции репинского зала Государственной Третьяковской галереи.

*"Вылепил бюст Пирогова, который очень удался. Только не знаю, что теперь делать с ним. Форму<sup>3</sup> мне сделали. Очень хорошо отлили; один экземпляр подарю Мамонтову<sup>4</sup>; один - здешнему университету<sup>5</sup>"* [2. С.260-261].

Таким образом, оригинал скульптурного "Портрета хирурга Н.И.Пирогова" представлял собой погрудное изображение или бюст без постамента: гипс; в. 52; надписи, в том числе спереди: "1881 Н.И.Пирогов"; слева на срезе бюста: "леп И.Реп" (далее нрзб); справа на срезе бюста: "Хотьково июнь, июль 1881".

#### **Варианты повторения скульптурного и живописного портретов**

В августе 1881 г. увидели свет первые гипсовые копии скульптурного "Портрета хирурга Н.И.Пирогова", выполненные с помощью уже известной "формы". Одна из копий, предназначавшаяся для С.И.Мамонтова, отличалась от остальных дополнительной надписью, выполненной слева на срезе бюста. "Савве Ивановичу Мамонтову отъ автора", - кроме того, значилось здесь (такая копия хранится сейчас в запасниках подмосковного Музея-заповедника "Абрамцево"). Другая гипсовая копия этого скульптурного портрета действительно осталась в собственности автора, и теперь ее можно увидеть в Музее-усадьбе И.Е.Репина "Пенаты".


По всей видимости, во второй половине 1881 г. художник написал и вариант повторения живописного "Портрета хирурга Н.И.Пирогова" (1881), выполненный по просьбе жены видного хирурга. В конце декабря того же года и вариант повторения живописного "Портрета хирурга Н.И.Пирогова" (1881), и гипсовая копия его скульптурного портрета, оставшаяся в собственности автора, стали экспонатами 2-й периодической выставки картин, проходившей в Москве под эгидой Общества любителей художеств [3, С.5].

К тому же времени П.М.Третьяков оценил достоинства и гипсового оригинала скульптурного "Портрета хирурга Н.И.Пирогова" (1881), и живописного "Портрета хирурга Н.И.Пирогова" (1881), которые он собирался приобрести для собственной картинной галереи<sup>6</sup>. Однако же, собственностью мецената эти работы стали не скоро. Известно, к примеру, что живописный "Портрет хирурга Н.И.Пирогова" (1881) автор предоставил П.М.Третьякову лишь в сентябре 1882 г. [1, С. 54, 56].

В первой половине 1882 г., когда закончила работу 2-я Московская периодическая выставка картин, И.Е.Репин расстался с вариантом повторения живописного "Портрета хирурга Н.И.Пирогова" (1881). Он был отправлен в имение "Вишня" (бывшее имение Н.И.Пирогова в Подольской губернии), ставшее после его смерти собственностью вдовы, А.А.Пироговой (Бистром), зака-



**Рис. 4.** И.Е.Репин. Скульптурный портрет хирурга Н.И. Пирогова (1881).



**Рис. 5.** И.Е.Репин. Вариант повторения "Портрета хирурга Н.И.Пирогова" (1883). МГУ им. М.В.Ломоносова. Х.м.102x83.<sup>9</sup>

завшей портрет мужа И.Е.Репину. Этот вариант повторения нашел свое место в бывшем кабинете "великого старца"<sup>7</sup>, и, по свидетельству очевидца (1896), был установлен "над низеньким книжным шкафом", где "находились предметы, бывшие в постоянном употреблении у покойного" [4].

В общих чертах первый вариант повторения "Портрета хирурга Н.И.Пирогова" (1881) во многом напоминал уже известный оригинал, имея при этом несколько существенных отличий. И дело не столько, том, что для варианта повторения были чуть увеличены размеры полотна (х.м.64,7x53,7) или изменилось местоположение надписи автора ("1881. И.Репин"), которая здесь указывалась слева вверху.

Нельзя не согласиться с мнением советского искусствоведа И.Э.Грабаря, ученика великого Репина, увидевшего более существенные различия между этими репинскими портретами. "Повторение портрета, писанное для жены Пирогова, - как сообщал он, - уступает по силе оригиналу" [5]. Вариант повторения (1881) лишился значительной части прежней экспрессии, так украсившей "Портрет хирурга Н.И.Пирогова" (1881). Он не рождает впечатления "встречи глаз", подобно оригиналу. Здесь прищуренный взгляд Н.И.Пирогова вряд ли можно признать "следующим" за зрителем, наблюдающим за ним со стороны. Конечно, это - другое творение И.Е.Репина, живо напоминающее уставшего от жизни и потому уже не прежнего, беспокойного, с хит-

роватым прищуром, а скорее успокоившегося Пирогова, взгляд которого устремляется не на зрителя, а куда-то внутрь самого себя. Но характерная осанка человека, знающего себе цену, высокий лоб с глубокими межбровными складками, плотно сжатые губы, прежний, "задиристый" подбородок все же продолжают убеждать, свидетельствовать о недюжинных силе и способностях их обладателя.

Нельзя обойти вниманием и второй вариант повторения репинского "Портрета хирурга

Н.И.Пирогова" (1883), написанного художником, как предполагается, для Императорского Московского университета<sup>8</sup>.

Это - слабое подобие не только оригинального "Портрета хирурга Н.И.Пирогова", но и первого варианта повторения (1881). Если обе репинские работы 1881 г. способны вызвать чувства уважения, гордости или признательности к Н.И.Пирогову, как к гению рода человеческого, то последний вариант повторения (1883) не оставляет ничего, кроме жалости и скорби.

Причина тому - годы, разделившие первые портреты (1881) и последнее творение (1883) великого мастера, посвященное Пирогову. Встретившись впервые с ним в мае 1881 г., Репин не предполагал, что перед "великим старцем" уже зияет пропасть вечности, которая в свое время возникает на пути каждого. В те майские дни восторженный художник действительно видел перед собой великого гения и всеми доступными силами стремился увековечить на холсте и в гипсе знаковые черты именно этого образа Пирогова. Конечно же, два года, прошедшие между такими работами, оставили неизменным его отношение к гениальности "первого хирурга России". В то же время Репину открылась и другая истина. Он узнал о неизлечимой болезни, истощавшей силы Н.И.Пирогова в дни, когда тот позировал ему. Это обстоятельство определило видение художником сюжета своей третьей работы, писанной не с натуры, а по мотивам рисунков, сделанных для оригинала.

<sup>7</sup>Теперь вариант повторения "Портрета хирурга Н.И. Пирогова" (1881) работы И.Е. Репина хранится в запасниках Государственного русского музея (С.-Петербург), куда он поступил в 1921 г. из частного собрания живописных полотен, принадлежавшего Д.А. Олсуфьеву.

<sup>8</sup>Этот вариант повторения "Портрета хирурга Н.И. Пирогова" (1883) работы И.Е. Репина ныне украшает круглый читальный зал научной библиотеки МГУ им. М.В. Ломоносова, расположенный в старом здании Московского университета по ул. Моховой.

<sup>9</sup>Авторские надписи, о которых свидетельствуют литературные источники, нами на полотне не обнаружены.



Отсюда - существенное изменение композиции нового варианта повторения (1883). Здесь Пирогов впервые представлен сидящим в удобном кресле, рядом со столом (рис. 5). Именно в таком виде запомнился Пирогов художнику во время нескольких встреч в московской гостинице "Дрезден". Однако же, и кресло, где расположился "великий старец", и стол, куда он положил левый локоть, теперь становятся новыми деталями интерьера, раскрывающими бедственное положение великого хирурга.

Посмотрите внимательней, как сидит Пирогов. С одной стороны, невольно обращают на себя внимание сжатые "в замок" руки, но для Пирогова - это достаточно характерная, можно сказать, публичная поза, предназначенная для посторонних глаз, такая, в которой он хотел, чтобы его запомнили (она часто встречается в его изображениях).

С другой стороны, это поза человека напряженно-мироутворенного, пришедшего после долгих раздумий к неутешительному для себя выводу. Напомним, что в те же майские дни 1881 г. в пироговских апартаментах гостиницы "Дрезден" проводился врачебный консилиум, на котором был установлен злокачественный характер опухоли, обнаруженной у Н.И.Пирогова. В результате Пирогов дал согласие на проведение ему срочной хирургической операции, которую предполагалось осуществить в его имении Вишня, находившемся в Подольской губернии. И этого, другого Пирогова, смиренно склонившего голову перед превратностями жизни, запомнил и сохранил для нас великий гений И.Е.Репин в новом варианте повторения знаменитого "Портрета хирурга..." (1883). Его лейтмотив - это смирение перед неизбежностью и вечностью, в которую не унести ни собственную гениальность, как бы велика она не была, ни почести, которыми был осыпан от имени благодарного человечества, ни богатств, какие приобрел в земной жизни. "Что же останется после меня в этой жизни, - как бы размышляет Н.И.Пирогов, - чего не смоеет поток времени вместе со мною?"

И это плачевное состояние временной слабости, которому подвержены и гении, представлено, как нельзя лучше, на этом репинском полотне. Очевидна и теперь понятна разительная перемена, произошедшая с Пироговым в Москве буквально в считанные дни.

Если 22-24 мая Пирогов - это гений, признанный всеми и самим собою, с задиристым и гордо выставленным вперед подбородком, то 25-26 мая - это колосс, низвергнутый болезнью с пьедестала, о чем еще никто не знает из окружающих, никто, кроме него самого и самых близких и преданных ему людей. От гордого гения до смирения перед вечностью - вот диапазон трех репинских "Портретов хирурга Н.И.Пирогова" (от 1881 до 1883 гг.).


Принадлежность последнего варианта повторения репинского "Портрета..." (1883) к ИМУ-МГУ имени М.В.Ломоносова несколько ограничивала его доступ-

ность для широких слоев общества, как в прежние времена, так и наши дни. Но эти ограничения были такими же, как и для первого варианта повторения (1881), время от времени покидавшего запасники ГРМ, чтобы быть представленным на той или иной художественной выставке.

К примеру, университетский вариант повторения (1883) под № 1708 был представлен на Историко-художественной выставке русских портретов, состоявшейся в Таврическом дворце С.-Петербурга (1905) [6, 7], тогда как первый вариант повторения (1881) еще находился в собственности В.Н.Пирогова, младшего сына Н.И.Пирогова. В последующие годы тот же вариант продолжал выставляться в общественных местах. Одна из таких выставок проходила в Государственной Третьяковской галерее (1924) и была посвящена 80-летию со дня рождения И.Е.Репина.

#### **Варианты повторения скульптурного портрета, выполненные в бронзе**

По сведениям искусствоведов, две бронзовые копии скульптурного "Портрета хирурга Н.И.Пирогова" увидели свет только в 1946 г. в Москве (бронзоволитейные мастерские) и Ленинграде (завод "Монументскульптура") [8]. Первая находится теперь в Рязанском медицинском университете (кафедра госпитальной хирургии), куда она поступила из НИИ им. Н.В.Склифосовского (Москва), а вторая - в Военно-медицинском музее МО РФ (С.-Петербург).



**Рис. 6.** И.Е.Репин. "Портрет хирурга Н.И.Пирогова" (около 1883 г.). Хирургический музей Н.И.Пирогова (С.-Петербург), фотография 1911 г. [10]. Бронза. В. 52. Надписи, спереди: "1881 Н.И. Пирогов"; слева: "леп И Реп" (далее нрзб); справа: "Хотьково июнь, июль 1881".



**Рис. 7.** Памятник Н.И.Пирогову на территории Винницкой областной больницы имени Н.И.Пирогова, на гранитном постаменте которого установлен бронзовый скульптурный "Портрет хирурга Н.И.Пирогова" работы И.Е.Репина, происхождение которого пока не установлено. Фотография П.М.Гунько (Винница, Украина, 2011).

Однако же, собственные данные авторов свидетельствуют, что несколько бронзовых копий были выполнены еще при жизни И.Е.Репина (1844-1930).

К примеру, первая бронзовая копия такого портрета была изготовлена в С.-Петербурге около 1883 г. по заказу Е.В.Пеликана<sup>10</sup> и в 1884-1930 гг. являлась собственностью Русского хирургического общества Пирогова (РХОП) [9]. Многие годы (1897-1930) она являлась одним из раритетов Хирургического музея Н.И.Пирогова, созданного силами и средствами РХОП (рис. 6).

Сведения об этом были обнаружены нами в нескольких литературных источниках, среди которых были многочисленные отчеты о деятельности РХОП, а также научные издания, посвященные не только Н.И.Пирогову, но и творчеству И.Е.Репина [10, 11, 12].

Существует и вторая бронзовая копия того же портрета, установленная на высоком гранитном основании памятника, открытом к 100-летию юбилею со дня рождения Н.И.Пирогова (1910) на территории одной из винницких больниц (рис. 7) (теперь - Винницкая областная больница имени Н.И.Пирогова) [13].

Если вторую бронзовую копию скульптурного "Портрета хирурга Н.И.Пирогова" работы И.Е.Репина можно видеть в наши дни на территории Винницкой областной больницы им. Н.И.Пирогова, то первая, являвшаяся музейным экспонатом, исчезла бесследно после передачи фондов Хирургического музея Н.И.Пирогова из собственности РХОП в распоряжение Военно-медицинской академии РККА (около 1930 г.). Последнее упоминание об этом раритете, как о музейном экспонате, содержится в монографии С.Я.Штрайх под названием "Пирогов" (1933) [14]. Другие свидетельства о его местонахождении нами до настоящего времени не обнаружены.

Живописный и скульптурный "Портреты хирурга Н.И.Пирогова" работы И.Е.Репина отличаются от остальных прижизненных изображений не только тем, что были выполнены столь выдающимся живописцем и скульптором. Они представляют особую значимость и потому, что стали последними натурными изображениями "великого старца" перед его уходом из жизни. После репинских живописных портретов появилось множество разных копий, выполненных российскими и советскими художниками, но ни одна из них не может сравниться ни с оригиналом, ни с вариантами повторения. То же касается и скульптурного "Портрета хирурга Н.И.Пирогова". За прошедшие 130 лет было сделано немало гипсовых копий, которые для пущей важности раскрашивались "под бронзу". Но бронзовые копии такого "Портрета..." были известны искусствоведам лишь в двух экземплярах, увидевших свет в 1946 г. в Москве и Ленинграде.

Нами выявлены две ранее неизвестные копии бронзового бюста Н.И.Пирогова работы И.Е.Репина (1844-1930), которые появились при жизни автора. Одной из них уже нет (о ней свидетельствуют лишь несколько литературных источников), другая украшает винницкий памятник Н.И. Пирогову. Это украшение монумента в недавние времена было украдено, но в скором времени возвращено злоумышленниками к прежнему месту. Возможно, после этого кому-то пришло в голову покрыть этот бюст "серебрянкой", чтобы не бросалась в глаза благородная патина старой бронзы. Можно ли рисковать последним из прижизненных репинских шедевров, оставляя его беззащитным перед лихоимцами? Во всем мире принято охранять подобные раритеты и от современных вандалов, и капризов природы. Неважно, какое учреждение станет его новым домом. Достаточно удобных помещений имеется в Винницкой областной больнице имени Н.И.Пирогова; неподалеку расположен не только Национальный медицинский университет имени Н.И.Пирогова, но и Национальный музей-усадьба Н.И.Пирогова. Выбирай любое, пока еще не поздно.

<sup>10</sup>Пеликан Е.В. (1824-1884) - ученик Н.И. Пирогова, выполнивший под его руководством диссертационное исследование на соискание ученой степени доктора медицины (1847), в последние годы жизни - директор медицинского департамента МВД.

**Список литературы**

1. Репин И.Е. Письма. Переписка с П.М. Третьяковым (1873-1898). М.-Л.: Искусство, 1946. С. 49, 50, 52, 54, 56, 58, 190, 193.
2. Репин И.Е. Письма 1867-1892 гг. / Избранные письма в 2-х томах. М., 1969. Т. I. С. 259.
3. 21-й отчет комитета Общества любителей художеств за 1881 год. М., 1882.- 19с.
4. Фрагасси В. Пирогов и Бильрот. Ежемесячное литературное приложение к журналу "Нива@.- 1898.- №2.- С.347, 348.
5. Грабарь И.Э. Репин. М., 1964. Т. 2. С. 269.
6. Список портретов, отобранных для историко-художественной выставки 1905г. генеральным комиссаром С.П. Дягилевым в общественных и частных собраниях г. Москвы.- СПб., 1904.- С.105.
7. Каталог состоящей под высочайшим Его Императорского Величества Государя Императора покровительством Историко-художественной выставки русских портретов, устраиваемой в Таврическом дворце в пользу вдов и сирот павших в бою воинов.- СПб., 1905.- С. 48.
8. Государственная Третьяковская галерея (каталог собрания). Скульптура XVIII-XIX веков. М.: Красная площадь, 2000.- Т.1.- С.303.
9. Шевченко Ю.Л., Козовенко М.Н. Музей Н.И.Пирогова. СПб.: Наука, 2005.- С.27, 29, 45, 58, 65, 85, 102, 103, 164, 165, 175, 217.
10. Николай Иванович Пирогов и его наследие. Пироговские съезды (1810-1910) /Под ред. Гран М.М., Френкель З.Г., Шингарев А.И.- СПб., 1911.
11. Русские художники. И.Е. Репин (альбом). СПб., 1894.
12. Корелин К. И.Е. Репин, великий русский художник. СПб., 1905.
13. Гунько П.М., генеральный директор Национального музея-усадьбы Н.И.Пирогова (Винница, Украина). Устные сообщения автору от апреля-мая 2011 г.
14. Штрайх С.Я. Пирогов М., 1933. С. 153-154.

Стаття надійшла до редакції 08.12.2011 р.

**Кактурский Л.В.**

НИИ морфологии человека РАМН (ул.Цюрупы, 3, г. Москва, 117418, Россия)

**РЕЦЕНЗИЯ НА БИОБИБЛИОГРАФИЧЕСКИЙ УКАЗАТЕЛЬ "НИКОЛАЙ ИВАНОВИЧ ПИРОГОВ" (К 130-ЛЕТИЮ СО ДНЯ ПАМЯТИ)**

**Биобиблиографический указатель "Николай Иванович Пирогов" к 130-летию со дня памяти.** Вышедшая в свет книга представляет собой биобиблиографический справочник, отражающий основные этапы жизни и деятельности Н.И.Пирогова, а также в указатель включены научные труды Н.И. Пирогова, монографии и журнальные статьи, статьи из сборников научных трудов, касающиеся жизни и деятельности ученого.

В данном издании, посвященном 130-летию памяти Н.И.Пирогова, проведен анализ работ Н.И. Пирогова, ставшие фундаментом для развития современных направлений медицины.

В предлагаемом справочнике материал систематизирован и расположен по разделам, внутри раздела имеется распределение по годам, далее по алфавиту авторов или названий работ.

В справочник включены материалы, которые касаются увековечивания памяти Н.И. Пирогова, интересные факты из жизни ученого, фотокопии наград.

Изложенный материал систематизирован, проверен библиографически. Имеется нумерация внутри каждого раздела. Библиографическое описание работ согласно ГОСТ 7.1 - 2003 в версии, допустимой для составления библиографических указателей.

Библиографический указатель и материал, опубликованный в них, представляют научно-практический интерес для широкого круга научных работников, исследователей творчества Н.И. Пирогова, студентов и преподавателей медицинских ВУЗов. Коллектив составителей указателя провел серьезную работу по сбору, обработке и составлению материалов сборника. Рецензируемый указатель предназначен научным работникам высшей медицинской школы, преподавателям и студентам и послужит серьезным подспорьем специалистам по истории медицины.

Памятные и юбилейные даты заставляют нас подводить итоги каждой человеческой жизни, заново переосмысливать прожитое и сделанное и с благодарностью вспоминать людей, оставивших глубокий след в истории своими делами и поступками. Вряд ли найдется в истории русской, да и мировой медицины другое имя, окруженное таким ореолом всенародной славы, такой любовью и почитанием, как имя гения - Николая Ивановича Пирогова

Рецензируемая книга представляет собой биобиблиографический справочник, отражающий основные этапы жизни и деятельности Н.И.Пирогова, а также в указатель включены научные труды Н.И.Пирогова, мо-

нографии и журнальные статьи, статьи из сборников научных трудов, касающиеся жизни и деятельности ученого.

В данном издании, посвященном 130-летию памяти Н.И.Пирогова, проведен анализ работ Н.И. Пирогова, ставшие фундаментом для развития современных направлений медицины.

Открытия Н. И. Пирогова в области анатомии, оперативной хирургии, патологии, военно-полевой и экспериментальной хирургии не утратили значения и в настоящее время.

Отрадно, что составители справочника обратились к памяти замечательного русского ученого Николая Ива-

**Список литературы**

1. Репин И.Е. Письма. Переписка с П.М. Третьяковым (1873-1898). М.-Л.: Искусство, 1946. С. 49, 50, 52, 54, 56, 58, 190, 193.
2. Репин И.Е. Письма 1867-1892 гг. / Избранные письма в 2-х томах. М., 1969. Т. I. С. 259.
3. 21-й отчет комитета Общества любителей художеств за 1881 год. М., 1882.- 19с.
4. Фрагаси В. Пирогов и Бильрот. Ежемесячное литературное приложение к журналу "Нива@.- 1898.- №2.- С.347, 348.
5. Грабарь И.Э. Репин. М., 1964. Т. 2. С. 269.
6. Список портретов, отобранных для историко-художественной выставки 1905г. генеральным комиссаром С.П. Дягилевым в общественных и частных собраниях г. Москвы.- СПб., 1904.- С.105.
7. Каталог состоящей под высочайшим Его Императорского Величества Государя Императора покровительством Историко-художественной выставки русских портретов, устраиваемой в Таврическом дворце в пользу вдов и сирот павших в бою воинов.- СПб., 1905.- С. 48.
8. Государственная Третьяковская галерея (каталог собрания). Скульптура XVIII-XIX веков. М.: Красная площадь, 2000.- Т.1.- С.303.
9. Шевченко Ю.Л., Козовенко М.Н. Музей Н.И.Пирогова. СПб.: Наука, 2005.- С.27, 29, 45, 58, 65, 85, 102, 103, 164, 165, 175, 217.
10. Николай Иванович Пирогов и его наследие. Пироговские съезды (1810-1910) /Под ред. Гран М.М., Френкель З.Г., Шингарев А.И.- СПб., 1911.
11. Русские художники. И.Е. Репин (альбом). СПб., 1894.
12. Корелин К. И.Е. Репин, великий русский художник. СПб., 1905.
13. Гунько П.М., генеральный директор Национального музея-усадьбы Н.И.Пирогова (Винница, Украина). Устные сообщения автору от апреля-мая 2011 г.
14. Штрайх С.Я. Пирогов М., 1933. С. 153-154.

Стаття надійшла до редакції 08.12.2011 р.

**Кактурский Л.В.**

НИИ морфологии человека РАМН (ул.Цюрупы, 3, г. Москва, 117418, Россия)

**РЕЦЕНЗИЯ НА БИОБИБЛИОГРАФИЧЕСКИЙ УКАЗАТЕЛЬ "НИКОЛАЙ ИВАНОВИЧ ПИРОГОВ" (К 130-ЛЕТИЮ СО ДНЯ ПАМЯТИ)**

**Биобиблиографический указатель "Николай Иванович Пирогов" к 130-летию со дня памяти.** Вышедшая в свет книга представляет собой биобиблиографический справочник, отражающий основные этапы жизни и деятельности Н.И.Пирогова, а также в указатель включены научные труды Н.И. Пирогова, монографии и журнальные статьи, статьи из сборников научных трудов, касающиеся жизни и деятельности ученого.

В данном издании, посвященном 130-летию памяти Н.И.Пирогова, проведен анализ работ Н.И. Пирогова, ставшие фундаментом для развития современных направлений медицины.

В предлагаемом справочнике материал систематизирован и расположен по разделам, внутри раздела имеется распределение по годам, далее по алфавиту авторов или названий работ.

В справочник включены материалы, которые касаются увековечивания памяти Н.И. Пирогова, интересные факты из жизни ученого, фотокопии наград.

Изложенный материал систематизирован, проверен библиографически. Имеется нумерация внутри каждого раздела. Библиографическое описание работ согласно ГОСТ 7.1 - 2003 в версии, допустимой для составления библиографических указателей.

Библиографический указатель и материал, опубликованный в них, представляют научно-практический интерес для широкого круга научных работников, исследователей творчества Н.И. Пирогова, студентов и преподавателей медицинских ВУЗов. Коллектив составителей указателя провел серьезную работу по сбору, обработке и составлению материалов сборника. Рецензируемый указатель предназначен научным работникам высшей медицинской школы, преподавателям и студентам и послужит серьезным подспорьем специалистам по истории медицины.

Памятные и юбилейные даты заставляют нас подводить итоги каждой человеческой жизни, заново переосмысливать прожитое и сделанное и с благодарностью вспоминать людей, оставивших глубокий след в истории своими делами и поступками. Вряд ли найдется в истории русской, да и мировой медицины другое имя, окруженное таким ореолом всенародной славы, такой любовью и почитанием, как имя гения - Николая Ивановича Пирогова

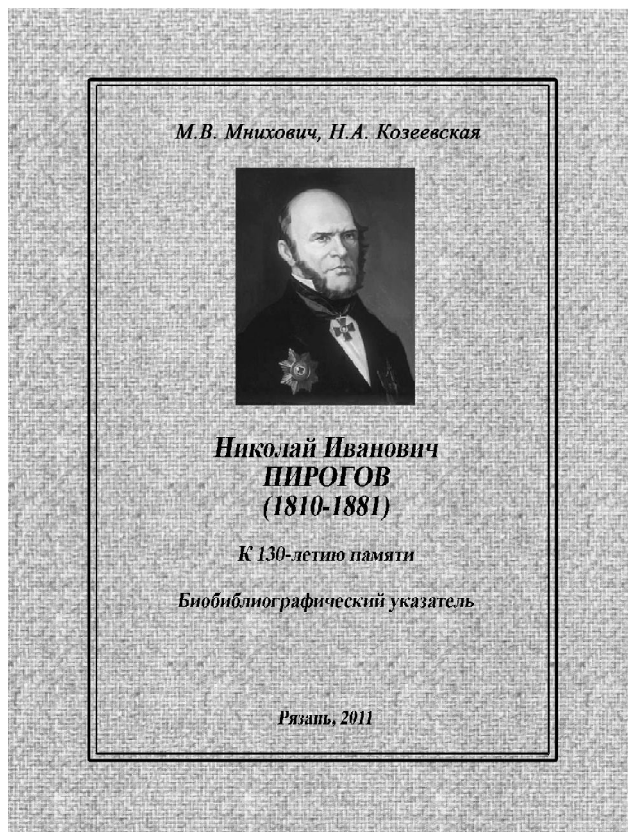
Рецензируемая книга представляет собой биобиблиографический справочник, отражающий основные этапы жизни и деятельности Н.И.Пирогова, а также в указатель включены научные труды Н.И.Пирогова, мо-

нографии и журнальные статьи, статьи из сборников научных трудов, касающиеся жизни и деятельности ученого.

В данном издании, посвященном 130-летию памяти Н.И.Пирогова, проведен анализ работ Н.И. Пирогова, ставшие фундаментом для развития современных направлений медицины.

Открытия Н. И. Пирогова в области анатомии, оперативной хирургии, патологии, военно-полевой и экспериментальной хирургии не утратили значения и в настоящее время.

Отрадно, что составители справочника обратились к памяти замечательного русского ученого Николая Ива-



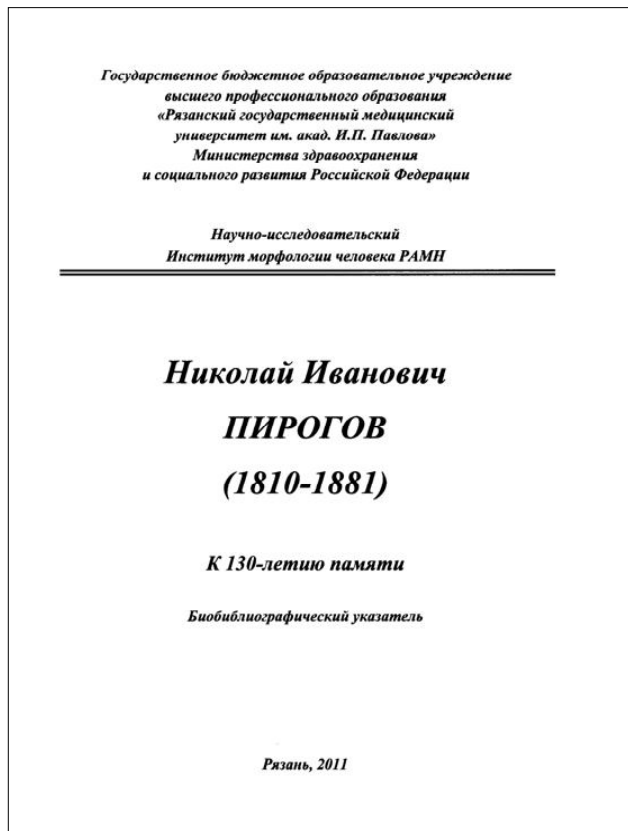
новича Пирогова - известного врача-хирурга, создателя оригинального метода "ледяной анатомии", основателя топографической и хирургической анатомии, пионера в области применения наркоза в условиях боевых действий, остроумного экспериментатора, знатока патологической анатомии, педагога, мыслителя и философа. Нет в русской медицине имени более прославленного, чем имя хирурга Николая Ивановича Пирогова. Из современников не было равных ему по широте и разносторонности таланта ученого, врача, хирурга, педагога, гуманиста, общественного деятеля.

В предлагаемом справочнике материал систематизирован и расположен по разделам, внутри раздела имеется распределение по годам, далее по алфавиту авторов или названий работ.

В справочник включены материалы, которые касаются увековечивания памяти Н.И. Пирогова, интересные факты из жизни ученого, фотокопии наград.

Изложенный материал систематизирован, проверен библиографически. Имеется нумерация внутри каждого раздела. Библиографическое описание работ согласно ГОСТ 7.1 - 2003 в версии, допустимой для составления библиографических указателей.

Библиографический указатель и материал, опубликованный в них, представляют научно-практический интерес для широкого круга научных работников, исследователей творчества Н.И. Пирогова, студентов и



УДК 016:61(092)+617-089  
ББК 5г+54.5  
П 334

Под ред. д.м.н., проф. Р.Е. Калинина, д.м.н., проф. М.М. Лапкина

Рецензенты: М.Р. Сапин – профессор, академик РАМН, руководитель лаборатории функциональной морфологии НИИ Морфологии человека РАМН, зав. каф. анатомии человека I МГМУ им. И.М. Сеченова;  
Ю.И. Гуминский – д.м.н., профессор, зав. каф. анатомии человека Винницкого национального мед. ун-та им. Н.И. Пирогова;  
О.В. Макарова – д.м.н., профессор, зам. директора по науч. работе НИИ Морфологии человека РАМН

Авторы-составители: М.В. Мнихович – к.м.н., ведущий науч. сотрудник Центр. патологоанатомической лаборатории НИИ Морфологии человека РАМН, член Европейской академии естествознания;  
Н.А. Козеевская – зав. сектором СБО научной библиотеки РязГМУ им. акад. И.П. Павлова

П 334 Николай Иванович Пирогов (1810-1881): (К 130-летию памяти): библиографический указатель / сост.: М.В. Мнихович, Н.А. Козеевская; Ин-т морфологии человека РАМН, ГБОУ ВПО РязГМУ Минздрава России. – Рязань: РИО РязГМУ, 2011. – 192 с.

В указатель включены материалы о жизни и деятельности Н.И. Пирогова, его научные труды, монографии и статьи из журналов и сборников трудов.

Материал расположен по разделам, внутри раздела - по алфавиту авторов или названий работ. Изложенный материал проверен по библиографическим источникам и de visu, нумерация внутри каждого раздела. Библиографическое описание работ согласно ГОСТ 7.1-2003 в версии, допустимой для составления библиографических указателей.

Указатель предназначен научным работникам высшей медицинской школы, преподавателям и студентам.

УДК 016:61(092)+617-089  
ББК 5г+54.5

© НИИ Морфологии человека РАМН, 2011  
© ГБОУ ВПО РязГМУ Минздрава России, 2011

преподавателей медицинских ВУЗов.

Коллектив составителей указателя провел серьезную работу по сбору, обработке и составлению материалов сборника.

Рецензируемый указатель предназначен научным работникам высшей медицинской школы, преподавателям и студентам и послужит серьезным подспорьем специалистам по истории медицины.

Директор НИИ морфологии человека РАМН,  
член-корреспондент РАМН, профессор  
**Кактурский Л.В.**

---